EMIL A. POPESCU

SEMIOLOGIE

ANATOMOCLINICĂ
BIOCHIMICĂ
FIZIOPATOLOGICĂ

EDITURA MEDICALĂ

Emil A. Popescu

SEMIOLOGIE
ANATOMOCLINICĂ
BIOCHIMICĂ
FIZIOPATOLOGICĂ

II

Aparatul digestiv
Dezvoltarea psihică

Scanned with OKEN Scanner

Tehnoredactor : VIOLANDA LEORDEANU

Bun de tipar : 12—XII—1983

Formatul : 16/70×100

Hîrtie : Scris I A 70×100/49

Coli tipar : 24,5

Tiparul executat I. P. „Informația“

Scanned with OKEN Scanner

Cuvînt înainte

Cel de-al doilea volum al Semiologiei anatomoclinice, biochimice, fiziopatologice abordează două probleme : patologia digestivă şi patologia psihică.

Examenul aparatului digestiv comportă anumite particularităţi care conferă atît anamnezei cît şi examenului obiectiv rol deosebit în elaborarea diagnosticului.

Anamneza constituie în patologia digestivă mijlocul prin care se poate suspiciona diagnosticul încă din prima fază a examenului bolnavului ; ea trebuie direcţionată subtil în conversaţia medic-bolnav, deoarece istoria bolii este istoria unei părţi din viaţa bolnavului. De multe ori, pe măsură ce ne apropiem de diagnostic — în timpul examenului obiectiv, după efectuarea acestuia sau chiar în cursul sau după executarea explorărilor paraclinice — simţim nevoia reluării anamnezei, gest care se dovedeşte de multe ori de mare utilitate. Îmbogăţirea şi perfecţionarea metodelor de explorare paraclinică a contribuit, în decursul istoriei medicinii, la formularea mai completă şi mai corectă a diagnosticului, la stadializarea suferinţelor şi la identificarea unor entităţi nosologice, altfel, imposibil de elucidat. Cu toate acestea, importanţa anamnezei nu a scăzut, ea fiind aceea care orientează — în materie de patologie digestivă — explorările în vederea confirmării şi completării supoziţiei clinice. Mai mult chiar, valorificarea maximă a datelor de anamneză permite codificarea lor astfel încît datele obţinute în cursul conversaţiei cu bolnavul să poată fi codificate în vederea computerizării diagnosticului. Aceeaşi meticulozitate şi rigurozitate se impune şi în privinţa datelor oferite de examenul obiectiv al aparatului digestiv pentru ca, împreună cu datele de anamneză să constituie fundamentul diagnosticului clinic.

De aceea am considerat utilă prezentarea manifestărilor clinice obiective şi subiective din patologia digestivă prin prisma datelor de anamneză şi ale examenului obiectiv, vizînd, în fiecare caz în parte, să realizăm o eficienţă diagnostică superioară prin sporirea cotei de participare a medicului examinator la elaborarea diagnosticului. Acest mod de abordare a diagnosticului are consecinţe atît pe plan socio-eco-

Scanned with OKEN Scanner

nomic, optimizînd eficiența economică a fazei diagnostice a actului medical, cît și pe plan individual, scutind bolnavul de explorări inutile sau chiar dăunătoare, prin efectuarea țintită a lor.

În acest fel se va crea un echilibru între anamneză și examenul obiectiv, pe de o parte și examenele complementare, pe de alta, încît în patologia digestivă adagiul „anamneza este totul" sau „anamneza este totul, restul e nimic" să-și găsească nu numai o formulare corespunzătoare situației existente în prezent în medicină, ci și o aplicabilitate practică superioară.

În acest sens, expunerea materialului referitor la semiologia aparatului digestiv constituie o invitație la reflectare și la ridicarea pe un plan superior anamnestico-obiectiv a diagnosticului clinic, etapă care constituie contribuția personală efectivă la stabilirea diagnosticului.

În vederea realizării scopului pe care ni l-am propus am trecut peste noțiunile de semiologie clasică, pe care le considerăm cunoscute și am insistat asupra substratului anatomoclinic, biochimic și fiziopatologic al manifestărilor clinice respective.

Cel de-al doilea capitol — semiologia funcțiilor psihice — abordează o problemă din ce în ce mai actuală în pediatrie și anume mecanismele biochimice, histochimice și histoenzimologice ale afecțiunilor care evoluează cu întîrzierea dezvoltării psihice.

Achizițiile biochimice moderne permit într-un număr important de cazuri, sesizarea dereglărilor metabolice generatoare de perturbări în dezvoltarea funcțiilor psihice și prin mijloace igienodietetice sau medicamentoase recuperarea unor bolnavi care, pînă nu demult, se situau deasupra oricăror resurse terapeutice. Acest capitol reprezintă continuarea capitolului „Semiologia funcțiilor psihice" inserat în volumul I al acestui tratat și care încheie problematica legată de noțiunile de semiologie a funcțiilor psihice pe care trebuie să și le însușească orice medic practician, indiferent de specialitatea sa.

AUTORUL

Scanned with OKEN Scanner

Cuprins

Cuvînt înainte — 3

APARATUL DIGESTIV — 11

Durerea abdominală — 13

Durerea abdominală — 13
Durerea colicativă — 17
Colica biliară — 18
Durerea distensivă — 22
Durerea ocluzivă — 22
Durerea peritoneală — 23
Durerea peritoneală acută — 23
Durerea peritoneală cronică — 24
Durerea de origine nervoasă — 24
Durerea de origine vasculară — 25
Obstrucția incompletă — 25
Obstrucția completă — 26
Durerea de origine parietală — 27
Durerea pancreatică — 28
Alte tipuri de durere abdominală
Foamea dureroasă — 29
Crampa — 29
Senzația de arsură — 30

Durerea abdominală în patologia generală — 31

În patologia esofagului inferior — 31
Malpozițiile cardiotuberozitare — 31
Refluxul gastroesofagian — 31
Megaesofagul — 32
Achalazia (Megaesofagul primitiv) — 32
Diverticulii esofagieni epifrenici — 33
Ulcerul esofagului — 33
Esofagita peptică de reflux — 34
Neoplasmul esofago-cardio-tuberozitar — 35
Hernia hiatală — 36
În patologia gastrointestinală — 37
Stomacul în cascadă — 37
Diverticulii gastrici — 38
Prolapsul mucoasei gastrice în bulbul duodenal — 39
Dilatația acută gastrică — 39

Scanned with OKEN Scanner

Ulcerul fornixului gastric — 40
Ulcerul gastroduodenal — 40
Ulcerul gastroduodenal perforat — 43
Neoplasmul gastric — 43
Suferința stomacului operat — 44
Stomacul mic — 44
Gastrita stomacului restant — 44
Sindromul postprandial precoce (dumping) — 45
Sindromul de ansă aferentă — 47
Ulcerul peptic — 47
Rectocolita ulcerohemoragică — 48
Boala Crohn — 49
Tuberculoza intestinală — 49
Ocluzia intestinală — 50
Apendicita acută — 51
Apendicita cronică — 53
Peritonita acută — 54
Neoplasmul de colon — 54
Abdomenul acut medical — 55
Angorul abdominal — 56
Porfiria — 59
Sindromul de hiperserotoninemie — 60
Hiperhistaminemia — 61
Sindromul de hipercetonemie — 62
Diabetul zaharat decompensat — 63
Hiperlipoproteinemia — 63
Infarctul miocardic — 64
Criza gastrică tabetică — 65
Epilepsia — 65
Colagenozele — 66
Alergia digestivă — 66
În patologia endocrină — 67
Tetania digestivă — 67
Insuficiența corticosuprarenală acută — 68
Feocromocitomul — 68
În boli infecțioase virotice și bacteriene — 69
În patologia hepatică — 71
În patologia pancreatică — 72
Pancreatita acută — 72
Pancreatitele cronice — 73
Neoplasmul pancreatic — 74
Sindromul Zollinger-Ellison — 74
În patologia biliară — 75
În alte condiții patologice — 76

Hemoragia digestivă — 80

Hemoragia digestivă superioară — 80
Hemoragia digestivă inferioară — 81
Evaluarea cantității de sînge pierdut — 81
Hemoragia digestivă în patologia generală — 84
În patologia esofagului — 84
Sindromul Mallory-Weiss — 84
Corpii străini esofagieni — 85
Traumatismele esofagiene — 85
Ulcerul esofagian — 85
Tumorile benigne esofagiene — 86
Tumorile maligne esofagiene — 86
Esofagitele — 87
Varicele esofagiene — 87
Hernia hiatală — 91
În patologia gastroduodenală — 91
Ulcerul gastroduodenal — 91

Scanned with OKEN Scanner

Ulcerul peptic — 95
Gastrita hemoragică — 95
Gastrita cronică — 97
Diverticulii gastrici — 97
Neoplasmul gastric — 97
Tumorile benigne gastrice — 98
Corpii străini intragastrici — 99
Granulomul eozinofil al stomacului — 99
Luesul gastric — 99
Tuberculoza stomacului — 100
Prolapsul mucoasei gastrice în duoden — 100
Tumorile duodenale — 100
Diverticulii duodenali — 101
Duodenita cronică — 102
În patologia intestinală — 102
Ulcerul intestinal — 102
Ulcerele intestinale secundare — 103
Enterita ulcerativă — 103
Tumorile intestinului subțire — 104
Infarctul intestinal — 104
Necroza acută hemoragică a intestinului — 105
Tuberculoza intestinală — 106
Diverticulii intestinali — 106
Polipoza intestinală — 106
Boala Crohn — 108
Angiomatoza hemoragică familială — 109
Angiectazia cavernoasă multiplă fibrinopenică — 110
Diverticulii colonului — 111
Endometrioza colonului — 111
Rectocolita ulcerohemoragică — 112
Neoplasmul intestinului gros — 113
Parazitozele intestinale — 114
Hemoroizii — 115
În patologia pancreatică, hepatică și splenică — 116
Pancreatita acută necrotico-hemoragică — 116
Bolile cronice ale pancreasului — 117
Pancreasul aberant — 118
Ciroza hepatică — 120
Neoplasmul hepatic — 121
Anevrismele arteriovenoase splenice — 121
În patologia sanguină — 122
Hemofilia — 122
Hipoproconvertinemia — 123
Hipoproaccelerinemia — 124
Boala von Willebrand — 124
Hipoprotrombinemia — 125
Afibrinogenemia — 126
Hipofibrinogenemia — 127
Deficiența Hageman — 127
Deficiența factorului stabilizator al fibrinei — 128
Sindromul fibrinolitic — 128
Trombocitemia hemoragică — 129
Trombopatiile — 130
Purpura trombopenică idiopatică — 130
Purpura alergică capilaro-toxică — 132
Leucemiile acute — 134
Leucemia granulocitară cronică — 135
Leucemia limfatică cronică — 136
Metaplazia mieloică cu mielosclerozâ — 136
Policitemia vera — 137
Mielomul multiplu — 138
Reticulosarcomul — 139

Scanned with OKEN Scanner

În alte condiţii patologice — 140
Stările de şoc — 140
Postoperator precoce — 140
Sindromul Ehlers-Danlos — 141
Sindromul Waterhause-Friederichsen — 142
Insuficienţa renală cronică — 143

Vărsăturile — 144

Vărsăturile în patologia generală — 146

Scaunul — 151

Scaunul normal — 151
Constipaţia — 161
Diareea — 164
Falsa diaree — 166
Modificările scaunului în patologia generală — 167
În parazitozele intestinale — 167
Micozele intestinale — 175
În afecţiunile gastrointestinale — 176
Gastrita acută — 176
Gastritele cronice şi rezecţiile gastrice — 176
Enteropatia glutenică — 177
Deficitul enzimatic dizaharidazic — 182
Ocluzia intestinală — 182
Tuberculoza intestinală — 183
Boala Crohn — 183
Boala Whiple (Lipodistrofia intestinală) — 186
Enteropatia cronică plurietiologică — 186
În afecţiunile colonului — 187
Colonul iritabil — 187
Rectocolita ulcerohemoragică — 190
Neoplasmul colonului ascendent — 193
Neoplasmul colonului descendent — 194
Neoplasmul rectal — 194
În afecţiunile pancreatice şi hepatobiliare — 195
Sindromul Zollinger-Ellison — 195
Sindromul Verner-Morrison — 196
Sindromul Léger — 197
Mucoviscidoza (Fibroza chistică pancreatică) — 198
Pancreatitele cronice — 198
Bolile hepatobiliare — 198
În bolile infectocontagioase — 199
Dizenteria bacilară — 199
Holera — 200
Febra tifoidă — 201
În alte condiţii patologice — 202

Modificările cavităţii bucale în patologia generală — 207

În patologia respiratorie — 207
În patologia cardiovasculară — 208
În patologia digestivă — 211
În patologia reumatismală şi de colagen — 215
În patologia metabolică şi nutriţională — 217
În patologia endocrină — 220
În patologia infecţioasă — 220
În intoxicaţiile cronice — 223
În alte condiţii patologice — 224
În patologia medicamentoasă — 227
Infecţia de focar bucală — 232

Scanned with OKEN Scanner

Hepatomegalia — 235

Hepatomegalia în patologia generală — 237
Hepatita virală — 237
Hepatitele cronice — 237
Ciroza hepatică — 239
Ciroza biliară primitivă — 239
Tumorile hepatice benigne — 240
Chistul hidatic — 242
Neoplasmul hepatic primitiv — 244
Granulomatozele hepatice — 244
Abcesul hepatic — 245
Amiloidoza hepatică — 246
Hemocromatoza — 246
Glicogenozele — 247
Alcoolismul cronic — 249
Sindromul Budd-Chiari — 250
Ficatul de stază — 252
Parazitozele hepatice — 254
Mucoviscidoza — 256

Splenomegalia — 257

Splenomegalia în patologia generală — 258
În patologia infecţioasă — 258
În sindromul de hipertensiune portală — 260
În patologia sanguină — 261
În alte condiţii patologice — 270

Disfagia — 272

Disfagia în patologia generală — 272
Megaesofagul — 272
Achalazia — 273
Cardiospasmul — 273
Diverticulii esofagieni epifrenici — 274
Esofagita peptică de reflux — 274
Neoplasmul joncţiunii esofago-gastrice — 275
Ulcerul esofagului — 277
Stenoza esofagiană benignă — 277
Sclerodermia — 278
Anemia feriprivă — 278

Pirozisul — 279

Pirozisul în patologia generală — 279

Regurgitaţia — 282

Regurgitaţiile în patologia generală — 282

Contractura musculară abdominală — 284

Ascita — 287

Ascita în patologia generală — 289

DEZVOLTAREA PSIHICĂ — 295

I. Tulburări ale metabolismului lipidic — 297

Dismetabolia gangliozidică. Idioţia amaurotică familială — 297
Dismetabolia sfingomielinică. Tezaurismoza Niemann-Pick — 300
Dismetabolia cerebrozidică. Boala Gauchet — 304
Dismetabolia sulfatidică. Leucodistrofiile — 307

Scanned with OKEN Scanner

Dismetabolia mixtă. Gangliozide + mucopolizahariade. Cargoilismul — 309
Dismetabolia fitanică. Boala Refsum — 310
Abetalipoproteinemia — 312

II. Tulburări ale metabolismului proteic — 315

Dismetabolia fenilalaninică. Fenilcetonuria — 315
Dismetabolia metioninică — 323
Homocistinuria — 324
Cistationinuria — 326
Cistinoza — 328
Dismetabolia triptofanică. Boala Hartnup — 329
Indicanuria — 331
Hidroxichinureninuria — 333
Dismetabolia histidinică — 334
Histidinemia — 335
Deficitul formimin-transferazei — 337
Dismetabolia leucinică — Leucinoza — 340
Dismetabolia lizinică — 345
Hiperlizinemia — 346
Deficitul de lizin-dehidrogenază — 347
Dismetabolia prolinică — 349
Deficitul de prolinoxidază — 349
Deficitul dehidrogenazei acidului δ_1-pirolin-carboxilic. Hiperprolinemia de tip II — 351
Deficitul de hidroxiprolinoxidază — 352
Tulburările aminoacizilor ciclului ureogenetic: arginina, citrulina, ornitina, acidul argininsuccinic — 355
Deficiența carbamilfosfat-sintetazei — 355
Deficiența ornitincarbamil-transferazei — 356
Deficiența argininsuccin-sintetazei — 357
Deficiența arginin-succinazei. Aciduria arginin-succinică — 359
Deficiența arginazei — 360

III. Tulburări ale metabolismului nucleoproteinelor — 362

Dismetabolia nucleoproteinică — 362

IV. Tulburările metabolismului glucidic — 367

Dismetabolia galactozică — Galactozemia — 367
Dismetabolia glicogenozică — 371
Glicogenoza tip I. Boala Gierke — 371
Glicogenoza tip II — 373
Glicogenoza tip III — 374
Glicogenoza tip IV. Boala Andersen — 375
Glicogenoza tip V — 375
Glicogenoza tip VI. Boala Hers — 376
Glicogenoza tip VIII — 376

Bibliografie selecționată — 378

Index — 385.

Scanned with OKEN Scanner

Aparatul digestiv

Scanned with OKEN Scanner

Durerea abdominală

Durerea abdominală — spontană sau provocată — este percepută de către bolnav în foarte multe feluri, în funcţie de intensitatea durerii, pe de o parte şi de nivelul de cunoştinţe, de capacitatea de a face comparaţie şi de pragul sensibilităţii la durere a bolnavului respectiv, pe de altă parte.

Dintre cele mai frecvent întîlnite în practica medicală sînt : durerea ulceroasă, colica, durerea distensivă, durerea oclusivă, durerea peritoneală, durerea de origine nervoasă, durerea vasculară, durerea parietală, şi durerea pancreatică.

Durerea ulceroasă

Durerea ulceroasă este percepută, în cele mai multe cazuri, ca o crampă şi mai rar ca senzaţie de arsură (pe care bolnavii o descriu ca o rană deschisă, ca usturime sau ca senzaţie de roadere).

Senzaţia de crampă reprezintă exprimarea pe plan clinic a hipertoniei regiunii antro-piloro-bulbare, iar senzaţia de arsură este dată de gastrita, bulbita sau antro-pilorobulbita asociată ulcerului.

Localizarea este diferită, în raport cu sediul ulcerului :

— în treimea medie a liniei xifoombilicale şi la 2 cm în dreapta, pentru ulcerul duodenal ;

— în treimea medie a epigastrului şi în stînga, spre rebordul costal, pentru ulcerul gastric.

Aria de întindere **a durerii ulceroase este mică, de 2—4 cm ;** mărirea acesteia sugerează asocierea periduodenitei sau perigastritei.

Iradierea constituie un parametru definitor al durerii ulceroase, util atît pentru diagnosticul bolii, cît şi al stadiului şi tendinţei sale evolutive. În general, durerea apare atunci cînd depăşeşte o anumită intensitate, cea puţin intensă rămînînd pe loc.

Iradierea este şi ea diferită, în raport cu localizarea ulcerului şi cu tendinţa sa evolutivă :

Scanned with OKEN Scanner

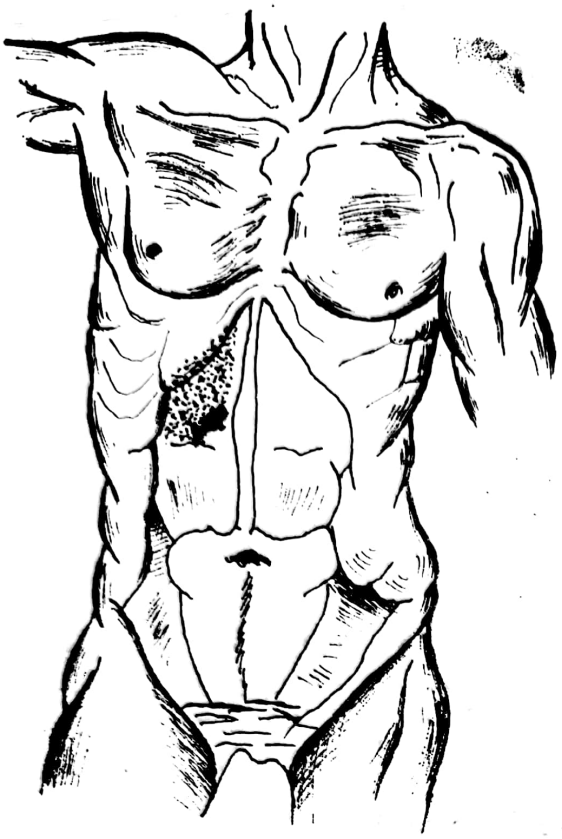

Fig. 1

Fig. 2

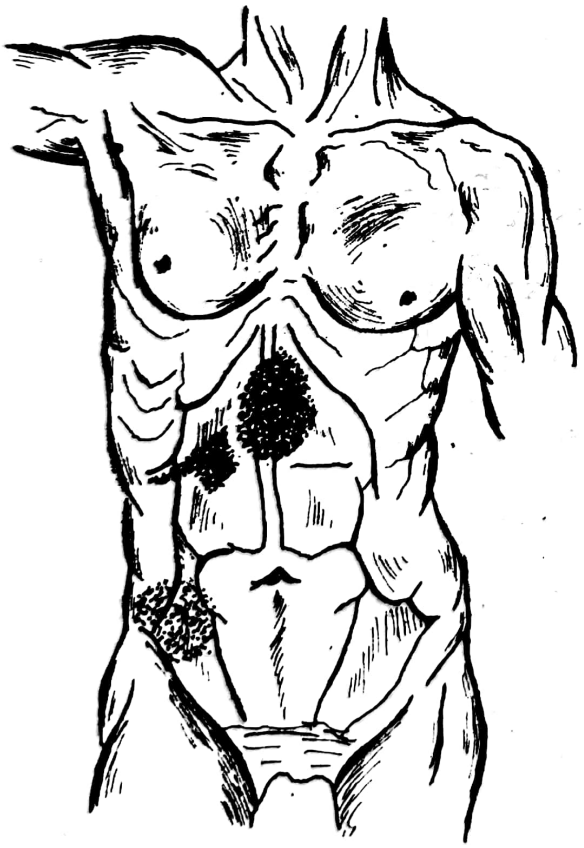

Fig. 3

Fig. 1. — Localizarea și iradierea durerii în ulcerul duodenal.

Fig. 2 a. — Localizarea și iradierea durerii în ulcerul gastric.

Fig. 2 b. — Localizarea și iradierea durerii în ulcerul gastroduodenal perforat.

Scanned with OKEN Scanner

— subcostal în dreapta, în torace sau paravertebral drept, în ulcerul duodenal ;

— subcostal stîng şi paravertebral stîng, în ulcerul gastric ; localizarea nişei în treimea superioară a micii curburi se caracterizează prin iradierea precordială a durerii, ceea ce poate crea greutăţi în stabilirea diagnosticului clinic : pseudoangor sau angor intricat ;

— în spate sau în centură iradiază durerea din ulcerul care evoluează în profunzime ;

— sub rebordul costal drept iradiază durerea din ulcerul micii curburi a stomacului care evoluează penetrant în ficat sau în micul epiploon ;

— iradierea în spate a durerii mediogastrice este caracteristică penetrării ulcerului gastric fie posterior, fie în corpul pancreasului ;

— în hipocondrul stîng ajungînd pînă în zona dorsolombară iradiază durerea ulcerului feţei posterioare sau a micii curburi verticale a stomacului, care penetrează în pancreas.

Intensitatea durerii este, în general, redusă la începutul suferinţei ulceroase şi la începutul perioadei dureroase ; dacă iniţial, bolnavul percepe durerea ca senzaţie de apăsare, de crampă sau de arsură, ulterior, aceasta devine mai intensă şi durata se prelungeşte de la 30 la 60—90 de minute şi chiar mai mult. Şi intensitatea durerii este în legătură cu sediul procesului ulceros ; astfel, localizările juxtaorificiale (juxtacardială şi juxtapilorică) şi cele ale micii curburi gastrice sînt mult mai dureroase decît celelalte. Interesarea peritoneului visceral, ulcerele caloase şi evoluţia penetrantă, intensifică durerea ulceroasă şi o permanentizează.

Ritmicitatea diurnă este atît de caracteristică încît anamneza atentă poate sugera diagnosticul încă din această fază a examenului bolnavului.

Durerea ulceroasă are legătură cu mesele, ea apărînd postprandial la interval diferit, precoce, semitardiv sau tardiv, în funcţie de localizarea ulcerului :

— în ulcerul gastric este precoce, apare la 30—45 de minute şi chiar 90 de minute după ingestia de alimente şi durează între o jumătate de oră şi o oră.

Durerii din ulcerul gastric i se recunoaşte o periodicitate în 4 timpi : mîncare — calmare — durere — calmare.

În ulcerul duodenal durerea apare tardiv, la 2—4 ore după masă şi durează pînă la ingestia următoare, ceea ce face ca ritmicitatea ei să fie în trei timpi : mîncare — calmare — durere. Intensitatea durerii este maximă, în general, la mijlocul zilei, cînd îmbracă aspectul de foame dureroasă şi noaptea între orele 1 şi 4. Această caracteristică a durerii ulceroase are mare valoare pentru diagnostic, alături de calmarea în urma ingestiei de lapte, administrării de antiacide sau după vărsături.

În localizările pilorică şi juxtapilorică (prepilorică, bulbopilorică) apariţia durerii este foarte fixă, situîndu-se între 2 şi 3 ore de la masă.

Periodicitatea este una dintre caracteristicile particulare, specifice ale durerii ulceroase. Astfel, ea apare zilnic, evoluînd în perioade de cîte 2—3 săptămîni, urmate de perioade de bine de cîte 4—6 luni, în

Scanned with OKEN Scanner

care abaterile alimentare (nerespectarea regimului alimentar, consumul de alcool şi cafea, nerespectarea ritmicităţii alimentaţiei) sînt bine tolerate de bolnav, creîndu-i impresia greşită că s-a vindecat.

Pe măsură ce boala evoluează, durerile cresc în intensitate, perioadele dureroase devin mai frecvente şi se prelungesc, iar cele de acalmie se scurtează.

Incidenţa sezonieră a perioadelor dureroase se constată mai ales la începutul suferinţei ; după cîţiva ani de evoluţie a bolii, perioadele dureroase pot apărea atît iarna, cît şi vara (faţă de primăvara şi toamna, cum apar, de obicei, la începutul suferinţei ulceroase).

Periodicitatea sezonieră îşi găseşte explicaţia atît în modificările alimentaţiei caracteristice anotimpurilor respective, hiperexcitabilităţii neurovegetative, hiperactivităţii corticosuprarenale, cît şi creşterii ponderii factorilor exogeni şi endogeni incriminaţi în patogenia ulcerului gastroduodenal.

În *explicarea mecanismului de producere a durerii ulceroase* au fost incriminaţi mai mulţi factori :

— intensitatea procesului inflamator ulceros asociat, gastrita — perigastrita, duodenita — periduodenita, bulbita — antropilorobulbita. Reacţia inflamatorie periulceroasă conferă o anumită coloratură durerii, crescîndu-i intensitatea (în ulcerele penetrante), extinzîndu-i aria de percepere (în ulcerul gastric) sau imprimînd durerii senzaţia de arsură (în cazul gastritei sau bulbitei periulceroase) ;

— aciditatea sucului gastric, intensitatea cea mai mare a durerii se constată la bolnavii al căror pH este sub 2 ;

— modificările tonusului şi kineticii regiunii antro-piloro-bulbare — hipertonia şi hiperkinezia acestui segment.

Cu importanţă mai redusă în producerea durerii ulceroase s-au dovedit : scăderea alcalinităţii secreţiilor duodeno-bilio-pancreatice (datorită neutralizării lor de către acidul clorhidric în exces), modificările presiunii intragastrice şi intraduodenale, extinderea leziunilor spre alte viscere (peritoneu, pancreas, ficat), ritmicitatea alimentaţiei (cu toate că în perioadele dureroase alimentaţia la 2—3 ore nu scade intensitatea durerii), evoluţia bolii în timp.

Dat fiind că diagnosticul ulcerului gastroduodenal este, în majoritatea cazurilor, un diagnostic clinic, de mare utilitate pentru practician este identificarea *manifestărilor clinice de însoţire a durerii* :

— durerile distensive care apar după mese copioase, care se calmează după vărsături spontane sau provocate ;

— greţurile şi vărsăturile. Ele nu fac parte din tabloul clinic al ulcerului gastroduodenal necomplicat ; prezenţa lor atestă existenţa gastroduodenitei asociate. În localizările pilorice şi juxtapilorice ale ulcerului, hipersecreţia gastrică, edemul şi spasmul prelungit al pilorului creează condiţii favorabile stazei gastrice ;

— apetitul scăzut în ulcerul gastric (în cel duodenal fiind normal). Anamneza atentă trebuie să scoată în relief adevărata cauză a nealimentării bolnavului : inapetenţa sau teama de durerile care apar postprandial ;

— pierderea ponderală moderată, consecinţa nealimentării bolnavului în perioadele dureroase ; în perioadele de acalmie, greutatea se reface ;

Scanned with OKEN Scanner

— constipaţia — este expresia hipertoniei neurovegetative cu predominanţa parasimpaticotoniei asupra motilităţii intestinului gros ;

— pirozisul şi eructaţiile ţin mai puţin (sau chiar deloc) de ulcerul gastroduodenal, cît, mai ales, de refluxul gastroesofagian şi de esofagita de reflux, care se asociază deseori.

Durerea colicativă

Durerea colicativă (colica) se caracterizează prin : intensitate foarte mare, durată scurtă şi evoluţie discontinuă, ondulantă — perioade dureroase alternînd cu faze de acalmie.

Durerea poate fi mobilă sau fixă, comparată de bolnavi cu senzaţia de torsiune, de tăietură sau de rupere.

Colica traduce existenţa unui spasm sau a kiperkineziei unui segment al unui organ cavitar, putînd interesa oricare dintre segmentele tubului digestiv : stomacul, intestinul subţire, colonul, rectosigmoidul.

Colica gastrică se manifestă prin senzaţia de tensiune epigastrică intermitentă, evidenţiată la inspecţie (în special la bolnavii slabi) prin ondulaţii peristaltice ; se constată în stadiul compensat al stenozei pilorice, cînd musculatura gastrică este încă în stare de a determina contracţii puternice sau în prolapsul sever al mucoasei antrale în bulbul duodenal.

Colica intestinală constituie prototipul durerii colicative, întîlnindu-se în stenozele intestinale (intrinsece sau extrinsece), şi în enteritele şi enterocolitele acute.

Colica colonului transvers şi descendent se întîlneşte în colonul iritabil (a se vedea capitolul „Modificările scaunului în colonul iritabil").

Colonul ascendent — dată fiind musculatura sa puţin dezvoltată — determină rareori dureri colicative.

Colica apendiculară este bine definită semiologic, avînd mare valoare diagnostică ; este descrisă la capitolul „Durerea în apendicita acută".

Colica rectosigmoidiană precedă sau însoţeşte scaunele diareice. Durerea colicativă rectosigmoidiană asociată cu senzaţia imperioasă de defecare, dar fără evacuare de materii fecale, defineşte tenesmele rectale. Afecţiunile inflamatorii rectosigmoidiene (rectosigmoidita, rectocolita ulcerohemoragică), precum şi neoplasmele localizate în această regiune pot induce colici şi tenesme.

Căile biliare şi ureterale pot determina dureri colicative care, datorită lumenului mic al acestor conducte, au unele caracteristici particulare. Este vorba de dureri violente intermitente, care apar şi evoluează pe un fond dureros. Exacerbările dureroase sînt expresia clinică concertată a : spasmului, activităţii hiperperistaltice de efort în cursul migrării sau inclavării calculului şi distensiei veziculei biliare sau a bazinetului renal.

BIBLIOTECA JUDEŢEANĂ „GH ASACHI" IAŞI
462.026

Fondul dureros de crampă este determinat de spasmul musculaturii netede. Astfel, durerile colicative biliare şi ureterale sînt rezultanta a trei factori :

— spasmul musculaturii netede,
— undele hiperperistaltice de efort şi
— distensia veziculei biliare sau a bazinetului.

Colica biliară

Colica biliară reprezintă, de cele mai multe ori, manifestarea clinică dominantă a litiazei biliare, fiind în general simptomul de debut al acestei afecţiuni.

Debutul este cel mai adesea precedat de manifestări prodromale (aura biliară) : greaţă, scăderea secreţiei salivare cu senzaţia de gură uscată, inapetenţă, balonare abdominală. Pe măsură ce suferinţa se cronicizează şi colicile se repetă tot mai des, apariţia colicii biliare se face fără prodroame, instalarea sa făcîndu-se „din senin".

Dintre *factorii favorizanţi* ai durerii colicative biliare cei mai importanţi sînt : fondul nevrotic şi alergic al bolnavului, tipul constituţional longilin astenic, hipotonia sau dehiscenţa peretelui abdominal sau a planşeului perineal, slăbirea în timp scurt, existenţa herniilor (inghinale, hiatale etc., — condiţii patologice încadrate în capitolul de patologie denumit de Trousseau „astenia ţesutului conjunctiv").

La femei, incidenţa cea mai mare a colicilor biliare se constată premenstrual, în perioada ovulaţiei, în primele luni ale sarcinii sau postabortum ; nu sînt rare cazurile în care prima colică apare în timpul sarcinii sau la scurt timp după naştere.

Factorii declanşatori ai colicii biliare sînt de ordin :

— alimentar : ingestia de alimente în cantitate mare şi în timp scurt (peste 1 800—2 000 de calorii în 1—2 ore), abuzuri alimentare, în special grăsimi, ouă, ciocolată, frişcă, maioneză, rîntaşuri ;

— psihoemoţional : eforturi fizice susţinute, surmenajul, călătorii îndelungi, traumele psihice, emoţiile puternice ;

— fizic : expunerea prelungită la frig, trepidaţiile şi zdruncinăturile (mersul cu căruţa, cu motocicleta sau cu camionul, echitaţia) ;

Instalarea colicii biliare se face postprandial, de cele mai multe ori noaptea, la scurt timp după instalarea în pat, la 2—3 ore după prînzul incriminat sau spre dimineaţă *(sub galli cantu)* cînd bolnavul este trezit brusc din somn de durerea puternică.

Durerea este comparată de bolnav cu senzaţia de arsură, de crampă, de ruptură sau de strîngere în menghină.

Localizarea durerii este, de regulă, în treimea medie a epigastrului (unde debutează în majoritatea cazurilor) şi în hipocondrul drept.

Durerea din hipocondrul drept sugerează existenţa unui calcul inclavat în canalul cistic sau a edemului important al regiunii infundibulo-cistice.

Coexistenţa unei dureri în hipocondrul stîng este posibilă datorită fie aerocoliei, fie spasmului colonului, care însoţesc colica.

Scanned with OKEN Scanner

Dintre *localizările rare*, atipice, ale durerii colicative biliare trebuie avute întotdeauna în vedere cele din hipocondrul stîng, paraombilical, din hipogastru, subscapular stîng, retrosternal, retroxifoidian, în coloana dorsală. Durerea localizată la stînga liniei mediane traduce existența participării pancreasului la suferința biliară.

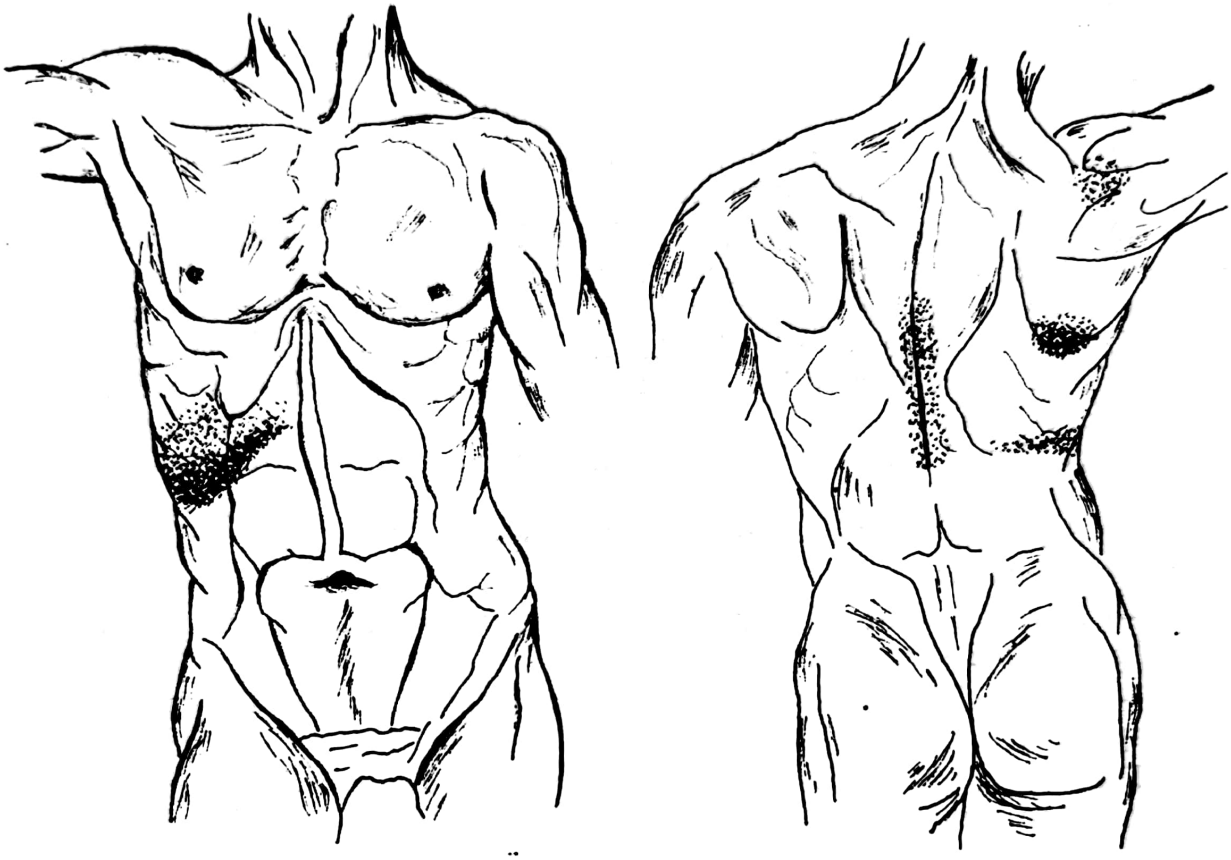

Fig. 3 a. — Localizarea și iradierea durerii în colica biliară și în colecistita acută.

Iradierea durerii este întîlnită la mai mult de trei sferturi dintre bolnavi, la circa 20% dintre ei „durerea se naște și moare pe loc" (în general epigastric). Regiunile în care iradiază durerea din colica biliară sînt variate ca situație anatomică, însă ele se înscriu toate într-un plan cranial față de vezicula biliară, tendința iradierii ascendente, craniale, fiind regula. Astfel, cea mai frecventă iradiere se constată în regiunea subscapulară dreaptă (vîrful omoplatului) în circa o treime din cazuri, urmată în ordine descrescîndă de cele din regiunea subcostală dreaptă, la baza hemitoracelui drept, în coloana dorsolombară și în umeri. În interpretarea corectă a acestei ultime iradieri trebuie să se țină seama de coexistența bursitei scapulohumerale și a spondilozei cervicale la bolnavii cu litiază biliară. Sînt autori care consideră că iradierea la baza hemitoracelui stîng este la fel de frecventă ca și cea din regiunea subcostală dreaptă, estimată la circa 20% dintre bolnavi. Iradierea în stînga se întîlnește la colicile biliare mai puțin severe. Dintre cele mai rare — și din acest motiv, considerate ca atipice — iradieri sînt cele din regiunile mamare, la baza gîtului și în zona de inserție claviculară a mușchiului sternocleidomastoidian.

Scanned with OKEN Scanner

Intensitatea durerii este moderată la început, însă, în majoritatea cazurilor se accentuează în scurt timp (de la 10—15 minute la o oră), ajungînd la intensitatea maximă şi se menţine astfel pînă la sfîrşitul crizei. În aproximativ o treime din cazuri debutul colicii biliare se face cu durere violentă.

Poziţia în decubit lateral sting accentuează şi mai mult durerea.

Durata colicii biliare este în general scurtă, variind între 20—30—60 de minute şi 4 ore, în formele necomplicate de litiază biliară ; răspunsul la medicaţia antispastică este prompt în aceste cazuri.

Prelungirea duratei crizei la cîteva zile sugerează existenţa inflamaţiei colecistului (colecistită acută) sau ocluzia biliară completă.

Dispariţia colicii se face, în cele mai multe din cazuri, brusc, fiind marcată de o criză urinară (caracterizată prin poliurie, urini decolorate şi clare), de astenie marcată şi de senzaţia imperioasă de odihnă.

Frecvenţa crizelor este foarte variabilă, în funcţie de numărul şi dimensiunea calculilor biliari, de starea veziculei şi de factorii favorizanţi şi declanşanţi.

Mecanismul de producere a colicii biliare este complex, la el participînd :

— distensia veziculei biliare şi a canalului coledoc, cu hipertensiunea consecutivă ;

— hiperactivitatea contractilă, hiperperistaltismul de efort din cursul inclavării şi migrării calculului ;

— spasmul musculaturii netede biliare indus de iritaţia mucoasei respective.

Dintre *manifestările clinice de însoţire a durerii,* cele mai frecvent întîlnite sînt :

— agitaţia motorie datorită negăsirii (inexistenţei) unei poziţii antalgice ;

— vărsăturile, mai ales în localizările calculilor în coledoc, în canalul cistic şi în gîtul veziculei biliare ; ele pot fi induse şi de medicaţia administrată în scop antispastic-analgetic (opiaceele, de exemplu). Iniţial, bolnavii elimină alimente, apoi bilă iar, ulterior, eforturile de vărsătură rămîn fără rezultat ; în schimb, ele exacerbează şi reactivează durerea ;

— ascensiune termică tranzitorie, 38—39°, chiar în afara unei complicaţii infecţioase (colecistita acută) ;

— tegumentele palide, reci, umede ;

— icterul cutaneo-mucos este prezent la aproape trei sferturi dintre bolnavi, însă dat fiind apariţia sa tardivă — la 8—24 de ore postcolică — valoarea sa diagnostică este numai retrospectivă. Se însoţeşte de urini închise la culoare (datorită eliminării bilirubinei conjugate sub formă de pigmenţi biliari şi a deshidratării) şi scaune mai decolorate, datorită reducerii cantităţii de bilirubină conjugată eliminată prin scaun sub formă de stercobilină. Durata icterului sau subicterului este scurtă, de 1—3 zile în formele necomplicate. În colecistita acută, icterul dispare odată cu reducerea procesului inflamator ; persistenţa icterului în forma comună de colică biliară sugerează loca-

Scanned with OKEN Scanner

lizarea coledociană a calculului. Colica biliară necomplicată (colecistică şi coledociană) nu evoluează cu hiperestezie cutanată sau contractură musculară.

Examenul obiectiv al bolnavului poate pune în evidenţă, în timpul colicii, discretă apărare musculară antalgică. În perioada dintre crize, palparea profundă a regiunii colecistice poate evidenţia, uneori, o durere difuză greu de localizat. Palparea regiunii colecistice poate determina durere la sfîrşitul inspirului profund, datorită comprimării veziculei biliare între ficat şi degetele care apasă peretele abdominal (manevra Murphy).

Uneori, însă este posibilă palparea veziculei biliare care apare mărită şi dureroasă ; în acest caz este vorba de complicaţii — pericolecistită, hidrops vezicular.

Ficatul poate fi dureros la palpare, datorită inflamaţiei biliare intrahepatice şi/sau participării vasculo-conjunctive hepatice în suferinţele căilor bilare extrahepatice. Palparea poate decela şi durere de tip peritoneal, produsă prin iritaţia peritoneului de către inflamaţiile cronice biliare (pericolecistită, pericoledocită).

Excepţional de rar se poate recunoaşte în scaunul bolnavului calculul biliar eliminat în zilele care urmează colicii biliare.

*

Aceasta este modalitatea evolutivă a colicii biliare tipice necomplicate. Există însă şi *forme atipice,* care pot crea dificultăţi în interpretarea lor. Acestea sînt :

— colica biliară ocluzivă, care evoluează cu oprirea tranzitului intestinal (ileus paralitic), indusă de pericolecistita supraadăugată litiazei, iminenţa de perforaţie, fistula biliară sau de medicaţia antispastică parasimpaticolitică administrată ;

— colica biliară frustă, de mică intensitate şi durată scurtă trădează existenţa unui calcul bine tolerat ;

— starea de rău biliar, caracterizată prin colici subintrante sugerează obstruarea canalului cistic sau iminenţa de perforare biliară ;

— colica biliară sincopală — întîlnită mai frecvent la femei, cu vechi antecedente colicative biliare, accentuate în ultimul timp — se manifestă prin pierderea bruscă a cunoştinţei în primele secunde sau minute ale instalării brutale a colicii, paloare extremă, mioză, bradicardie excesivă (sub 40 de bătăi/minut). Revenirea se face brusc, odată cu dispariţia durerii, bolnavele rămînînd cu distensie abdominală şi eructaţie. Dat fiind semnificaţia gravă a acestui tip de colică biliară — litiază intermitent-obstructivă a gîtului vezicular sau a coledocului inferior, complicată cu interesarea congestiv-edematoasă pancreatică — intervenţia chirurgicală de urgenţă este obligatorie ;

— colica biliară cu colaps circulator este constatată la persoanele cu ateroscleroză cerebrală şi coronariană şi la bătrîni în general, la care durerea violentă biliară determină, prin reflexe cu punct de plecare biliopancreatic, crize hemodinamice cerebrale şi/sau coronariene cu sincopa consecutivă.

Scanned with OKEN Scanner

Durerea distensivă

Frecvent întîlnită în patologia digestivă, durerea distensivă se traduce pe plan clinic prin senzaţia de tensiune, balonare, greutate, plenitudine sau de tracţiune, percepută de bolnav ca fiind vagă şi provenind din profunzime. Intensitatea sa este foarte variabilă, de la durerea surdă, slab perceptibilă la cea violentă. În cele mai multe din cazuri se însoţeşte de greţuri şi vărsături.

Durerea distensivă este întîlnită în tabloul clinic al unor tulburări funcţionale digestive — diskinezie gastrică (atonie, hipotonie), cascadă gastrică, aerocolie, în special în meteorismul flexurii splenice a colonului şi al unor suferinţe organice gastrointestinale — neoplasm gastric, spasm piloric prelungit, stenoză pilorică, boli intestinale, atonia veziculei biliare.

Mecanismul de producere a durerii distensive este diferit, în raport cu segmentul digestiv interesat şi cu situaţia sa anatomică. Astfel :

— durerea localizată în epigastru, fără legătură cu mesele este produsă prin distensia unghiului splenic al colonului sau a veziculei biliare (în atonia veziculară). În stadiul iniţial obstructiv al colecistitei acute durerea poate fi de tip distensiv, pentru ca ulterior să-şi modifice caracteristicile clinice ;

— în epigastrul mijlociu durerea distensivă poate constitui debutul unei colici biliare care apoi îşi mută sediul în hipocondrul drept şi îşi schimbă mecanismul fiziopatologic, intervenind de această dată spasmul şi undele hiperperistaltice ;

— în epigastrul inferior şi în regiunea periombilicală poate debuta apendicita acută cu durere distensivă care se transformă — nu după mult timp — în durere colicativă, cu localizare în fosa iliacă dreaptă sau în flancul drept ;

— în oricare parte a abdomenului poate apărea durere distensivă în cazul ileusului (funcţional, paralitic sau adinamic) ;

— în hipocondrul drept sau în cel stîng durerea distensivă traduce distensia (în general bruscă) a capsulei hepatice sau splenice şi a iritării peritoneului visceral. Este cazul hepatomegaliei de stază din cursul insuficienţei cardiace drepte, pericarditei adezive, trombozei venelor suprahepatice sau al splenomegaliei din tromboflebita venelor splenică sau portă.

Durerea ocluzivă

Durerea din ocluzia intestinală este de tip mixt : colicativ şi distensiv, indiferent de cauza care a condus la instalarea ocluziei : obstrucţie, stenoză sau compresiune. Bolnavul se plînge de durere abdominală localizată în regiunea ocluziei, iar la inspecţie şi palpare se poate constata existenţa mişcărilor peristaltice ondulatorii şi a distensiei elastice a unei anse intestinale (în cazul stenozei incomplete a intestinului = sindromul König) sau a mai multora — sindromul Koberle.

Scanned with OKEN Scanner

În situațiile în care ocluzia mecanică s-a complicat cu invaginație, încarcerare, strangulare sau torsionare a ansei intestinale, durerii de tip colicativ-distensiv i se adaugă durerea de tip vascular, produsă de ischemia și necroza ansei, determinată de torsionarea vaselor ansei respective.

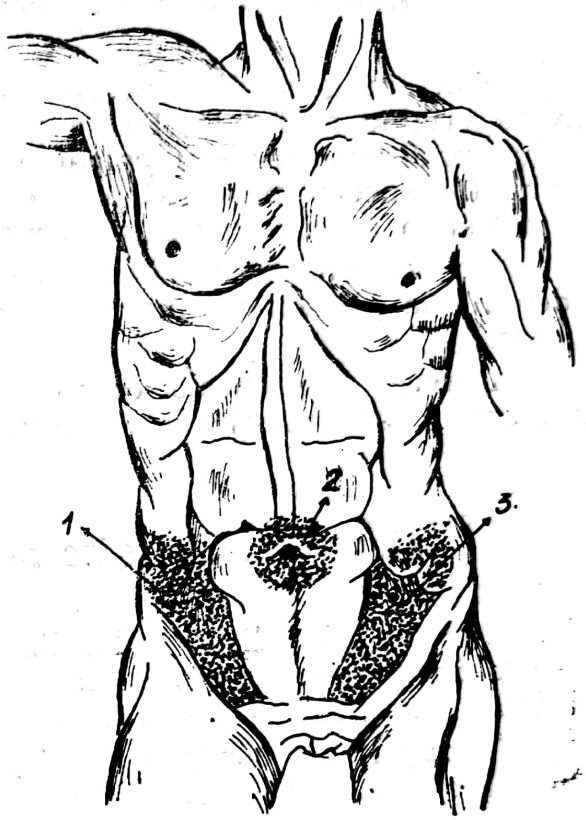

Fig. 3 b. — Localizarea și iradierea durerii ocluzive

1 — invaginația ileo-cecală ; 2 — ocluzia intestinului subțire ; 3 — volvulusul sigmoidului.

Durerea peritoneală

Durerea peritoneală recunoaște în producerea sa mecanisme patogenice și condiții patologice diferite, după cum este vorba de suferințe acute sau cronice ale seroasei peritoneale.

Durerea peritoneală acută

Este de intensitate mare, deseori violentă-atroce, continuă, care imobilizează bolnavul ; ea se accentuează progresiv, localizată inițial în zona supraiacentă organului perforat sau a viscerului afectat și, ulterior, generalizată la întreg abdomenul. Palparea și percuția, chiar ușoară, exacerbează durerea.

Dintre manifestările de însoțire ale durerii peritoneale acute cele mai frecvent întîlnite în practica medicală sînt : hiperestezia cutanată, contractura musculară și, deseori, rigiditatea musculară localizată în zona parietală inflamată.

Mecanismul de producere a durerii peritoneale este condiționat de iritarea de către procesul inflamator a peritoneului parietal și a structurilor subperitoneale, a inserției mezenterului și a peretelui abdominal posterior (reflexele peritoneo-cutanat și peritoneo-muscular Morley).

Dintre formele particulare de durere peritoneală acută trebuie avute în vedere :

— cele datorite afectării peritoneului posterior, care au intensitate mai mică și localizare dorsolombară ;

— cea din cursul tuberculozei peritoneale, care este foarte slabă (sau chiar absentă) ;

— cea datorită perforării ulcerului gastroduodenal la bolnavi care, din diferite motive, se află sub tratament glucocorticoid ; în acest caz, atît durerea cît și contractura musculaturii abdominale sînt în general

Scanned with OKEN Scanner

atenuate, în special cînd hemoragia digestivă a precedat perforaţia. De cele mai multe ori, în această situaţie se constată ileus dinamic secundar.

Durerea peritoneală cronică

Este, în general, imprecis localizată şi percepută de bolnav ca avînd origine profundă. Ea se modifică prin schimbarea poziţiei corpului, prin apăsarea sau palparea profundă a abdomenului, prin tracţiune (în special prin extensia coloanei vertebrale, prin aplecarea pe spate) şi în cursul activităţii peristaltice crescute postprandial.

De intensitate mult mai mare este durerea din cursul epiploitei aderente la peritoneul anterior, mezenteritei, peritonitei plastice anterioare.

Durerea peritoneală cronică este determinată de perivisceritele aderenţiale sau plastice care urmează unor procese acute sau cronice.

Durerea de origine nervoasă

Durerea plexală este localizată în epigastru, la jumătatea liniei xifoombilicale — punctul epigastric solar —, are intensitate mare pînă la violenţă, putînd fi permanentă sau paroxistică.

În raport cu condiţia patologică ce a indus celialgia (solaralgia), durerea plexală epigastrică poate fi :

— cronică, permanentă — în situaţiile în care condiţia patologică ce a determinat iritaţia plexurilor nervoase solar şi periaortice se perpetuează. Este cazul inflamaţiei cronice a viscerelor abdominale situate în vecinătate sau chiar la distanţă (gastroduodenită, enterocolită, colecistită, apendicită), care prin procesul de limfangită induc iritaţie plexală, al ptozelor viscerale (gastrică, renală, colonică) ce produc tracţiuni asupra plexului sau al intoxicaţiilor cronice (cu alcool, cu plumb) care determină impregnarea toxică a plexului solar şi a afectării pancreatice (pancreatită, neoplasm) sau a ganglionilor retroperitoneali (cancer, tuberculoză, lues), care realizează compresiunea plexului solar ;

— paroxistică. Durerea debutează brusc, este de intensitate mare, durează 1—3 ore, are tendinţă la sincopă ; se însoţeşte, de regulă, de greţuri şi vărsături. Acest tip de durere se întîlneşte în pancreatită, litiaza biliară, ulcerul penetrant în pancreas, criza gastrică tabetică, precum şi în oricare dintre afecţiunile care produc durere plexală cronică.

În general, celialgia se constată la persoanele cu un anumit tip constituţional somato-psiho-neurovegetativ : la longilini astenici, la cei cu tip de sistem nervos tare neechilibrat, la vagotonici şi la amfotonii la care predomină hiperparasimpaticotonia, la cei cu ptoză viscerală. În aceste cazuri durerea, pe lîngă că este violentă, este transfixiantă şi pulsatilă — caracteristici clinice care pot conduce raţionamentul diagnostic pe cale greşită, în cazul cînd nu sînt corect interpretate.

Scanned with OKEN Scanner

Durerea de origine vasculară

Caracteristicile clinice ale durerii abdominale de origine vasculară sînt diferite, în raport cu gradul obstrucției lumenului arterei mezenterice.

Obstrucția incompletă

În insuficiența circulatorie cronică în teritoriul arterelor mezenterică superioară și celiacă durerea este, din multe puncte de vedere, asemănătoare cu aceea din insuficiența coronariană.

Apare la interval de 20—30 de minute după masă (în general după mesele mai bogate), la emoții de intensitate mare sau chiar medie și după eforturi fizice.

Durerea este descrisă de bolnav ca senzația de crampă, are localizare epigastrică sau în regiunea ombilicală și iradiază, în majoritatea cazurilor, în spate, în centură, retrosternal sau precordial. Durata crizei de angor abdominal este foarte diferită, atît de la un bolnav la altul cît și la același bolnav, în funcție de stadiul evolutiv al suferinței ; în general variază de la cîteva minute pînă la 1—2 ore, maximum de durată fiind de cîteva zile. Durata crizei orientează asupra calibrului vaselor mezenterice afectate, în sensul că prelungirea crizelor timp de cîteva zile sugerează obstrucția incompletă prin tromboză a arterei mezenterice, iar cele care țin cîteva ore traduc pe plan clinic existența procesului de ateroscleroză la ramuri mai mici ale arterelor mezenterice (dispragia angiosclerotică intermitentă, descrisă de Ortner).

Una dintre particularitățile crizei anginoase abdominale este aceea că răspunde prompt la administrarea de nitrit de amil și, deseori, chiar la nitroglicerină. Această caracteristică este folosită și ca modalitate de diferențiere a durerii anginoase de alte dureri abdominale ; testul este ușor de efectuat, atît în condiții de spitalizare cît și ambulator, avînd avantajul simplității și al lipsei de nocivitate pentru bolnav.

Dintre manifestările de însoțire ale durerii, în insuficența circulatorie mezenterică se întîlnesc frecvent : balonare abdominală, grețuri și vărsături. Acestea din urmă se produc fie spontan fie sînt provocate, deoarece după ce a vărsat, bolnavul are senzația de ușurare, durerea scade în intensitate sau chiar dispare. Acești bolnavi au malasimilație secundară tulburărilor de absorbție determinate de ischemia mezenterică, pe de o parte, și de restricțiile impuse voluntar în alimentație, de frica durerii care apare postprandial, pe de alta. Tulburările de tranzit intestinal sînt prezente în cvasitotalitatea cazurilor, fie sub forma de diaree fie de constipație.

Mecanismul de producere a durerii anginoase abdominale este corelat cu reducerea calibrului arterelor mezenterice și celiace, care produce ischemie în teritoriul enteromezenteric corespunzător.

Apariția și exacerbarea durerii (și a celorlalte manifestări clinice) în perioadele digestive reprezintă exprimarea pe plan clinic a imposibilității de adaptare a regimului circulator la nevoile crescute, reclamate de activitatea tubului digestiv.

Scanned with OKEN Scanner

Examenul obiectiv este puțin edificator în aceste cazuri ; uneori, se poate pune în evidență prezența unui suflu sistolic localizat aproximativ în regiunea unde este localizată durerea (ombilical, paraombilical, epigastric), de intensitate mică, greu decelabil la persoanele cu panicul adipos abdominal accentuat.

Durerea anginoasă abdominală împreună cu manifestările de însoțire (grețuri, balonare abdominală, tulburări ale tranzitului intestinal, alterarea stării de nutriție — pierdere ponderală), pot sugera diagnosticul insuficienței circulatorii mezenterice. Pentru confirmarea supoziției clinice trebuie efectuate teste pentru aprecierea gradului tulburărilor de absorbție intestinală, examenul radiologic digestiv (care pune în evidență existența stenozelor segmentare) și explorarea angiografică (aortică și a vaselor mezenterice), care atestă prezența modificărilor calibrului acestor vase.

Obstrucția completă

Prin procese de tromboză sau de embolie a vaselor mezenterice, obstrucția completă determină durere de intensitate variabilă, pînă la foarte mare, atroce, dintre cele mai puternice cunoscute în patologie.

Ea este, însă variabilă de la un bolnav la altul și chiar la același bolnav, în raport cu evoluția procesului patologic. Poate fi de tip colicativ la început, urmată de exacerbări dureroase intermitente — expresie a activității contractile dezordonate a intestinului.

Uneori moderată, cu evoluție subacută, durerea poate traduce existența unui proces venos progresiv în teritoriul mezenteric. De cele mai multe ori, însă, durerea din infarctul intestinal este atroce, tenace, continuă, sincopală, localizată în întreg abdomenul, dar avînd maximum de intensitate în epigastru, în regiunea ombilicală, în fosa iliacă dreaptă, în flancuri sau în regiunea lombară.

Nu sînt rare cazurile în care durerea evoluează „în doi timpi" : fazei paroxistice îi urmează una de calm, care corespunde cu dispariția spasmului arterial supraadăugat obstrucției vasculare. Reapariția durerii atestă instalarea infarctului intestinal. Corelarea durerii abdominale „în doi timpi" cu afecțiunea vasculară mezenterică poate scuti bolnavul de mari suferințe, prin adaptarea unei atitudini terapeutice eficiente în stadiul util medico-chirurgical.

Nu există paralelism între intensitatea durerii și gradul obstrucției mezenterice ; localizarea obstacolului mai aproape de punctul de emergență al arterei mezenterice superioare conferă un plus de gravitate bolii.

Durerea din infarctul intestinal este puțin sau deloc influențată de medicația curentă analgetică (acid acetilsalicilic, aminofenazonă, pentazocină=Fortral) și chiar de opiacee.

Examenul obiectiv nu decelează modificări patologice în primele 8—10—12 ore, în ciuda dramatismului simptomatologiei subiective. După acest interval de timp apare balonare abdominală, apărare musculară (localizată sau generalizată), iar la palpare se decelează împăstare imprecis delimitată, care corespunde anselor intestinale gangrenate. Percuția acestei zone evidențiază matitate sau aceasta poate fi mascată

Scanned with OKEN Scanner

de hipersonoritatea abdominală. Percuția trebuie făcută pe întreg abdomenul deoarece, în afara timpanismului, se pune obligator în evidență matitate declivă, infarctul mezenterico-intestinal evoluînd cu revărsat peritoneal. Matitatea declivă în contextul unei ocluzii intestinale (dureri abdominale paroxistice, vărsături, oprirea tranzitului intestinal pentru materii fecale și pentru gaze) este revelatoare de infarct intestinal.

Auscultația abdomenului aduce un element clinic de foarte mare importanță diagnostică : „liniște abdominală" (în ocluzia intestinală acută se constată zgomote hidroaerice).

De la început, sau după un timp de la apariția durerii apar alterarea stării generale și semnele peritoneale — consecința gangrenei intestinale. Astfel, bolnavul este palid, cu transpirație accentuată, tegumentele sînt reci, pulsul slab și rapid, presiunea sanguină scăzută pînă la zero, realizînd drama abdominală gravă, al cărei indice de mortalitate se situează — în condițiile chirurgiei actuale și a terapiei intensive moderne — între 80 și 100%.

Durerea de origine parietală

Durerea cu punct de plecare peretele abdominal poate fi localizată în orice regiune, creînd dificultăți în interpretarea corectă a durerii abdominale. Într-adevăr, sînt situații în care este greu de apreciat dacă o durere este viscerală (dar raportată la peretele abdominal), sau dacă aceasta este de proveniență parietală.

Pentru evitarea unor astfel de situații trebuie să se recurgă la cîteva manevre clinice care permit identificarea durerii parietale. Dintre acestea, cele mai utilizate în practică sînt :

— manevra pliului cutanat : prinderea pielii între două degete determină durere, în cazul în care aceasta își are originea într-o suferință a peretelui abdominal. În situația în care durerea este dată de un proces celulitic, în afara durerii, se constată, la palpare, împăstarea țesutului celular subcutanat subiacent ;

— atingerea pielii cu mîna sau cu acul în zona respectivă exacerbează durerea sau determină o senzație parestezică, în cazul în care durerea își are originea parietală ;

— persistența sau exacerbarea durerii la palparea abdomenului a cărei musculatură se află în stare de contracție, atestă că este vorba de durere a peretelui. Pentru aceasta se recomandă bolnavului să se ridice din poziția culcat în cea șezînd, fără să se folosească de membrele superioare, timp în care examinatorul palpează abdomenul.

Astfel, pot produce dureri parietale abdominale :

— herniile — epigastrice, ombilicale, inghinale, femurale ;

— dehiscențele musculare sau ale liniei albe ;

— infecțiile neuro-cutaneo-musculare, zona zoster, celulita, fibrozita, furuncule, abcese, erizipelul, miozita, cicatricele cheloide ;

— afectarea hipodermului — lipomatoza dureroasă (boala Dercrum), paniculita febrilă nesupurată (boala Weber-Christian).

Scanned with OKEN Scanner

Durerea pancreatică

În tabloul clinic al suferinţelor pancreatice, durerea constituie simptomul cel mai frecvent întîlnit, celelalte manifestări clinice (steatoreea, alterarea stării generale şi de nutriţie, icterul, hemoragia digestivă şi diabetul zaharat) fiind variabile ca intensitate şi frecvenţă.

Durerea este localizată în regiunea supraombilicală, cel mai adesea în epigastrul inferior ; dintre localizările mai rare (dar nu excepţionale) sînt cele din hipocondrul stîng sau hipocondrul drept.

Iradierea durerii localizată epigastric se face în centură (în bară) sau în spate, iar a celei din hipocondrul stîng în regiunea lombară stîngă sau subcostal stîng, pînă în unghiul costolombar, realizînd colica biliară în oglindă. Iradierea unilaterală în spate poate crea dificultăţi diagnostice cu colica biliară sau ureterală, iar cea precordială cu angorul pectoris.

Sediul şi iradierea durerii constituie elemente clinice importante pentru diagnosticul unei suferinţe pancreatice şi chiar pentru localiza-

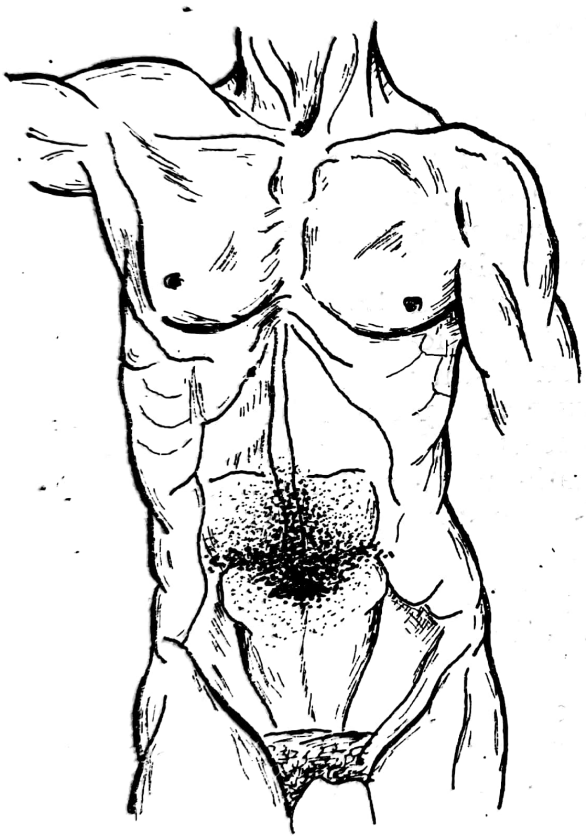

Fig. 4. — Localizarea şi iradierea durerii în pancreatita acută.

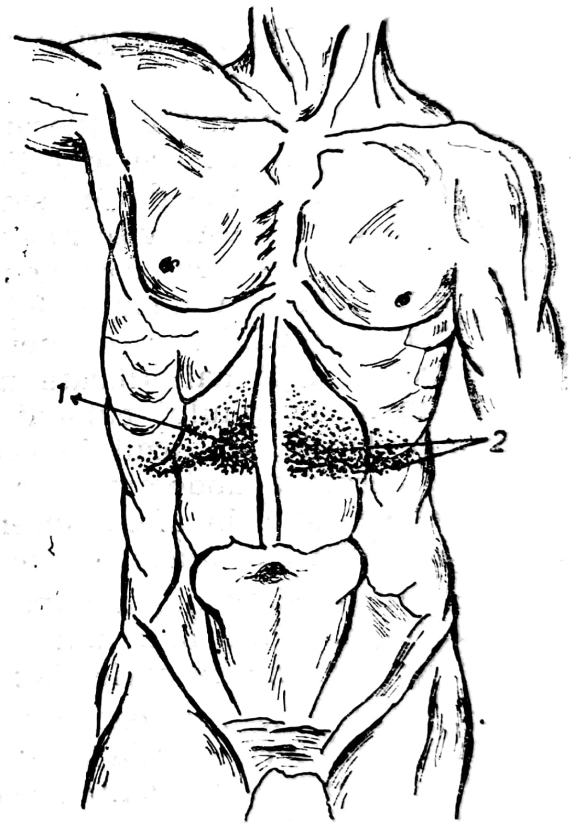

Fig. 5. — Localizarea şi iradierea durerii în pancreatita cronică.

1 — cap de pancreas ; 2 — corp şi coadă.

rea procesului patologic într-o anumită regiune a organului. Astfel, se consideră ca revelatoare pentru o afecţiune pancreatică criza solară cu iradiere transfixiantă sau în stînga, iar pentru localizarea caudală a leziunii pancreatice durerea din hipocondrul stîng, care iradiază posterior.

Scanned with OKEN Scanner

Apariția durerii este, în general, fără legătură cu orarul meselor ; nu rareori, însă ea se produce în urma unui prînz bogat în grăsimi, însoțit de ingestia de băuturi alcoolice.

Evoluția durerii este variabilă de la un bolnav la altul. Debutînd cu intensitate mică, ea se accentuează în scurt timp, ajungînd la maximum, nivel la care se menține cîteva ore sau chiar zile. În general, însă, durerile de intensitate mare — care realizează adevărate crize solare — durează 3—5 ore ; cele care se prelungesc 4—5—7 zile se manifestă, mai ales, ca greutate epigastrică. În timp, evoluția crizelor dureroase este foarte variabilă, greu de prevăzut chiar la același bolnav. Pe măsură ce suferința se cronicizează, intensitatea durerii crește, intervalul liber se scurtează, crizele devin tot mai frecvente și nu mai răspund la tratament ; mai mult chiar, bolnavul abuzează de medicamente analgetice, sedative etc., ale căror efecte secundare nedorite pot complica tabloul clinic cu manifestări iritative gastroduodenale, hemoragii digestive, tulburări neuropsihice.

Durerea pancreatică este comparată de bolnavi cu senzația de torsiune, de bară epigastrică sau de crampă.

Mecanismul de producere a durerii este corelat cu :

a) iritația filetelor nervoase, determinată de infiltratul parenchimatos și de scleroza pancreasului ;

b) distensia peritoneului visceral indusă de edemul pancreasului.

c) distensia canaliculară.

Dintre modalitățile de calmare a durerii, la început sînt eficiente diferitele poziții antalgice (pe care bolnavii le adoptă intuitiv), variabile de la un bolnav la altul și de la o criză la alta, iar dintre medicamente acidul acetilsalicilic în doză de 0,5—1,5 g diminuează intensitatea durerii.

Dintre pozițiile preferate de bolnavi, pentru efectul lor calmant asupra durerii trebuie menționate : poziția șezînd, aplecat înainte, decubitul lateral drept cu comprimarea regiunii dureroase ; decubitul dorsal este evitat de bolnavi.

*

Dintre celelalte tipuri de durere abdominală cu origine viscerală mai trebuie menționate :

Foamea dureroasă

Durerea percepută de bolnav ca senzație de foame, apare la bolnavii cu ulcer duodenal, la 3—4 ore (uneori chiar mai mult) după masă, fiind corespondentul pe plan clinic al contracției puternice a regiunii antrale a stomacului. Se constată mai ales noaptea, la jumătatea sau chiar a doua jumătate a nopții, cînd bolnavii simt nevoia de a se alimenta, gest care conduce la diminuarea sau chiar la dispariția durerii.

Crampa

Este o durere pe care bolnavul o percepe ca senzația de torsiune sau de constricție, al cărei substrat îl reprezintă hiperactivitatea contractilă intestinală — hipertonia și hiperkinezia. Ea este expresia cli-

Scanned with OKEN Scanner

nică a spasmelor și a contracțiilor puternice peristaltice și antiperistaltice intestinale.

Senzația de arsură

Este frecvent întîlnită în patologia digestivă avînd localizare — epigastrică — în iritația mucoasei esofagiene (reflux gastroesofagian, esofagită de reflux, hernia hiatală, malpoziții cardiotuberozitare), în ulcerul gastroduodenal și la bolnavii cu vărsături (indiferent de cauza generatoare).

*

În interpretarea corectă a durerii abdominale trebuie avute întotdeauna în vedere cîteva aspecte de mare utilitate diagnostică și anume :

— durerea poate traduce existența unei suferințe abdominale (viscerală sau parietală) sau extraabdominală (toraco-pleuro-pulmonară, cardiovasculară, urogenitală, neurologică, vertebrală, endocrino-metabolică, alergică, toxică sau iatrogenă-medicamentoasă) ;

— intensitatea durerii reflectă atît stadiul evolutiv și natura procesului patologic generator cît și particularitățile psiho-fiziologice reactive ale persoanei respective. Bolnavii tineri și femeile (în ultimul timp chiar și bărbații) sînt în general hiperreactivi, au un prag scăzut al sensibilității dureroase, în timp ce persoanele în vîrstă au pragul sensibilității dureroase mai ridicat ;

— durerea viscerală abdominală poate avea sau nu legătură cu alimentația.

Nu are legătură cu mesele durerea din cursul bolilor funcționale (stomacul în cascadă, aerocolia, aerogastria), din periviscerite și din ulcerul penetrant (care înainte de penetrare avea durere ritmată de alimentație).

Durerea corelată cu mesele poate apărea *precoce* (în gastrite, în ulcerul gastric sau juxtacordial esofagian), *semitardiv* (în ulcerele piloric, juxtapiloric și prepiloric, în ulcerul gastric) sau *tardiv* (în ulcerele duodenale situate la distanță de pilor, litiaza veziculară) ;

— durerea este declanșată sau exacerbată de anumite alimente, cum sînt cele bogate în lipide (unt, ouă, smîntînă, maioneză, frișcă, ciocolată), cum este cazul litiazei veziculare ;

— durerea poate avea perioade de exacerbare sezonieră, ca în ulcerul duodenal (a cărei periodicitate dureroasă este sistematizată, în general toamna și primăvara și durează 2—4 săptămîni sau mai mult și a litiazei biliare, care este nesistematizată și are durata mult mai scurtă, de 3—5 zile).

Scanned with OKEN Scanner

Durerea abdominală în patologia generală

În patologia esofagului inferior

Malpoziţiile cardiotuberozitare

Localizată în epigastru şi avînd maximum de intensitate retroxifoidian, durerea în anomaliile anatomice ale regiunii esofago-cardiotuberozitare apare solitar sau asociată cu senzaţia de arsură.

Forma de exprimare a durerii este foarte variabilă : constrictivă, transfixiantă, de apăsare, de tracţionare.

Iradierea se face posterior, la baza toracelui, la baza gîtului, în spre umărul stîng, precordial, în ureche, în mandibulă.

Caracteristicile durerii în malpoziţiile cardiotuberozitare sînt în funcţie de modificările anatomice care au indus malpoziţia. Este vorba de :

— deschiderea unghiului His, care din ascuţit devine obtuz ;

— scurtarea sau lipsa esofagului abdominal ;

— absenţa valvulei Gubarof, formată din repliul mucoasei esofagiene care corespunde unghiului cardiotuberozitar His. Mai sus, în torace cardia nu migrează, deoarece membrana Laimer-Bertelli constituie un bun mijloc de fixare ;

— ascensionarea cardiei, care ajunge la nivelul hiatului sau în imediata sa vecinătate ;

— relaxarea (fără soluţie de continuitate) a aparatului de susţinere hiato-esofagian ;

— lărgirea hiatului esofagian diafragmatic.

Forma de exprimare şi iradierea durerii trebuie bine analizate, deoarece pot conduce la erori de diagnostic, cea mai frecventă fiind interpretarea drept durere anginoasă.

Refluxul gastroesofagian

Durerea este curent întîlnită ca manifestare clinică a acestei afecţiuni, apărînd solitară sau asociată cu senzaţia de arsură. Ea are loca-

Scanned with OKEN Scanner

lizare epigastrică şi iradiază ascendent, retrosternal, în umeri, în mandibulă, în urechi sau precordial.

Apariţia durerii se produce mai ales noaptea, în decubit şi este atît de supărătoare încît trezeşte bolnavul.

De multe ori, durerea este provocată de anteflexia forţată a corpului, cînd creşte mult presiunea intraabdominală. Unele alimente pot provoca durerea (dulciurile concentrate, mierea, băuturile gazoase), unele medicamente (rezerpina, fenilbutazona, acidul acetilsalicilic, indometacina) în timp ce substanţele antiacide o calmează.

În inducerea durerii, pe lîngă refluxul gastroesofagian, mai participă variaţiile bruşte de tensiune intraesofagiană, care corespund cu contracţii puternice ale esofagului.

Megaesofagul

Printre manifestările clinice ale bolii, în formele cu debut insidios se înscrie jena retrosternală în cursul deglutiţiei şi senzaţia de oprire tranzitorie a alimentelor. Acestea pot fi trecătoare, ele dispărînd destul de repede şi repetîndu-se la intervale variabile, sau, din contră, pot deveni sistematice, apărînd la fiecare alimentaţie.

Durerea de intensitate mare este întîlnită în formele mai avansate, avînd localizare epigastrică sau retrosternală. Ea iradiază precordial, retrosternal superior, laterocervical, mandibular, auricular.

Are o caracteristică particulară care uşurează diagnosticul, dar care poate crea confuzii cu durerea anginoasă : se calmează după inhalarea de nitrit de amil. Dar în timp ce durerea anginoasă apare după efort, durerea din megaesofag nu are legătură cu efortul şi apare după alimentaţie. Ea apare capricios, însoţind sau nu disfagia.

Perfuzia acidă a esofagului este o modalitate foarte uşor de aplicat în practică pentru diferenţierea durerii retrosternale de cauză esofagiană de cele extraesofagiene : pericardice, diafragmatice, abdominale, coronariene, pleurale.

Sonda (de preferinţă Einhorn) care se introduce pînă la 25 de cm distanţă de arcada dentară este conectată la exterior cu două flacoane, unul conţinînd soluţie clorurosodică izotonică (numită impropriu ser fiziologic) şi unul cu soluţie de acid clorhidric 0,1 N. La început, se perfuzează timp de 10—15 minute soluţia clorurosodică, cu debit de 10 ml/minut, după care se continuă cu soluţia de acid clorhidric, cu acelaşi debit şi tot 15 minute, fără a avertiza însă bolnavul. Dacă acesta nu se plînge de durere, atunci se continuă perfuzarea de soluţie acidă încă un sfert de oră, cu debit dublu.

Lipsa durerii după perfuzarea celor două soluţii (salină şi acidă) defineşte testul negativ, originea durerii fiind extraesofagiană.

Durerea apărută în cursul perfuzării soluţiei clorurosodice este nesemnificativă pentru diagnostic.

Durerea care apare şi se intensifică în timpul perfuziei cu soluţia acidă atestă originea esofagiană a durerii, testul fiind pozitiv.

Achalazia (Megaesofagul primitiv)

Analiza atentă a durerii care apare în cursul achalaziei conduce la concluzia că aceasta este de două feluri : spontană şi de acompaniament a disfagiei.

Scanned with OKEN Scanner

Durerea spontană este percepută de bolnav ca senzație de arsură ; are localizare retrosternală, iradiază superior spre baza gîtului, în mandibulă sau în fundul gurii, în umeri, în urechi. Apariția durerii este capricioasă, de cele mai multe ori fiind declanșată de ingestia de lichide prea reci sau prea fierbinți. Ea nu este legată nici de alimentație, nici de poziție ; uneori ea apare în timpul nopții, sculînd bolnavul din somn.

Intensitatea durerii este variabilă, însă pe măsură ce boala se prelungește, ea devine tot mai intensă.

Diverticulii esofagieni epifrenici

Manifestările clinice ale diverticulilor esofagieni localizați epifrenic se instalează tardiv, lent, multe cazuri evoluînd asimptomatic, decelarea lor fiind ocazionată de efectuarea examenului radiologic gastrointestinal pentru cu totul alte afecțiuni digestive : ulcer, gastrită, colecistită etc.

Dat fiind dimensiunile voluminoase și staza alimentară consecutivă, manifestările clinice — inclusiv durerea — sînt mai frecvent constatate în localizarea epifrenică a diverticulilor decît în celelalte localizări esofagiene.

În cadrul tabloului clinic, alături de disfagie, de senzația de oprire bruscă și dureroasă a bolului alimentar, durerea este prezentă încă din stadiile incipiente. Ea se manifestă, în fazele inițiale, prin senzația de plenitudine retrosternală determinată de tulburările funcționale esofagiene și, în primul rînd, de spasmul esofagian, iar în stadiile avansate prin dureri de intensitate variată, reflectînd distensia marcată a diverticulului. Este foarte probabil ca durerea să fie, în mare parte, expresia esofagitei sau ulcerului peptic de reflux (nișă cu dimensiuni mici, pe o zonă îngustată a esofagului). În acest sens pledează suprimarea simptomatologiei dureroase în unele cazuri după intervențiile chirurgicale care au ca obiectiv refacerea dispozitivului anatomic al regiunii esofago-cardiotuberozitare fără a se extirpa diverticulul epifrenic.

În stadii mai avansate ale bolii, concomitent cu mărirea pungii diverticulare pînă la 8—10 cm, pot apărea dureri de intensitate mare, deseori de tip anginos, declanșate de distensia exagerată a diverticulului.

Durerea din cadrul diverticulilor esofagieni poate avea ca factori patogeni și alte suferințe care evoluează deseori asociat, modificîndu-i caracteristicile clinice. Astfel, trebuie avute în vedere asocierile frecvent întîlnite în practică :

— diverticuli esofagieni + hernie hiatală sau malpoziție cardiotuberozitară + litiază veziculară (triada Lortat-Jacob) ;

— diverticul esofagian (deseori juxtacardial) + ulcer duodenal + litiază veziculară (triada Saint).

Ulcerul esofagului

Durerea este un simptom întîlnit frecvent în cursul evoluției ulcerului esofagian, asociindu-se sau nu cu disfagia și cu senzația de arsură retrosternală. Durerea apare în majoritatea cazurilor în cursul

Scanned with OKEN Scanner

tranzitului esofagian al alimentelor şi este de intensitate mică. Uneori, însă, bolnavii au durere violentă, colicativă, sub formă de crampe sau comparată cu senzaţia extrem de penibilă de sfîşiere. Sediul durerii este în epigastrul superior şi retrosternal, iar iradierea în spate, latero-cervical sau în umeri.

Ritmicitatea diurnă alimentară, cît şi periodicitatea sezonieră a durerii (ca şi a celorlalte manifestări clinice : disfagie, regurgitaţii) se întîlneşte rar în ulcerul esofagian izolat, fiind caracteristică pentru asocierea concomitentă a unui ulcer cu localizare gastrică sau duodenală.

Datorită tendinţei la fibroză periulceroasă şi stenoză esofagiană durerile se accentuează progresiv (ca şi disfagia, de altfel) conducînd la refuzul bolnavului de a se alimenta, la alterarea stării de nutriţie şi, în final, la caşexie.

Esofagita peptică de reflux

Entitate nosologică determinată de modificarea constituţiei anatomice a regiunii esofago-cardiotuberozitare, precum şi de pierderea controlului asupra continenţei gastrice, esofagita peptică de reflux are particularităţi clinice evolutive faţă de celelalte esofagite.

Manifestările clinice sînt reprezentate de triada care formează sindromul esofagian — disfagie, regurgitaţii, durere — însă, cu unele nuanţări.

Durerea este localizată epigastric sau retrosternal, de mică intensitate în formele „blînde" de esofagită peptică şi deseori însoţită de eructaţii. În formele severe de boală, durerea este de mare intensitate, violentă chiar, localizată retroxifoidian sau retrosternal, este cvasipermanentă, iradiază în sus, latero-cervical şi chiar în umeri şi nu este influenţată de medicaţia antiacidă. Orarul apariţiei durerii este foarte variat, însă ea survine mai ales la deglutiţia alimentelor.

În raport cu durerea, Dan Gavriliu a propus stadializarea suferinţei în trei faze :

— stadiul I, care corespunde esofagitei peptice blînde, în care durerea (însoţită sau nu de pirosis) apare la intervale rare şi are localizare retrosternală, este de intensitate mică şi răspunde la tratamentul medicamentos ;

— stadiul II, durerea are intensitate mare, este localizată retrosternal, iradiază în regiunea cervicală şi beneficiază de tratament medical conservator ;

— stadiul III — forma severă de esofagită peptică — se caracterizează prin durere de mare intensitate, este continuă, asociată de obicei cu disfagie, pierdere ponderală, anemie. Tratamentul medicamentos este inoperant, fiind necesară corectarea chirurgicală a cauzei generatoare de reflux gastro-esofagian : modificarea gradientului de presiune între esofagul inferior şi stomac din cadrul tumorilor gastrice sau abdominale, diverticulilor esofagieni, duodenali sau colonici, al ulcerului gastroduodenal, herniei hiatale, litiazei biliare, cirozei hepatice decompensate vascular.

Scanned with OKEN Scanner

Intervenţia de elecţie este fundoplicatura — reconstituirea unghiului His prin înfăşurarea esofagului inferior cu marea tuberozitate a stomacului (procedeul Nissen).

Neoplasmul esofago-cardio-tuberozitar

Simptom revelator al localizării procesului neoplazic la polul superior al stomacului, durerea are sediul epigastric şi retroxifoidian şi iradiază la baza hemitoracelui stîng, retrosternal sau în regiunea mamară stîngă. Ea este ritmată de alimentaţie, apărînd postprandial, simulînd tabloul ulceros : în timpul deglutiţiei survine imediat după alimentaţie sau poate fi tardivă, ceea ce măreşte confuzia cu durerea din ulcerul duodenal.

Forma de manifestare a durerii este variată de la un bolnav la altul, mergînd de la senzaţia de apăsare, de arsură epigastrică, la cea de crampe epigastrice şi durere brutală localizată epigastric sau precordial (simulînd angorul pectoris).

Dintre manifestările de însoţire ale durerii, mai frecvent întîlnite sînt tulburările dispeptice (balonare, greţuri, senzaţia de plenitudine epigastrică, regurgitaţii, pirosis, sialoree) şi modificările de ordin general (inapetenţă, pierdere ponderală, adinamie). Accentuarea durerii localizată la baza hemitoracelui stîng în timpul inspiraţiei, ca şi constatarea radiologică a ascensionării şi hipomobilităţii hemidiafragmului stîng sugerează un proces pleural, ceea ce poate conduce pe un drum greşit raţionamentul diagnosticului clinic.

Momentul apariţiei durerii este în raport cu localizarea procesului proliferativ şi, mai ales, cu forma anatomopatologică. Cele localizate juxtacardial şi cele cu evoluţie spre curbura mică se manifestă mai frecvent prin dureri, produse prin tulburări funcţionale cardiale şi prin afectarea „şoselei gastrice". Pe de altă parte, cancerele infiltrative evoluează cu o lungă perioadă de latenţă, în contrast cu cele ulcerate, la care durerea apare precoce, odată cu necroza procesului neoplazic şi cu instalarea ulceraţiei.

Durerea violentă şi continuă este expresia clinică a extensiei procesului neoplazic la organele vecine.

În *cancerul cardial* durerea se situează, ca importanţă, după disfagie. Ea are sediul în epigastrul superior, apare postprandial, este de intensitate variabilă, de la jenă dureroasă pînă la epigastralgii puternice, în general progresivă, fără orar fix. Uneori apre paroxistic, în cursul eforturilor sau al mersului, obligînd bolnavul la oprirea efortului (forma pseudoanginoasă).

În *localizarea subcardială*, durerea (ca şi celelalte manifestări clinice) apare tardiv în cursul evoluţiei bolii ; ea are sediul în partea superioară a epigastrului, este ritmată de alimentaţie şi iradiază la baza toracelui. În stadiile avansate, ea este permanentă şi se însoţeşte de vărsături alimentare şi hemoragice (hematemeză, melenă). Nu rareori durerile au ritmicitate diurnă, alimentară, de tip pseudoulceros ; interpretarea este extrem de dificilă în cazurile în care aspectul radiologic decelează o nişă sugerînd benignitatea.

Cancerul tuberozitar (al plafonului şi planşeului tuberozitar, supracardial şi al marii curburi tuberozitare) se caracterizează prin apari-

Scanned with OKEN Scanner

ţia tardivă a durerii, deoarece procesul neoplazic nu influenţează funcţionalitatea cardiei şi a şoselei gastrice, zona respectivă fiind puţin activă, puţin sensibilă. De aceea, în marea lor majoritate aceste cancere sînt depistate în stadii avansate, depăşite chirurgical. Durerea are orar şi intensitate variabile, apărînd mai des postprandial şi noaptea, trezind bolnavul din somn ; ea are sediul retrosternal şi iradierea foarte diferită, în regiunea mamară stîngă, la baza hemitoracelui stîng, retrosternal superior, în spate, în coloana vertebrală dorsală. Disfagia, anorexia selectivă pentru carne, dezgustul pentru tutun la fumători, pierderea ponderală, crizele de sughiţ, eructaţiile dureroase, regurgitaţiile, sialoreea şi halena fetidă completează tabloul clinic al localizării tuberozitare a neoplasmului.

Hernia hiatală

Variabilă ca intensitate şi ca formă de manifestare, durerea în herniile hiatale poate fi exteriorizată fie prin senzaţia de jenă sau greutate epigastrică, fie prin durere epigastrică retroxifoidiană care apare în legătură cu alimentaţia, în anumite poziţii (decubit, anteflexie) sau în urma eforturilor de tuse. Iradierea se face retrosternal, în torace.

Deseori, însă, durerile sînt localizate sau iradiază precordial, manifestate prin senzaţia de constricţie, aspect care evocă o suferinţă coronariană ; de aici noţiunea de pseudoangor sau durere pseudoanginoasă. Interpretarea corectă a acestor dureri devine mai grea în cazurile în care hernia hiatală se asociază cu angorul pectoris ; pentru aceste situaţii, se foloseşte termenul angor intricat.

Simptomatologia poate fi înşelătoare, mai ales dacă interpretarea manifestărilor clinice nu a fost riguros făcută, apreciindu-se că este vorba de cardiopatie ischemică — afecţiune suspicionată în prezenţa durerii precordiale cu senzaţia de constricţie toracică, mai ales la persoane cu stigmate de ateroscleroză. Totuşi, analiza atentă a simptomelor permite diferenţierea, încă de la început, a falsului angor de cel adevărat. În pseudoangor durerea :

— este localizată sau are maximum de intensitate retroxifoidian sau în epigastrul superior ;

— apare fără legătură cu eforturile (în repaus, în clinostatism, noaptea) ;

— se produce în raport cu alimentaţia (după primele înghiţituri) ;

— iradiază în membrul superior stîng, dar pe marginea radială a sa ;

— se calmează prin schimbarea poziţiei în decubit (în ortostatism) ;

— nu este influenţată de substanţele coronarodilatatoare (nitroglicerină, nitrit de amil).

Durerea anginoasă apare la efort, emoţii sau la contactul brusc cu aerul rece, are localizare precordială, iradierea în membrul superior stîng se face pe marginea sa cubitală şi în ultimele degete, se calmează în repaus şi după administrarea de nitroglicerină.

Scanned with OKEN Scanner

Durerea epigastrică sau retroxifoidiană din cursul herniilor hiatale se datorește modificării raporturilor topografice care se produc în cutia toracică în urma instalării herniei hiatale. Apariția manifestărilor clinice este în funcție de compresiunea pe care o exercită segmentul herniat asupra viscerelor toracice (cord, mediastin, plămîn). Perioada mare de latență în instalarea simptomatologiei își găsește justificarea în mobilitatea deosebită a mediastinului, datorită bogăției sale în țesut conjunctiv lax. Complicațiile care se produc la nivelul pungii gastrice herniate (ulcer, încarcerare, transformare neoplazică) contribuie la exacerbarea durerii.

În patologia gastrointestinală

Stomacul în cascadă

Contestat de unii autori ca entitate nosologică, stomacul în cascadă este o anomalie de poziție și de formă caracterizată prin formarea a două pungi gastrice : una postero-superioară, constituită din fornixul destins și retroflectat, și alta antero-inferioară, reprezentată de restul stomacului.

Manifestările clinice sînt variate ca formă, ca intensitate, ca perioadă de instalare în raport cu persistența și gradul deformării, cu poziția normală sau ascensionată a hemidiafragmului stîng și cu modificările consecutive ale regiunii esofagocardiale.

În cadrul tabloului clinic al acestei discutabile afecțiuni, predomină simptomatologia de tip epigastralgic.

Este vorba de senzațiile de plenitudine, de jenă, de greutate sau de distensie epigastrică ce apar la scurt timp de la ingestia de alimente. Aceste simptome capătă valoare diagnostică clinică foarte mare dacă le corelăm cu senzația de saţietate rapidă, pe care o au purtătorii acestei anomalii, ceea ce impune întreruperea mesei. Din acest punct de vedere este bine să menționăm că sindromul de blocaj alimentar precoce sugerează existența unui proces patologic situat în regiunea esofago-cardio-tuberozitară.

Aceste simptome sînt corelate cu retenția alimentelor în partea superioară a stomacului, formată de fornixul destins şí inflectat posterior.

Pentru suprimarea acestor senzații dezagreabile epigastrice bolnavii adoptă intuitiv diferite poziții care favorizează evacuarea conținutului alimentar din cascadă în regiunea distală a stomacului.

Senzația de plenitudine epigastrică poate apărea în cursul nopții, trezind bolnavul din somn (sindromul dispeptic de decubit, descris de Barbier).

Aceste senzații pot fi însoțite de dureri epigastrice de intensitate variabilă (care iradiază la baza hemitoracelui stîng), sau în cursul deglutiției.

În forma pseudocanceroasă durerile epigastrice apar după ingestia alimentelor solide și sînt așa de puternice, încît bolnavii refuză alimentația. Particularitatea acestor dureri față de cele din ulcerul gastro-

Scanned with OKEN Scanner

duodenal este aceea că ritmul este inversat, perioadele de calm fiind acelea în care stomacul este gol.

În forma pseudoanginoasă durerile au localizare sau iradiere precordială, apar postprandial și se calmează după eructații sau prin schimbarea poziției. De altfel, bolnavii au constatat în cursul suferinței lor că respectarea poziției în decubit lateral drept 20—30 de minute după masă calmează durerile (deoarece permite redresarea cascadei). Durerile au intensitate variabilă, uneori fiind foarte accentuate ; se însoțesc de palpitații, extrasistole. Instalarea imediat după mese și dispariția durerii după eructații sau prin schimbarea poziției constituie criterii clinice valoroase pentru originea extracardică a acesteia.

Durerea puternică se întîlnește în cazurile de stomac în cascadă în care punga de aer este mult mărită și produce tensiune accentuată asupra diafragmului, pe care îl ascensionează ușor.

Diverticulii gastrici

Simptomatologia acestor diverticuli este variată, inconstantă, imprecisă și necaracteristică, la un pol situîndu-se formele asimptomatice sau cele latente și la celălalt formele pseudoulceroase și pseudocanceroase.

În cadrul manifestărilor clinice ale acestei localizări a diverticulilor, durerea este simptomul cel mai constant, fiind întîlnită în aproximativ jumătate din cazuri. Ea este localizată epigastric sau în hipocondrul drept, iradiază posterior, lateral drept, retroxifoidian sau subscapular drept. Apare legată de alimentație, în general, la 30—60 de minute după mese și este de intensitate mult mai mare în cazurile de inflamație a diverticulului. Utilă pentru diagnostic este constatarea, alături de durere, a tulburărilor dispeptice (grețuri, balonări postprandiale) sau a hemoragiilor digestive superioare ; acestea din urmă se datoresc puseurilor inflamator-congestive ale diverticulului sau ulcerului situat intradiverticular.

În raport cu particularitățile durerii, diverticulilor gastrici li se recunosc mai multe forme clinice :

— forma pseudogastrică, în care durerile sînt nesistematizate, au intensitate medie și se însoțesc frecvent de grețuri, vărsături, regurgitații, balonări, senzația de arsuri epigastrice și retrosternale ;

— forma pseudoulceroasă întîlnită în aproximativ 20% din cazuri se manifestă pe plan clinic prin dureri de intensitate variabilă — de la simpla jenă pînă la durere de intensitate mare, localizate epigastric, însoțite de senzația de arsură retroxifoidiană, calmate de ingestia de lapte sau de administrarea de substanțe antiacide (carbonat de calciu, carbonat de magneziu, oxid de magneziu etc.). Analiza atentă a durerilor și a crizelor dureroase scoate în evidență însă lipsa ritmicității diurne și a periodicității sezoniere, atît de caracteristice în ulcerul gastroduodenal ;

— forma pseudocanceroasă, în care durerile sînt localizate epigastric, sînt cvasicontinue și se asociază cu : inapetență, alterarea stării generale și de nutriție, astenie, hemoragii oculte, anaciditate gastrică ;

Scanned with OKEN Scanner

— forma pseudocolecistică (descrisă de Hillemand şi Bernstein) în care durerile au localizare sau iradiere în hipocondrul drept şi sînt însoţite de greţuri, vărsături alimentare şi bilioase.

Prolapsul mucoasei gastrice în bulbul duodenal

Durerea este prezentă în aproximativ o treime din cazurile de prolaps al mucoasei antrale în duoden.

Ea este localizată în epigastru, de cele mai multe ori în dreapta liniei xifoombilicale şi uneori în hipocondrul drept.

Intensitatea este variabilă, de la durerea de mică intensitate pînă la durerea colicativă, care poate conduce la stare de şoc.

Apariţia durerii este ritmată de alimentaţie, în general, la 3—4 ore după masă şi durata este de 30—60 de minute, corespunzător perioadei de evacuare a conţinului gastric în duoden.

Permanentă sau evoluînd în perioade de cîteva zile, separate de perioade de acalmie, cînd bolnavul nu mai are nici o manifestare clinică, durerea din această condiţie patologică este confundată deseori cu cea ulceroasă. Totuşi, analiza atentă a caracteristicilor acestei dureri scoate în evidenţă faptul că ea nu se calmează după ingestia de alimente, de lapte sau de antiacide, ci din contră, alimentaţia poate declanşa sau accentua durerea, precum şi lipsa durerii nocturne.

Durerea de intensitate mare şi care nu este influenţată de tratamentul medical constituie un argument important în aprecierea oportunităţii intervenţiei chirurgicale.

Există cazuri însă de prolaps al mucoasei gastrice în bulbul duodenal în care durerea lipseşte, fiind înlocuită cu senzaţiile de arsură, de plenitudine epigastrică sau de disconfort epigastric postprandial.

Alături de durere, hemoragia digestivă superioară (mai frecvent sub formă de melenă) şi tulburările dispeptice (eructaţii, balonare abdominală, greţuri, vărsături) întregesc tabloul clinic.

Mecanismul de producere a durerii este corelat cu laxitatea mucoasei gastrice la nivel antral, care devine excesivă în timpul sistolei antrale. În acest moment, mucoasa poate aluneca uşor în duoden sub acţiunea combinată a undelor peristaltice şi a conţinutului gastric în timpul evacuării sale în duoden.

Interpretarea corectă a manifestărilor clinice dureroase este îngreunată de faptul că prolapsul mucoasei antrale în bulbul duodenal poate fi primar (izolat) sau secundar (sau mai corect exprimat, asociat) unor suferinţe digestive : ulcer gastroduodenal, gastrită antrală, duodenită, diverticuli, neoplasm prepiloric, colecistopatii, colopatii.

Dilataţia acută gastrică

Dilataţia acută gastrică se caracterizează prin dureri, senzaţia de plenitudine sau de greutate localizate în epigastru şi, uneori, în regiunea periombilicală.

Acestea apar postoperator (intervenţii chirurgicale asupra viscerelor din vecinătate sau aflate la distanţă, efectuate cu anestezie generală), după explorări instrumentale urologice, după traumatisme abdo-

Scanned with OKEN Scanner

minale, după ingestia de lichide reci în cantitate mare, după mese abundente, în perioada de convalescență a unor boli debilitante sau în cursul unor boli neurologice (accidente vasculare cerebrale, poliomielita cronică anterioară).

Vărsăturile alimentare și biliare abundente (10—20 l în 24 de ore), meteorismul abdominal și deshidratarea cu stare de șoc consecutivă, contribuie la completarea tabloului clinic și la stabilirea diagnosticului încă de la examenul obiectiv al bolnavului.

Ulcerul fornixului gastric

Sindromul dureros cu evoluție ritmică diurnă și periodică sezonieră este caracteristic pentru ulcerul tuberozitar.

Durerea este localizată în epigastru sau retrosternal, survine postprandial, de cele mai multe ori, precoce. Ea iradiază în spate, la baza toracelui, unilateral sau bilateral, în spre coloana vertebrală toracală sau lombară, în mandibulă și, nu rareori, precordial. În această din urmă situație, intensitatea mare a durerii, apariția sa postprandial, iradierea precordială și asocierea anxietății poate sugera o suferință coronariană (angor de efort sau spontan).

Alteori, violența durerii determină o teamă de a se alimenta, cu pierdere ponderală mare, sugerînd originea neoplazică a suferinței.

Ulcerul gastroduodenal

Durerea — simptomul major al ulcerului gastroduodenal — are caracteristici atît de bine definite încît diagnosticul poate fi stabilit sau sugerat încă din faza de anamneză a examenului bolnavului.

a) *Localizarea durerii ulceroase* este de obicei în epigastru, într-o zonă bine delimitată, care se întinde pe o suprafață cu diametru variind între 2 și 5—6 cm, pe care bolnavul o poate indica foarte bine cu degetul. În multe cazuri, sediul durerii diferă în localizarea gastrică de cea duodenală a ulcerului ; astfel, în ulcerul gastric aceasta este situată în jumătatea superioară a epigastrului, puțin la stînga liniei mediane, în timp ce în ulcerul duodenal durerea este situată ceva mai jos și la dreapta liniei mediane. Sînt însă cazuri în care localizarea durerii nu ne poate furniza date privitoare la sediul ulcerului, fapt care nu conferă acestei caracteristici a durerii ulceroase valoare de localizare a procesului patologic.

Dintre localizările atipice ale durerii, trebuie menționate cele din hipocondrul drept, care sugerează o suferință biliară și cele din spate, în apropierea ultimelor 5—6 vertebre toracale.

La examenul obiectiv se constată, în perioada dureroasă a ulcerului duodenal, sensibilitate profundă la apăsare în punctul duodenovezicular sau la două laturi de deget în dreapta liniei xifoombilicale. În localizarea gastrică, sensibilitatea dureroasă maximă se situează pe linia xifoombilicală, în apropierea apendicelui xifoid în ulcerele micii curburi sus-situate și la cîțiva centimetri deasupra ombilicului, în rest.

b) *Intensitatea durerii ulceroase* este variabilă, însă medie, în marea majoritate a cazurilor. Ea este în funcție de : sensibilitatea gene-

Scanned with OKEN Scanner

rală a bolnavului, dimensiunile ulcerului (ulcerele mari produc durere de intensitate crescută), de profunzimea procesului ulcerativ (ulcerul penetrant care a ajuns la seroasă este mult mai dureros decît cel superficial) și de existența complicațiilor. În acest ultim caz trebuie menționat faptul că perforația modifică semnificativ intensitatea durerii, bolnavii putînd sesiza cu precizie momentul de cînd durerea a devenit insuportabilă. Alte complicații modifică intensitatea durerii în mod invers, diminuînd-o, cum este cazul hemoragiei digestive sau al stenozei pilorice, a căror instalare diminuează durerea, însă aceasta devine permanentă și este comparată cu senzația de greutate epigastrică.

c) *Iradierea durerii* este frecvent întîlnită la ulceroși, ea făcîndu-se în spate, în torace sau lateral în hipocondru (uni- sau bilateral). Ea este în funcție de sensibilitatea bolnavului și de intensitatea stimulului dureros ; se admite chiar că numai un stimul de o anumită intensitate determină iradierea durerii ulceroase (cum este cazul ulcerului penetrant). Iradierea în spate, în coloana toracală inferioară sugerează penetrarea spre pancreas, iar în hipocondrul drept și în umărul drept atarge atenția asupra penetrării ulcerului spre ficat și vezicula biliară, unde se formează aderențe.

În raport cu localizarea ulcerului, iradierea durerii se constată cel mai adesea în ulcerul duodenal, cel gastric caracterizîndu-se, în general, prin lipsa iradierii.

d) *Comparația durerii ulceroase* cu alte senzații cunoscute se face diferit, în funcție de nivelul de cunoștințe al bolnavului. Ea este descrisă ca o durere surdă, ca senzație de apăsare, de plenitudine sau de arsură epigastrică, de foame exagerată sau de foame dureroasă și mai puțin ca o durere propriu-zisă.

Aceste senzații — aceleași de fiecare dată — apar zilnic, adesea înainte de masă și scad în intensitate sau chiar dispar după ingestia de alimente (în special de lapte) și de antiacide.

e) *Factorii care modifică durerea ulceroasă.* Scad intensitatea durerii sau o suprimă ; ingestia de lapte sau frișcă, repausul fizic și psihic, aplicația de comprese călduțe pe regiunea dureroasă, administrarea de antiacide și anticolinergice.

Pentru calmarea durerii, bolnavul adoptă intuitiv anumite poziții (ghemuit, cu genunchii la gură, poziția de cocoș de pușcă), apasă cu pumnul în regiunea epigastrică, își provoacă vărsături, ingerează lapte sau substanțe alcaline sau recurge la aplicații locale de căldură (sticle cu apă caldă, săculeț cu sare caldă sau cu nisip cald, perna electrică).

Cresc intensitatea durerii sau o declanșează : suprasolicitarea fizică sau psihoemoțională, expunerea la frig, ingestia de alimente excitante ale secreției gastrice (condimente, sucul de carne, băuturile alcoolice, acrituri), alimentele bogate în celuloză și temperatura prea scăzută sau prea crescută a alimentelor ingerate.

f) *Ritmicitatea diurnă a durerii* este una dintre cele mai importante caracteristici ale durerii ulceroase ; ea este corelată cu starea de plenitudine sau de golire a stomacului.

Durerea apare după 2—4 ore de la ingestia de alimente, pentru ulcerul duodenal și mai precoce — 30—60 de minute — pentru cel gastric. În localizarea duodenală bolnavii se plîng de apariția durerii pre-

Scanned with OKEN Scanner

prandial (înaintea mesei următoare) și o asociază deseori cu perceperea senzației de foame sau de foame dureroasă.

Explicația acestei ritmicități este corelată cu neutralizarea acidității gastrice de către alimente (al căror pH este alcalin sau neutru), perioadă cînd durerea dispare. După faza de digestie gastrică, conținutul stomacului se evacuează, însă acidul clorhidric care se secretă nu mai este neutralizat și acționează asupra leziunii ulceroase.

Ritmicitatea diurnă a durerii este constant întîlnită în localizarea duodenală, în timp ce în ulcerul gastric este numai rareori sesizată.

Durerea nocturnă este o formă particulară de durere întîlnită în ulcerul duodenal, caracterizată prin apariția nocturnă — spre miezul nopții — trezind bolnavul din somn ; pentru calmare, acesta ingeră lapte sau diferite medicamente cu acțiune antiacidă. O caracteristică importantă a ritmicității durerii ulceroase este aceea că se reproduce fidel cu ocazia fiecărei perioade dureroase.

Permanentizarea durerii sugerează apariția complicațiilor : penetrarea ulcerului spre organele vecine (pancreas, ficat), penetrarea peretelui gastroduodenal pînă la seroasă, staza pilorică.

g) *Periodicitatea* este, alături de ritmicitate, caracteristica clinică cea mai importantă a durerii ulceroase.

Ea constă în apariția durerilor în perioade de cîteva săptămîni (în general între 3 și 6) care alternează cu perioade de mai multe luni (6—8—12 luni sau chiar mai mulți ani). Este util de reținut pentru diagnosticul clinic al ulcerului că perioada dureroasă poate dispărea fără tratament și că în perioadele de bine, abaterile alimentare (băuturile alcoolice, alimentele stimulante puternice ale secreției gastrice, temperaturile prea reci sau prea fierbinți ale alimentelor) sînt bine suportate de bolnavi, creînd impresia de falsă vindecare a bolii.

Prelungirea duratei perioadei dureroase peste 6 săptămîni pledează pentru existența unei complicații (stenoză pilorică, penetrație) sau pentru coexistența unei suferințe digestive (biliare, gastrice, pancreatice, hepatice).

În zonele temperate ale globului (Europa, America de Nord) periodicității durerii ulceroase i s-a descris un aspect sezonier, incidența cea mai mare a perioadelor dureroase fiind constatată primăvara și toamna.

Mecanismul de producere a periodicității dureroase în ulcerul gastroduodenal nu este încă elucidat ; în ultimul timp se pune accent pe modificările atmosferice (presiune, curenți, front atmosferic etc.).

În concluzie, analiza atentă a durerii ulceroase permite stabilirea cu un mare grad de probabilitate a diagnosticului de ulcer gastroduodenal încă din timpul anamnezei și a examenului obiectiv al bolnavului.

De altfel, Porges — părintele gastroenterologiei — susținea în urmă cu 40—45 de ani că „în diagnosticul ulcerului, anamneza este totul" (restul e nimic). Dezvoltarea și perfecționarea mijloacelor moderne de diagnostic (radiologia, endoscopia digestivă) a permis evidențierea unor ulcere care nu-și trădau existența prin simptomatologia dureroasă caracteristică.

Dintre simptomele de însoțire ale durerii ulceroase, mai importante sînt : grețurile, vărsăturile, scăderea apetitului, constipația, tul-

Scanned with OKEN Scanner

burările dispeptice (eructații, regurgitații, senzațiile de plenitudine postprandială sau de digestie dificilă) și hiperexcitabilitate nervoasă.

Ulcerul gastroduodenal perforat

Durerea constituie primul simptom care atrage atenția asupra perforării ulcerului gastroduodenal, perforația putînd fi prima manifestare a bolii sau, din contră, ea apărînd într-o perioadă de activitate a ulcerului.

Durerea are sediul epigastric sau în hipocondrul drept și iradiază în cele mai multe cazuri în spate, în umărul drept, în fosa iliacă dreaptă ; în această ultimă situație poate simula apendicita acută, cu atît mai mult, cu cît intensitatea maximă a durerii se poate constata în această regiune. În general, iradierea durerii se suprapune un timp cu traiectul conținutului gastrointestinal revărsat în spațiul laterocolonic drept, apoi se generalizează în tot abdomenul.

Intensitatea durerii este foarte mare, violentă ; se instalează brusc și este comparată de bolnav cu senzațiile de lovitură de pumnal, de sfîșiere sau de ruptură internă. Durerea se accentuează în timpul mișcărilor, fapt pentru care bolnavul adoptă o atitudine antalgică, de nemișcare anxioasă.

Dintre factorii de însoțire cel mai important este starea de șoc : anxietate, paloare, transpirații reci, privirea fixă-anxioasă, facies hipocratic, midriază, hipotensiune arterială progresivă, bradicardie imediat după perforație, care este înlocuită după 2—3 ore de tahicardie. La revenirea din șoc, uneori durerea scade în intensitate și starea generală se ameliorează, putînd crea confuzii diagnostice care temporizează intervenția chirurgicală și agravează prognosticul.

Rareori durerea se asociază cu vărsături mucoase, alimentare sau bilioase și, în cazuri grave, sanguinolente.

Examenul obiectiv al bolnavului pune în evidență imobilitatea abdomenului care apare retractat sau plat, rigid și care nu urmează mișcările respiratorii. Indiferent de tipul respirator inițial (costal inferior sau diafragmatic), acesta devine costal (superior sau inferior) ca urmare a blocării mișcărilor diafragmului ; mișcările respiratorii devin superficiale și accelerate (20—40 pe minut — polipnee).

Palparea pune în evidență contractura musculaturii abdominale, consecutivă iritației peritoneului.

Neoplasmul gastric

Una dintre formele clinice ale localizării gastrice a neoplasmului o constiuie cea dureroasă.

Astfel, durerea poate constitui manifestare de debut a bolii, în special în ulcerele maligne sau în neoplasmul ulcerat secundar.

În perioada de stare a bolii, durerea poate fi :

— de tip ulceros, cu localizare în jumătatea epigastrului, care apare la 30 de minute, la 1, 2 sau chiar 3 ore de la ingestia de alimente, se calmează după alimentație, după administrarea de antiacide

sau după vărsături (pe care bolnavul şi le provoacă, deseori, intuitiv). Perioadele de acalmie sînt variabile.

Acest tip de durere se întîlneşte in neoplasmul ulcerat localizat pe mica curbură (mai ales pe porţiunea orizontală) şi pe faţa posterioară a stomacului.

După un timp, se asociază sîngerarea (microscopică sau evidentă — melenă) cu anemie hipocromă consecutivă ; alteori, apar semne de abdomen acut produs prin perforaţie, cu care ocazie se precizează etiologia neoplazică a durerii epigastrice,

— durerea atipică, nu recunoaşte în producerea sa ritmicitate sau periodicitate, epigastralgia fiind de intensitate mare, necalmată şi neritmată de alimentaţie şi neinfluenţată de medicaţia antiacidă.

Manifestările dispeptice, hemoragia digestivă superioară şi tulburările de ordin general completează tabloul clinic al bolii care, nefiind caracteristic, întîrzie diagnosticul şi contribuie la depăşirea momentului optim pentru intervenţia chirurgicală.

Suferinţa stomacului operat

Stomacul mic

Mai puţin o suferinţă a stomacului operat — cît, mai ales o fază intermediară între situaţia dinainte de operaţie şi cea postoperatorie — stomacul mic îşi găseşte justificarea încadrării sale în suferinţele stomacului operat pentru a atrage atenţia asupra importanţei acestei faze de tranziţie pentru viitorul bolnavului operat de stomac.

Durerile epigastrice sînt în primul plan al manifestărilor clinice — alături de greţuri, vărsături, senzaţiile de saţietate precoce şi de distensie gastrică, tulburări vegetative (ameţeli, palpitaţii, paloare, transpiraţii).

Durata manifestărilor clinice este de 4—6 luni, corespunzător fazei de adaptare a stomacului mic, timp în care regimul alimentar are rolul hotărîtor.

Gastrita stomacului restant

Considerată de unii autori ca preexistentă intervenţiei chirurgicale, inflamaţia mucoasei gastrice este interpretată de majoritatea autorilor ca fiind consecinţă a operaţiei.

Cu toate că se poate întîlni după oricare dintre tipurile de intervenţie efectuate pentru ulcer gastroduodenal, incidenţa cea mai mare se constată după gastrojejunanastomoză tip Reichel-Polya.

Tabloul clinic este dominat de durerile epigastrice care apar postprandial, jenă epigastrică şi tulburări dispeptice (eructaţii, regurgitaţii, balonări postprandiale).

Inflamaţia mucoasei gastrice postoperator îşi găseşte cauzele în factori care ţin de bolnav şi de actul operator.

Astfel :

— Nerespectarea regimului alimentar postoperator, care nu a permis adaptarea stomacului restant la condiţiile normale de alimentaţie.

Scanned with OKEN Scanner

În acest sens există accepţia unanimă în a considera că respectarea regimului alimentar este obligatorie timp de 3 ani după operaţie, pentru ca evoluţia ulterioară a bolnavului să fie normală.

— Traumatismul chirurgical cu tulburările de irigaţie secundare ligaturilor vasculare.

— Gura de anastomoză largă sau staza prelungită în ansă aferentă — condiţii anatomice care favorizează refluxul jejunogastric (în primul caz) şi refluxul biliopancreatic (în cel de al doilea).

— Gura de anastomoză mică, sus situată, sau obstruată parţial, ceea ce creează condiţii pentru stagnarea prelungită a alimentelor în stomac şi impiedică avansarea normală a conţinutului gastric.

Stomita, inflamaţia mucoasei gurii de anastomoză, complică tabloul clinic al gastritei stomacului restant prin edemul local, care împiedică evacuarea. Astfel, durerile epigastrice cresc mult în intensitate, se permanentizează şi pe acest fond apar exacerbări postprandiale ; se asociază adesea greţuri şi vărsături.

Examenul obiectiv nu decelează modificări patologice.

Sindromul postprandial precoce (dumping)

Cea mai frecventă suferinţă a stomacului operat pentru ulcer gastroduodenal — între 15 şi 40% dintre bolnavi, incidenţa maximă întîlnindu-se după gastrojejunanastomoză tip Reichel-Polya — sindromul dumping se caracterizează prin tulburări de tip vegetativ şi digestiv. Din această ultimă categorie de simptome face parte senzaţia de presiune epigastrică ce poate ajunge rareori la intensitate dureroasă.

În raport cu momentul operator, aceasta apare la interval variabil, de la cîteva săptămîni pînă la cîţiva ani.

În raport cu ritmul de alimentaţie, senzaţia de presiune sau jena epigastrică se instalează spre sfîrşitul mesei, la sfîrşitul acesteia sau la 15—20 de minute după masă (foarte rar poate apărea şi la 30 de minute). Apariţia cea mai frecventă se constată după ingestia de alimente în cantitate mare, după mese bogate în dulciuri concentrate, lapte sau lichide hipertonice. Indiferent de tipul şi cantitatea alimentelor ingerate, senzaţia de presiune epigastrică (precum şi celelalte manifestări clinice, de altfel) poate apărea şi în cazul cînd acestea sînt prea fierbinţi, cînd se mănîncă în grabă sau în picioare. Dacă aceste condiţii de apariţie a sindromului dumping ţin exclusiv de bolnav, în schimb, prezenţa unei guri largi de anastomoză poate fi responsabilă de manifestări clinice chiar în condiţiile respectării de către bolnav a indicaţiilor privitoare la calitatea şi cantitatea alimentelor ingerate.

Intensitatea senzaţiei de presiune sau de jenă epigastrică se modifică în funcţie de poziţia postprandială : statul în picioare, mersul sau orice activitate fizică imediat după masă accentuează tulburările, în timp ce alimentaţia în poziţie culcată ca şi repausul la pat postprandial pot evita orice manifestare clinică.

Durata manifestărilor clinice este de aproximativ 30—40 de minute.

Scanned with OKEN Scanner

Mecanismul de producere a senzației de presiune epigastrică din cursul sindromului postprandial precoce, ca și a celorlalte manifestări clinice, de altfel, este departe de a fi elucidat.

Ceea ce se știe sigur este faptul că distensia bruscă a stomacului în urma prînzurilor abundente, ingestia de alimente bogate în hidrați de carbon, dulciurile concentrate ușor absorbabile conduc la evacuarea rapidă a stomacului și invadarea bruscă a jejunului, care vine astfel pe o mare întindere în contact cu o soluție hiperosmolară (soluția glucidică hiperosmolară). Aceasta are două importante consecințe :

— distensia bruscă și brutală a pereților anselor intestinale, cu perturbarea mecanismelor care reglează circulația sanguină în diferite sectoare ;

— trecerea prin peretele intestinal a unei mari cantități de lichid din capilarele pereților jejunului în lumen, prin mecanism osmotic ; aceasta, deoarece la nivel jejunal se constată cea mai mare permeabilitate a mucoasei intestinale și cea mai redusă motilitate.

În privința mediatorilor chimici ai acestor reacții, inițial a fost implicată adrenalina, iar în ultimul timp și 5-hidroxitriptamina (serotonina) a cărei secreție este stimulată de distensia anselor intestinale din cursul sindromului postprandial precoce. Aceasta intră în sistemul port și apoi în circulația generală, unde contribuie la producerea unora dintre tulburările neurovegetative și la stimularea motilității intestinale, inducînd colici abdominale și diaree. Se consideră chiar că lipsa de manifestări clinice — inclusiv a senzației de presiune epigastrică — în cazul în care bolnavul se alimentează imediat după criză se datorește faptului că secreția de serotonină este nulă, de această dată. Dealtfel, 5-hidroxitriptamina reprezintă unul dintre factorii implicați în producerea sindromului dumping la bolnavii cu rezecție gastrică la care s-au putut identifica modificări histopatologice de jejunită.

Ingerarea de lapte poate produce același tablou clinic ca și prînzurile bogate în dulciuri concentrate, datorită bogăției în proteine și în glucide, ambele principii alimentare acționînd ca și soluțiile hipertone de glucoză asupra volumului plasmatic.

Este vorba de reducerea bruscă a volemiei cu aproximativ 300—1000 ml, care induce importante modificări ale repartiției volumului sanguin circulant : crește volumul sanguin intraabdominal și scade irigarea altor teritorii, dintre care cele mai sensibile la hipoxie sînt structurile nervoase și miocardul. Ca urmare, se pot produce ameți, cefalee, senzația de leșin și chiar lipotimie. Acest dezechilibru circulator pune în acțiune o serie de mecanisme compensatorii neurovegetative : tahicardie, creșterea fluxului de sînge în teritoriul cerebral, creșterea minut-volumului, vasoconstricției periferică. Cînd aceste mecanisme sînt depășite apare vasodilatație periferică, hipotensiune arterială, minut-volumul scade și se poate instala stare de șoc.

Indiferent de mecanismul prin care se produce exsudarea plasmatică în cadrul sindromului postprandial precoce, plasma din intestin se absoarbe în aproximativ jumătate de oră, perioadă ce corespunde cu refacerea volumului plasmatic și cu dispariția manifestărilor clinice, inclusiv a senzației de disconfort epigastric sau de plenitudine epigastrică.

Scanned with OKEN Scanner

Sindromul de ansă aferentă

Suferință determinată de pătrunderea și stagnarea prelungită a unei importante cantități de alimente în ansa aferentă și staza secrețiilor biliare și pancreatice în acest segment, sindromul de ansă aferentă apare la interval variabil în raport cu intervenția chirurgicală, între 1—2 luni și un an.

În cadrul manifestărilor clinice — care pot apărea progresiv sau, din contră, în plină stare de sănătate aparentă — durerile abdominale ocupă un loc important. Ele se manifestă sub forme variate :

— jenă dureroasă sau chiar durere de intensitate moderată în hipocondrul drept ;

— senzație de plenitudine postprandială, de presiune în epigastru sau în hipocondrul drept ;

— dureri care survin sub forma de crize, cu maximum de intensitate în hipocondrul drept sau/și epigastru, care iradiază în regiunea scapulo-humerală dreaptă.

Examenul obiectiv nu evidențiază modificări patologice, în afara unei ușoare apărări musculare, în unele cazuri.

În mecanismul de producere a durerilor abdominale din sindromul de ansă aferentă participă două categorii de factori :

— funcționali, care țin de organism : diskinezia intestinală hipertonă cu spasme frecvente, prelungite, ale sfincterelor duodenale, pe de o parte și unde antiperistaltice puternice și frecvente, pe de alta. Rezultatul acestei hiperactivități contractile îl constituie acumularea secrețiilor biliopancreatice, care — atunci cînd produc hipertensiune intraluminală — determină crizele dureroase și vărsăturile bilioase ;

— organici, care țin de tehnica operatorie : ansa aferentă prea lungă sau gura de anastomoză situată mai jos decît ansa aferentă. Uneori însă ansa poate fi cudată, tracționată, torsionată în urma proceselor aderențiale ulterioare, ceea ce are drept consecință favorizarea umplerii cu alimente a ansei aferente și îngreunării evacuării sale.

Ulcerul peptic

Complicație gravă a stomacului operat pentru ulcer gastroduodenal — ulcerul peptic este întîlnit cu frecvență diferită, în funcție de tipul intervenției, între 3 și 30% dintre bolnavii operați.

Termenii folosiți în literatura străină de specialitate pentru acest tip de suferință a stomacului operat pretează la confuzii, fapt care impune precizarea de la început a sinonimelor, a termenilor echivalenți pentru una și aceeași entitate nosologică. Astfel, în literatura medicală de limbă engleză (Statele Unite, Anglia, Japonia, India etc.) și franceză termenul „ulcer peptic" definește ulcerul gastroduodenal, în timp ce pentru ulcerul postoperator se folosește termenul „ulcer peptic postoperator". În literatura românească se folosesc două noțiuni diferite pentru aceste două condiții patologice : ulcer gastroduodenal și ulcer peptic.

Sintetizînd datele din literatură, constatăm următoarele sinonimii :

— ulcer gastroduodenal (limba română) = ulcer peptic (limbile engleză și franceză) ;

Scanned with OKEN Scanner

— ulcer peptic (limba română) = ulcer peptic postoperator, ulcer gastrojejunal (limbile engleză și franceză).

Debutul suferinței este situat în limite foarte largi, de la cîteva luni, pînă la 20 de ani după intervenția pentru ulcerul gastroduodenal; totuși, cele mai multe cazuri debutează în primii doi ani postoperator.

Manifestările clinice ale ulcerului peptic sînt foarte asemănătoare, dar nu superpozabile cu ale ulcerului care evoluează pe stomac sau duoden indemne chirurgical. Cele mai importante dintre ele, și care permit diagnosticul chiar și în cazurile în care nu se poate evidenția nișa la examenul radiologic sînt: durerea, grețurile, vărsăturile și pierderea ponderală.

Durerea reprezintă simptomul major al ulcerului peptic; ea are unele caracteristici bine definite, chiar mai bine decît ale ulcerului preoperator.

a) Localizarea poate fi difuză sau bine delimitată, dar întotdeauna are maximum de intensitate paraombilical stîng; numai în foarte rare cazuri durerea are sediul epigastric și atunci semnifică asocierea la ulcerul peptic a gastritei stomacului restant.

b) Intensitatea durerii este mult mai mare decît preoperator, constatare făcută chiar de către bolnav care, astfel, este și propriul său martor — elementul de comparație. Intensitatea mare a durerii este corelată cu capacitatea mare de penetrare a ulcerului peptic.

c) Iradierea durerii este, în general, în spate, paravertebral.

d) Influențarea durerii prin alimentație și prin antiacide este puțin semnificativă; dacă la începutul suferinței intensitatea durerii scade, după cîteva luni de evoluție aceasta nu mai este influențată.

e) Ritmicitatea în raport cu alimentația este mai puțin evidentă decît înainte de operație; uneori, durerea apare precoce — imediat postprandial — alteori este tardivă, atît diurnă, cît și nocturnă. Deseori se constată la acești bolnavi foame dureroasă tardiv sau chiar precoce, ceea ce creează o stare de disconfort particular.

f) Periodicitatea sezonieră a durerii ulcerului peptic nu mai constituie una dintre caracteristicile durerii ulceroase; ea este mai puțin evidentă, pe fondul cronic de durere putîndu-se sesiza uneori exacerbări ale durerii. Mai mult chiar, se poate considera caracteristică pentru ulcerul peptic exacerbarea postprandială a durerii, adică diametral opus cum se întîmplă în ulcerul gastroduodenal.

Sintetizînd caracteristicile durerii în ulcerul peptic se poate afirma că aceasta este — în comparație cu cea din ulcerul gastroduodenal — de intensitate mult mai mare, periodicitatea (sezonieră) și ritmicitatea (diurnă) mai puțin exprimate, iar influențarea prin alimentație și substanțe antiacide, nesemnificativă.

Rectocolita ulcerohemoragică

Durerea la început este percepută de bolnav ca fiind difuză, însă la palpare se constată că respectă cadrul colic. Pe măsură ce boala evoluează și se instalează leziunile ulcerohemoragice ale mucoasei, durerea se localizează sau are maximum de intensitate în regiunea afectată. În perioadele de acutizare, durerea ia deseori aspect colicativ.

Scanned with OKEN Scanner

Valoarea diagnostică a durerii creşte dacă se coroborează cu celelalte manifestări clinice ale bolii : diaree (scaune frecvente, moi cu mucus, sînge şi puroi), ascensiune termică şi alterarea stării generale.

Boala Crohn

Debutul bolii se face, în general, prin durere vagă sau jenă dureroasă în fosa iliacă dreaptă, neînsoţite de colici abdominale sau tenesme. În stadiile mai avansate ale bolii, tabloul clinic este dominat de durere, diaree, febră şi alterarea stării generale.

Durerea este, o bună perioadă de timp, de tip colicativ, cu localizare de predilecţie periombilicală ; apare, în general, în legătură cu alimentaţia bogată în celuloză. Este influenţată de ritmul de evacuare a intestinului : se accentuează înainte de scaun şi scade în intensitate pînă la dispariţie după eliminarea materiilor fecale. Destul de frecvent, colicile abdominale din ileita Crohn se însoţesc de balonări abdominale şi emisiune de gaze, ceea ce traduce existenţa unor leziuni de tip stenozant, obstructiv. În general, pe măsura evoluţiei bolii, durerea devine permanentă, cu intensitate tot mai mare, accentuată la palparea fosei iliace drepte. Rareori, pe fondul cronic dureros pot apărea paroxisme care să determine intervenţia chirurgicală pentru ocluzie intestinală, apendicită etc.

Durerea se datoreşte afectării peritoneului din vecinătate sau complicaţiilor (obstrucţii, abcese, fistule) şi este prezentă, practic, la toţi bolnavii.

Constanţa, plus exacerbarea în momentul trecerii conţinutului intestinal prin segmentul digestiv afectat cu precădere constituie caracteristicile definitorii ale durerii din boala Crohn.

Tuberculoza intestinală

Durerea reprezintă simptomul principal al tuberculozei intestinale, în special al formei stenozante a bolii.

Ea apare în crize ritmate de alimentaţie, la interval variind între 2—3 ore şi 5—6 ore ; intervalul liber de la ingestia de alimente pînă la apariţia durerii este fix la acelaşi bolnav, fiind în legătură cu sediul la care se află stenoza intestinală.

Intensitatea durerii este mare, uneori violentă, colicativă ; colicile se succedă la intervale mici, cresc în intensitate ajungînd la paroxism, după care dispar brusc. Imediat după dispariţia crizei dureroase, bolnavul percepe zgomote hidroaerice abdominale şi după eliminarea de gaze şi de materii fecale se linişteşte (sindromul König).

Localizarea durerii este foarte variabilă de la un bolnav la altul, dar fixă la acelaşi bolnav, corelată cu localizarea stenozei intestinale determinată de scleroza submucoasei, seroasei şi, în mai mică măsură, a musculaturii intestinului în cadrul sclerozei de reacţie a oricărui focar de tuberculoză.

La inspecţia abdomenului se constată în timpul crizei bombarea asimetrică în zona de stenoză intestinală către care converg mişcările dureroase ; la percuţie se percepe hipersonoritate. După dispariţia

Scanned with OKEN Scanner

crizei dureroase asimetria și meteorismul dispar, ca urmare a reluării tranzitului prin zona stenozată.

La începutul suferinței, crizele dureroase sînt de scurtă durată și nu survin mai mult de una sau de două ori după alimentație. Creșterea numărului crizelor (care pot ajunge pînă la 10—12—15 după masă) sugerează existența mai multor zone de stenoză — sindromul colicilor etajate Koberle.

La palpare se poate decela peristaltica vie a ansei dilatate, existența unei anse dilatate cu retenție parțială situată deasupra obstacolului sau se poate evidenția tumoarea reprezentată de leziunea hipertrofică stenozantă (în special în fosa iliacă dreaptă, corespunzător ileonului terminal).

Utilă pentru diagnostic este constatarea prezenței alterării stării generale (produsă prin infecția tuberculoasă) și a stării de nutriție — datorită lipsei aportului alimentar și diareei. Uneori, pe fondul cronic suboclusiv se poate instala ocluzie intestinală prin spasm, invaginație sau corp străin.

Ocluzia intestinală

Cel mai constant simptom din tabloul clinic al ocluziei intestinale este durerea. Ea apare în majoritatea cazurilor cu intensitatea maximă încă de la debut ; în unele cazuri, însă, durerea crește în intensitate progresiv, ajungînd să fie violentă, atroce, greu suportată de bolnav.

Sediul durerii este foarte variabil, în general superpozabil cu **locul unde s-a produs ocluzia și anume :**

— fosa iliacă dreaptă și flancul drept — în cazul invaginației ileocecale ;

— periombilical — în ocluzia intestinului subțire ;

— fosa iliacă stîngă și flancul stîng — în volvulusul sigmoidului.

În general, durerea colicativă are sediu și traiect constante între punctul de plecare și cel de dispariție ; cînd acesta din urmă este fix, indică cu un mare grad de probabilitate sediul ocluziei.

Indiferent unde a apărut și unde a avut intensitatea maximă inițial, durerea se generalizează la tot abdomenul. Iradierea extraabdominală se constată aproape numai în volvulusul intestinului subțire, situație în care durerea iradiază lombar și/sau dorsal.

Durerea este fie intermitentă, fie continuă.

Durerea acută intermitentă este de intensitate mare, atroce, crizele dureroase fiind separate de perioade în care durerea este de intensitate mică sau chiar lipsește. Pe măsură ce crizele se înmulțesc, durerea crește în intensitate și durată (colici de luptă), iar după un timp, crizele dureroase încep să se rărească și devin mai puțin dureroase, datorită epuizării forței de contracție a musculaturii intestinale. Paralel cu scăderea forței contractile intestinale se instalează distensia abdominală.

Scanned with OKEN Scanner

Durerea de intensitate mică, surdă, difuză sau senzaţia de tensiune-distensie constituie în unele cazuri fondul pe care apar colici, dar acestea sînt rare şi de mică importanţă.

Durerea continuă, dramatică, violentă sau crizele subintrante sugerează strangularea — situaţie în care bolnavii au anxietate, paloare extremă, transpiraţie profuză.

Sînt cazuri în care, după durerea atroce de debut urmează o perioadă de acalmie, înşelătoare pentru bolnavi şi chiar pentru medic, deoarece pretează la confuzie diagnostică cu enterocolita, întîrziind intervenţia chirurgicală. Trebuie menţionată şi posibilitatea dispariţiei durerii şi reapariţia ei după o evoluţie lungă : este cazul peritonitei produsă prin perforarea unei anse intestinale sau al peritonitei produsă prin infectarea ascitei determinată de ocluzie.

Apendicita acută

În tabloul clinic al apendicitei acute, durerea ocupă locul principal, fiind întotdeauna prezentă, spontană sau provocată.

Ea apare fie în plină stare de sănătate aparentă, fie pe fondul de disconfort abdominal.

Sediul durerii este, în marea majoritate a cazurilor, în fosa iliacă dreaptă ; foarte rar, durerea apendiculară poate fi localizată paraombilical, în regiunea lombară, paravertebral, lombar drept, în bazin — în raport cu poziţia anatomică a organului.

Iradierea durerii se poate face în orice regiune chiar în întregul abdomen.

Intensitatea durerii este, în general, mare, ea fiind permanentă, agravîndu-se progresiv sau paroxistic.

Pentru diminuarea durerii, bolnavul adoptă intuitiv diferite poziţii, dintre care cea mai obişnuită este cea în decubit lateral drept, cu gamba dreaptă flectată pe coapsă şi coapsa pe bazin.

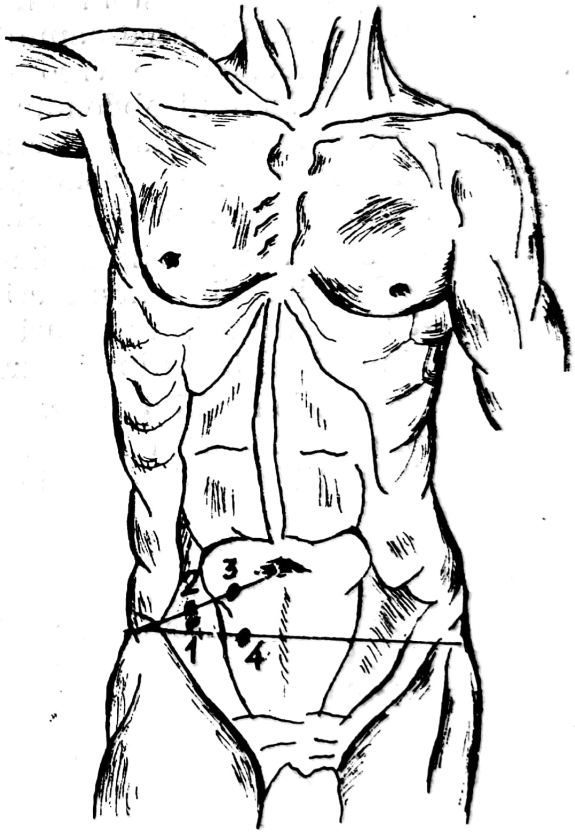

Fig. 6. — Localizarea durerii în apendicita acută.
1 — punctul Sonnenburg ; 2 — punctul Mac Burney ; 3 — punctul Morris ; 4 — punctul Lanz.

Palparea zonei dureroase conferă date utile pentru diagnostic, determinînd punctele dureroase caracteristice (după unii autori patognomonice) pentru apendicită, unde durerea are intensitate maximă. Astfel, sînt descrise patru puncte situate pe orizontala care trece prin cele două spine iliace anterosuperioare şi pe linia care uneşte spina iliacă anterosuperioară dreaptă cu ombilicul.

Scanned with OKEN Scanner

Pe linia bispinoasă există două puncte :

— punctul Sonnenburg, situat la marginea externă a mușchiului drept abdominal și

— punctul Lanz, care se află la unirea treimii externe cu cea medie a liniei bispinoase.

Pe linia spinoombilicală există tot două puncte :

— punctul Morris, care se găsește la 3—4 cm distanță de ombilic și

— punctul MacBurney, situat la 5 cm medial de spina iliacă anterosuperioară.

Dintre manevrele de provocare (sau de exacerbare) a durerii apendiculare, mai importante pentru diagnosticul clinic sînt :

— manevra Rowsing — de împingere retrogradă a conținutului din intestinul terminal și

— manevra Blumberg — de decomprimare bruscă a abdomenului pe care l-am comprimat, în prealabil, progresiv.

Cercetarea punctelor și zonelor dureroase care corespund proiecției parietale abdominale a mezoapendicelui trebuie făcută cu prudență, mai ales în cazul iminenței de perforație sau a abcesului apendicular. Interpretarea sensibilității dureroase (spontane sau provocate) trebuie făcută cu mult discernămînt, întrucît aceasta poate fi constatată și la persoane indemne de vreo suferință apendiculară acută, la bolnavi cu diferite afecțiuni abdominale inflamatorii. În plus, există cazuri în care durerea apendiculară iradiază în tot abdomenul, avînd maximum de intensitate în alte zone (lombar, în bazin, paraombilical, în fosa iliacă stîngă), în raport cu situația anatomică a apendicelui.

De mare utilitate pentru diagnostic sînt, pe lîngă durere, manifestările de însoțire din cursul crizei apendiculare : ascensiunea termică (38—38,5°), grețuri, vărsături alimentare și bilioase, tulburări ale tranzitului intestinal (constipație urmată de debaclu diareic), tahicardie.

Palparea abdomenului în zona dureroasă declanșează :

— senzație dureroasă la cea mai mică atingere sau ciupire, datorită sensibilității excesive a pielii regiunii iliace, hiperestezie cutanată ;

— exacerbarea durerii sau redeșteptarea ei, cu inducerea imobilizării reflexe a abdomenului ;

— contractura musculaturii din zona respectivă, apărare musculară a cărei intensitate este direct proporțională cu a procesului inflamator apendicular.

În cazul în care s-a organizat plastron apendicular (după 24—48 de ore de la debutul crizei sau chiar după 3—4 zile), la palpare se decelează o zonă de împăstare dureroasă, care dă senzația de aderență la piele și care este nedepresibilă. În această situație semnele generale induse de procesul septic sînt foarte evidente : ascensiune termică, alterarea stării generale, leucocitoză, întîrzierea (sau chiar oprirea) tranzitului intestinal.

Mecanismul de producere a durerii apendiculare (spontană sau provocată) este corelat cu iritarea formațiunilor nervoase de origine spinală (nervi lombari, sacrați sau intercostali) situate în grosimea mezoului apendicular și a seroasei peritoneale în cadrul procesului

inflamator. Conținutul patologic existent în lumenul apendicular sau iritația toxică a plexurilor nervoase pot conduce la contracția brutală a musculaturii apendicelui, ceea ce determină apariția sau exacerbarea paroxistică a durerii.

În practica curentă trebuie să se țină seama de faptul că atît hiperestezia cutanată, cît și apărarea musculară abdominală pot lipsi în situațiile în care apendicele inflamat se află la distanță de peritoneul parietal anterior (retrocecal, de exemplu). De asemenea, în interpretarea corectă a evoluției bolii trebuie să avem în vedere că nu există paralelism între intensitatea procesului patologic, pe de o parte, și a manifestărilor clinice subiective și a modificărilor obiective, pe de altă parte.

Apendicita cronică

În cadrul tabloului clinic polimorf al apendicitei cronice durerea este una dintre cele mai constante manifestări clinice.

Ea este localizată, în general, în fosa iliacă dreaptă, dar localizările paraombilicală, pelviană, epigastrică nu sînt excepționale.

Durerea este percepută de bolnav în mod foarte diferit, de la senzația de apăsare sau de arsură pînă la durere intensă ; ea apare fie pe fond dispepetic (grețuri, vărsături, tulburări ale tranzitului intestinal, inapetență, disconfort abdominal), fie pe fondul unei jene permanente în fosa iliacă dreaptă. Durerea se accentuează în urma eforturilor fizice, postprandial și în timpul menstrelor.

Palparea profundă, a fosei iliace drepte poate declanșa sau accentua durerea preexistentă sau poate decela, la persoanele slabe, chiar apendicele, care dă senzația de cordon dur care rulează sub mînă. În acest din urmă caz există riscul confuziei cu intestinul spastic, cu marginea externă a mușchiului drept abdominal sau cu mușchiul psoas. Contracția psoasului drept prin flexia forțată a coapsei pe bazin, manevra Yaworski—Lapinski, creează condiții pentru aducerea anterioară a zonei ceco-apendiculare, făcînd astfel posibilă palparea apendicelui.

Localizările atipice ale apendicelui (subhepatic, retrocecal etc.) necesită examinarea bolnavului atît în decubit dorsal, cît și în ortostatism și decubit lateral sting.

Durerea în apendicita cronică este produsă prin staza apendiculară și infecția (cel mai adesea produsă prin germeni aerobi) care se grefează. Deseori, se produce obliterarea postinflamatorie a părții proximale a apendicelui, cu distensia consecutivă a cavității apendiculare indusă de mucusul secretat în exces și care nu mai poate fi evacuat în cec. Mai participă la producerea durerii și leziunile inflamatorii de vecinătate : ale ileonului și cecului terminal, ale epiploonului și mezenterului.

Valoarea diagnostică a durerii în apendicita cronică este mare atunci cînd tabloul clinic s-a instalat după un episod acut apendicular.

Scanned with OKEN Scanner

Peritonita acută

În tabloul clinic al peritonitei acute, durerea constituie manifestarea clinică cea mai constantă și care are valoare de simptom-semnal.

Sediul durerii se suprapune, în mare, cu regiunea unde s-a produs perforația : epigastrul — pentru ulcerul gastroduodenal, fosa iliacă — pentru apendicită etc. Dar valoarea diagnostică a localizării durerii sau a sediului intensității maxime a ei este relativă, deoarece durerea în apendicita perforată poate avea maximum de intensitate în epigastru, iar ulcerul perforat în fosa iliacă dreaptă.

Durerea poate rămîne localizată în zona în care a apărut sau poate iradia precoce sau mai tardiv. Iradierea este foarte variabilă ca întindere și intensitate, nefiind corelată cu gravitatea procesului patologic care a condus la perforație. Unii autori acordă mare importanță diagnostică iradierii în umărul drept, acordîndu-i valoare mare în afara suferințelor hepatobiliare.

Debutul durerii este brusc, în majoritatea cazurilor ; sînt cazuri — rare dealtfel, dar care pot întîrzia stabilirea diagnosticului și intervenția chirurgicală — în care durerea apare insidios și crește în intensitate în cîteva ore.

Neoplasmul de colon

Tabloul clinic al neoplasmului de colon este dominat, în general, de durere și tulburări ale tranzitului intestinal, acestea din urmă cu nuanțări în funcție de localizarea procesului canceros.

În neoplasmul colonului ascendent durerea este prezentă la aproximativ trei sferturi dintre bolnavi ; ea este localizată în flancul drept și apare la început discretă, vagă, iar ulterior crește în intensitate și nu răspunde la medicația antispastică, antiacidă sau anticolinergică. Atunci cînd extinderea procesului se face spre unghiul hepatic al colonului, durerile pot îmbrăca aspectul colicativ.

Diareea, tulburările dispeptice și tulburările generale (astenie, episoade infecțioase intermitente, scăderea ponderală) completează tabloul clinic al bolii.

În neoplasmul colonului descendent durerea este prezentă la aproximativ jumătate dintre bolnavi. Inițial vagă, devine ulterior jenă dureroasă și durere intensă, uneori de tip colicativ ; colicile cedează la masajul regiunii respective, pe care bolnavii și-l fac în mod intuitiv. Localizarea durerii este în flancul stîng, destul de fixă.

Alături de durere — care domină tabloul clinic — se instalează constipația, de la debutul bolii sau mai tîrziu.

Comparativ cu localizarea la colonul drept, în neoplasmul colonului descendent perioada de latență, nemanifestă clinic este mai scurtă cu cîteva luni, datorită calibrului mai mic și elasticității reduse a acestui segment, ceea ce face ca îngustarea lumenului prin procesul patologic să-și trădeze mai precoce existența.

Scanned with OKEN Scanner

În neoplasmul rectal durerea și sîngerarea sînt manifestările clinice caracteristice ale acestei localizări, însă apar, în general, tardiv.

Durerea este de mică intensitate, inițial apărînd ca jenă anorectală sau perineală. Ea se accentuează progresiv, devenind violentă, în funcție de gradul stenozării și infiltrării peretelui rectal ; iradiază în micul bazin, de-a lungul coapselor sau în regiunea sacrală.

Abdomenul acut medical

Există în patologia generală unele manifestări clinice abdominale (dureri, tulburări ale tranzitului intestinal) a căror evoluție se situează, din punct de vedere terapeutic, la limita dintre medical și chirurgical. Aceste situații ridică, nu rareori, serioase dificultăți în formularea diagnosticului de abdomen acut medical, considerat, în accepția chirurgicală a noțiunii, drept pseudoabdomen acut.

Problemă mult discutată și încă discutabilă în literatura medicală, nomenclatura abdomenului acut medical este departe de a fi unanim acceptată de practicieni, cu toate că importanța sa este nu numai de ordin teoretic-doctrinar, ci și, mai ales, de ordin practic.

În stadiul actual al cunoștințelor noastre, termenului de abdomen acut medical îi corespund noțiunile : fals abdomen acut, pseudoabdomen acut, abdomen acut nechirurgical.

Stabilirea unor puncte de vedere comune medico-chirurgicale în acest important domeniu al patologiei va avea, fără îndoială, aplicabilitate practică imediată, reflectată în atitudini terapeutice bine definite și codificate.

Activitatea medicală impune ca o necesitate practică cunoașterea și recunoașterea etapei medicale a fiecărei entități nosologice care se încadrează în abdomenul acut chirurgical, precum și a momentului evolutiv în care abdomenul acut medical devine chirurgical.

Sînt numeroase situațiile din patologia generală în care manifestările abdominale simulează abdomenul acut și reclamă o sancțiune terapeutică urgentă. Recunoașterea acestor entități nosologice și interpretarea lor corectă au două consecințe majore :

— scutesc pe bolnav de intervenții chirurgicale inutile cu diferite grade de periculozitate și

— evită temporizarea unei intervenții chirurgicale, întîrziere care poate pune sub semnul întrebării însăși existența bolnavului.

Dintre aceste condiții patologice, care pot crea dificultăți de ordin diagnostic și care necesită sancțiuni terapeutice bine definite, cele mai frecvent întîlnite în practică sînt : angorul abdominal, porfiria, sindromul de hiperserotoninemie, hiperhistaminemia, sindromul de hipercetonemie, diabetul zaharat decompensat, hiperlipoproteinemia, infarctul miocardic, criza gastrică tabetică, epilepsia, colagenozele, alergia digestivă, boli endocrine, boli infecțioase virotice și bacteriene.

Scanned with OKEN Scanner

Angorul abdominal

Denumit şi sindrom de ischemie intestinală paroxistică — angorul abdominal determină un tablou clinic ce simulează abdomenul acut chirurgical.

Durerea abdominală reprezintă simptomul clinic dominant al acestei suferinţe, fiind dealtfel manifestarea clinică ce defineşte afecţiunea. Cu toate că boala este cunoscută de un secol, ea a fost readusă în actualitate în ultimele două decenii, dat fiind progresele efectuate în explorarea circulaţiei abdominale şi în chirurgia vasculară.

Durerea se instalează brusc, brutal, avînd intensitate foarte mare ; localizarea este variabilă, de la un bolnav la altul ; în epigastru, în regiunea ombilicală, hipogastrică sau medioabdominală. Ea rămîne localizată sau iradiază în tot abdomenul ; merită menţionat faptul că iradierea durerii nu depăşeşte abdomenul, aspect util pentru diagnosticul clinic pozitiv şi cel diferenţial.

Intensitatea durerii este mare de la începutul pînă la sfîrşitul crizei, fiind, în multe cazuri, proporţională cu intensitatea factorului declanşator.

Condiţiile de apariţie a durerii din angorul abdominal se suprapun, în general, celor care induc durerea din angorul pectoris. Astfel, ea apare în urma traumelor psihoemoţionale, a eforturilor fizice susţinute şi mai ales, după mese abundente. La 20—30 de minute după ingestia de alimente în cantitate mare apare brusc durerea cu aspect de crampă, care evoluează cu intensitate maximă de la 10—15 minute pînă la 1—2 ore, după care dispare tot brusc.

Dificultăţi de diagnostic şi posibilităţi de interpretare eronată creează durerea abdominală care apare postprandial, iradiază precordial, retrosternal sau în centură, care durează cîteva minute şi cedează la inhalarea de nitrit de amil, fiind deseori considerată ca acces de angor pectoris.

După dispariţia durerii, bolnavii rămîn deseori cu astenie, inapetenţă şi cu modificări ale tranzitului intestinal : constipaţie sau diaree.

La unii bolnavi, anamnestic se poate constata că, după o perioadă în care aveau crize frecvente de angor abdominal au intrat într-o fază în care au crampe abdominale postprandial, de scurtă durată, însoţite de tulburări ale tranzitului intestinal, perioade în care bolnavii preferă prînzurile mici compuse din alimente uşor digerabile. În aceste cazuri este vorba de crize de angor abdominal, în cursul cărora bolnavii îşi modifică intuitiv preferinţele alimentare, diminuînd astfel suferinţa postprandială.

Mecanismul de producere a durerii în angorul abdominal este vascular : hipoxia intestinală. Dacă în condiţii de repaus fizic, de ingestie de alimente în cantităţi mici, debitul sanguin intestinal este suficient, în cazul eforturilor fizice, al emoţiilor puternice şi al prînzurilor bogate fluxul sanguin intestinal devine insuficient.

Angorul abdominal constituie expresia insuficienţei circulatorii mezenterice, pe fondul cronic al aterosclerozei arterei mezenterice apărînd paroxisme la diferite suprasolicitări emoţionale, fizice sau alimen-

Scanned with OKEN Scanner

tare. Durerea reprezintă traducerea pe plan clinic a hipoxiei accentuate a musculaturii netede intestinale.

Intestinului îi revine cam jumătate din fluxul sanguin splanhnic care este, în repaus, de aproximativ 25 ml/minut/kilocorp. Fluxul sanguin intestinal se află sub influența unor multipli factori care-l reduc : simpaticul prin vasoconstricție, parasimpaticul prin contracția musculaturii netede intestinale, catecolaminele, angiotensina II și vasopresina produc vasoconstricție.

Emoțiile puternice, prin stimularea simpaticului și eliberarea de catecolamine produc redistribuție sanguină atît periferică, cît și locală a peretelui intestinal, ceea ce are ca urmare scăderea irigației mucoasei și creșterea semnificativă a irigației musculare. Particularitățile structurale ale vaselor vilozitare permit ca o parte din oxigenul din sîngele arterial să treacă în venule, privînd vîrful vilozităților de irigare capilară — perturbare ce poate duce la necroza hemoragică a mucoasei intestinale, mai ales la persoanele în vîrstă, cu grad avansat de ateroscleroză.

Eforturile fizice bruște sau susținute, cu toate că augmentează debitul cardiac produc scăderea fluxului sanguin intestinal, în general, și în teritoriul arterei mezenterice superioare obstruate, în special.

Efortul digestiv determină la persoane normale creșterea fluxului sanguin intestinal datorită reducerii tensiunii tisulare a oxigenului și eliberării de metaboliți vasodilatatori ; la bolnavii cu ateroscleroză a aortei abdominale sau/și a arterei mezenterice nu numai că aportul sanguin nu crește, ci din contră, scade evident, determinînd hipoxie tradusă pe plan clinic prin angor abdominal.

Cercetările experimentale și studiile clinice au evidențiat faptul că responsabilă de producerea durerii este stenozarea parțială sau totală a trunchiului arterei mezenterice superioare, arteră cu vulnerabilitate crescută la accidente ischemice, datorită particularităților sale anatomice. Într-adevăr, ea are trunchiul larg și scurt, iar ramurile terminale lungi și înguste. Supleerea obstrucției trunchiului arterial se realizează fie prin arcada Riolan, care aduce sînge din teritoriul arterei mezenterice inferioare, fie prin artera pancreatico-duodenală stîngă, care provine din ramurile pancreatice ale trunchiului celiac. Artera mezenterică superioară distal de aceste colaterale are caracter terminal. Manifestările clinice dureroase apar, astfel, atunci cînd leziunile obstructive au interesat atît artera mezenterică superioară, cît și trunchiul celiac sau artera mezenterică inferioară.

Crizele de angor abdominal reprezintă rezultanta obstrucției parțiale sau totale a arterei mezenterice superioare și a gradului de dezvoltare a circulației colaterale de supleanță ; accesele de angor apar atunci cînd, pe lîngă artera mezenterică superioară, leziunile obstructive au afectat și mezenterica inferioară sau trunchiul celiac. Astfel se explică perioada de latență de cîțiva ani care poate trece de la obstrucția arterei mezenterice superioare pînă la apariția crizelor de angor abdominal. Insuficienta compensare prin colaterale se manifestă pe plan clinic prin angorul abdominal, expresie a ischemiei de efort, care apare în perioada de activitate intestinală maximă (secretorie și motorie).

Scanned with OKEN Scanner

În interpretarea corectă a manifestărilor clinice ale angorului abdominal trebuie avută în vedere și existența plexului vegetativ mezenteric, ce influențează reactivitatea vasomotorie, exacerbînd-o în condițiile ischemiei.

Mecanismul prin care se produce ischemia este degenerativ, aterosclerotic în majoritatea cazurilor. Localizarea procesului aterosclerotic este, în general, la originea arterei mezenterice superioare și, numai foarte rar, pe ramurile secundare.

S-a reușit stabilirea unor corelații între calibrul vaselor afectate și durata crizelor anginoase abdominale. Astfel, durata prelungită de ordinul zilelor corespunde trombozei incomplete a arterei mezenterice superioare, iar cele care durează pînă la cîteva ore traduc existența aterosclerozei vaselor mezenterice mai mici (dispragia angiosclerotică intermitentă Ortner).

S-au identificat trei tipuri de leziuni obstructive :

— stenoză inelară scleroasă, însoțită sau nu de calcificări, localizată la orificiul aortic al arterei mezenterice superioare ;

— îngroșarea peretelui și diminuarea lumenului trunchiului arterial mezenteric superior pe întindere de 1—2 cm ;

— placă de aterom pe peretele care acoperă parțial orificiul arterial mezenteric superior.

De altfel, manifestările clinice apar rareori izolate ; de cele mai multe ori ele se încadrează în tabloul clinic al aterosclerozei sistemice, în care localizarea predominantă este la nivelul vaselor abdominale. Este vorba de persoane trecute de 40 de ani, în general de sex masculin, care au diferite stigmate aterosclerotice (cerebrale, coronariene, periferice).

Dintre manifestările de însoțire ale durerii, cele mai frecvent întîlnite în practică sînt : anxietatea, palpitațiile, grețurile, vărsăturile și transpirațiile.

Examenul obiectiv evidențiază în timpul accesului de angor abdominal : paloare, transpirație abundentă, tahicardie ; de mare utilitate pentru diagnostic este absența contracției musculaturii abdominale.

În unele cazuri, datorită procesului obstructiv al arterei mezenterice se poate instala malasimilația secundară. Aceasta se întîmplă la persoanele trecute de vîrsta de 60 de ani, la care ischemia se produce la nivelul ileonului terminal și a cecului. În aceste condiții se produc tulburări trofice ale peretelui intestinal din teritoriul a cărei irigare este tributară arterei obstruate. Consecința pe plan digestiv a hipoxiei în acest segment este reprezentată de perturbarea transportului substanțelor alimentare, realizînd cașexia aterosclerotică.

Evoluția sindromului de ischemie intestinală este, în general, progresivă, spre tromboză mezenterică și infarct intestinal.

Dacă angorul abdominal reprezintă forma clinică a abdomenului acut medical, infarctul intestinal este una dintre cele mai grave expresii ale abdomenului chirurgical, deseori deasupra oricăror resurse terapeutice.

Scanned with OKEN Scanner

Porfiria

Debutul manifestărilor clinice — în cadrul cărora durerea abdominală ocupă un loc important — este, de obicei, brutal, precedat în cele mai multe din cazuri de tulburări dispeptice.

În cazul în care debutul este mai puțin brutal, sindromul dureros abdominal urmează la timp variabil după instalarea unor manifestări clinice polimorfe, ca : irascibilitate, cefalee, insomnii, dureri lombare, crampe musculare. Aceste simptome nu numai că nu sugerează existența porfiriei, dar o pot agrava, datorită medicației tranchilizante și barbiturice, administrată în scop sedativ și somnifer.

Durerea abdominală este de intensitate mare — violentă chiar — de tip colicativ, a cărei localizare este în epigastru, în flancuri, în fosa iliacă dreaptă sau în regiunea periombilicală.

Caracteristicile durerii din porfirie (intensitate, localizare, mod de instalare) contribuie deseori la interpretarea eronată a cauzei, fiind luate în discuție peritonita acută, apendicita acută, ocluzia intestinală, perforația gastrică.

Evoluția durerii este, în general, progresivă, ea fiind puțin sau deloc influențată de administrarea de medicamente analgetice sau antispastice.

Elemente revelatoare pentru diagnostic sînt : lipsa antecedentelor digestive (sub raport subiectiv, obiectiv și chiar radiologic) precum și sărăcia datelor obiective, în comparație cu manifestările clinice subiective alarmante.

Existența unor manifestări dureroase de tip colicativ care se produc la intervale variabile, neregulate, însoțite de oprirea tranzitului intestinal pentru materii fecale și gaze, vărsături și subfebrilitate sugerează probabilitatea porfiriei. Modificările obiective — hiperestezie cutanată difuză, modalitatea sau contractura minimă a peretelui abdominal — se caracterizează prin schimbarea de la o oră la alta.

În multe cazuri, manifestărilor abdominale li se asociază modificări cutanate — edem pruriginos, hiperpigmentare, erupții — sau tulburări neuropsihice : anxietate, agitație psihomotorie, algii diverse.

Manifestările clinice sînt declanșate sau favorizate de suprasolicitări psihoemoționale sau fizice, de menstruație, stări febrile, de ingestia de alcool precum și de administrarea unor medicamente : barbiturice (fenobarbital, ciclobarbital, Dormital), tranchilizante (clordiazepoxid-Napoton, Librium), sulfamide, fenazona (antipirina), derivații fenilhidantoinei (folosiți curent ca antiepileptici și, uneori, ca antiaritmici), griseofulvina, mentolul, hormonii steroizi sexuali (progesteronul, testosteronul. estradiolul, etrona), plumbul, rozul bengal.

Explorările paraclinice nu aduc date semnificative pentru diagnostic ; în general se constată : anemie hipocromă, leucocitoză, hipersideremie, accelerarea vitezei de sedimentare a hematiilor. Urina este închisă la culoare — roșie, brună sau neagră — încă de la emisie sau, din contră, la lumină și căldură devine roșie. Decelarea porfirinelor în urină are valoare diagnostică, mai ales atunci cînd sînt în cantitate mare.

Mecanismul de producere a manifestărilor clinice, inclusiv a durerii abdominale, este corelat cu perturbarea procesului de biosinteză a

Scanned with OKEN Scanner

porfirinelor prin deficiențe enzimatice, sub influența unor factori toxici, imunologici și inflamatori ; în consecință, se produce eliminarea porfirinelor sau a precursorilor lor pe cale digestivă sau urinară. În abdomenul acut medical se încadrează și porfiria acută — formă a dismetaboliei porfirinice care se caracterizează prin eliminarea urinară a porfobilinogenului, ca urmare a alterării procesului de trecere a acestui precursor în uroporfirină. Manifestările clinice ale acestei afecțiuni își găsesc explicația în proprietățile biologice diferite ale porfirinelor libere, pe de o parte și ale izomerilor sau precursorilor acestora, pe de alta.

Astfel :

— coproporfirinele sînt neurotrope (cerebrale, cerebeloase, medulare, nervoase periferice) ;

— uroporfirinele sînt fotosensibilizante, iar

— porfobilinogenul este generator de spasme ale musculaturii netede.

Porfirinele au origine atît exogenă — provenind din proteine și din flora microbiană colonică — cît și endogenă. Această din urmă sursă este corelată cu sinteza hepatică și medulară, diferite perturbări morfofuncționale ale acestor organe putînd determina tulburări ale procesului de porfirinogeneză.

Din punctul de vedere al abdomenului acut, porfiria este responsabilă într-un mare număr de cazuri de manifestări dramatice abdominale, care pretează la confuzii diagnostice și la erori terapeutice. Numeroase cazuri de porfirie au fost operate pentru apendicită, pancreatită, ocluzie intestinală, perforație gastroduodenală sau tratate drept colici biliare, colici ureterale, psihoză acută, nevroză cu manifestări cenestopate etc.

Frecvența mai mare la femei se datorește fie stimulării procesului de porfirinogeneză medulară și hepatică, cu creșterea concentrației sanguine a porfirinelor, fie creșterii episodice a ratei de degradare a porfirinelor, cu eliminarea unor cantități crescute de produși înzestrați cu acțiune toxică.

Sindromul de hiperserotoninemie

Denumit și carcinoid, acest sindrom caracterizat prin hipersecreție de 5-hidroxitriptamină (serotonină) se manifestă pe plan clinic prin durere de intensitate mare, în fosa iliacă dreaptă, care apare în puseuri repetate. Criza dureroasă abdominală apare, de obicei, atunci cînd, pe fondul de carcinoid se supraadaugă o infecție bacteriană sau cînd se produc perturbări metabolice importante care determină descărcări brutale de serotonină în circulație.

Repetarea crizelor este posibilă chiar fără o condiție favorizantă evidentă. Sînt cazuri în care forma de debut clinic, prima manifestare clinică a bolii, o constituie manifestările de abdomen acut.

Durerea scade în intensitate sau chiar dispare după administrarea de substanțe analgetice în doză mare, după opiacee precum și după antispastice (musculotrope = papaverina sau neurotrope = butilscopola-

Scanned with OKEN Scanner

mina, atropina). În schimb, medicația antiserotoninică (Deseril, Metisergid) nu s-a dovedit capabilă să influențeze tabloul clinic acut al carcinoidului.

În general, manifestările dureroase se însoțesc de modificări de culoare ale tegumentelor toracelui, gîtului și feței ; este vorba de culoarea roșie-aprinsă, cunoscută sub denumirea engleză de flush. La unii bolnavi culoarea roșie-vie se transformă în violacee sau chiar în paloare.

Dintre celelalte manifestări de însoțire ale durerii abdominale, cu incidență variabilă sînt întîlnite : hipersecreția lacrimală și edemul periorbital, tahicardia, creștere neconstantă, moderată și de durată scurtă a presiunii sanguine.

Mecanismul de producere a durerii abdominale, ca și a tuturor manifestărilor clinice ale carcinoidului, este corelat cu hipersecreția de 5-hidroxitriptamină. Cea mai frecventă localizare a bolii este cea intestinală (ileală), dar poate fi oricare dintre organele derivate embriologic din intestinul anterior : stomacul, pancreasul, bronșiile, tiroida. De aici variabilitatea mare a manifestărilor clinice și a intensității acestora, în raport cu sediul procesului patologic.

Diagnosticul poate fi sugerat pe baza datelor clinice (crize repetate de durere abdominală asociate cu erupția eritematoasă a extremității superioare a corpului) ; certitudinea diagnosticului o conferă examenul chimic al urinii, care evidențiază prezența produșilor de degradare ai 5-hidroxitriptaminei, dintre care se cercetează curent acidul 5-hidroxiindolacetic.

În mod normal, excreția urinară a acestui acid nu depășește 8—9 mg/24 de ore. În interpretarea corectă a rezultatului trebuie să avem în vedere faptul că ingestia de nuci și banane, prin conținutul lor în serotonină, poate crește cantitatea de acid 5-hidroxiindolacetic urinar.

Sînt considerate ca avînd valoare diagnostică eliminările care depășesc 25 mg pe zi ; cantități variind între 10 și 25 mg acid hidroxiindolacetic, se pot constata în obstrucția intestinală acută și în enteropatia glutenică.

Se pot întîlni valori fals crescute la bolnavii care urmează tratament cu derivați fenotiazinici sau cu expectorante care conțin guaiacol, dat fiind interferența acestora sau a metaboliților lor cu testul colorimetric folosit curent pentru determinarea cantitativă a acidului hidroxiindolacetic.

Hiperhistaminemia

Recunoscută ca o realitate obiectivă încă de mult timp — pe baza datelor experimentale, clinice și bioumorale — patologia histaminică este cunoscută mai ales în legătură cu procesele alergice. Încă nu a intrat în conștiința personalului medical existența hiperhistaminemiei care poate simula, în anumite circumstanțe, abdomenul acut chirurgical. Este vorba de durerile intense abdominale produse prin

Scanned with OKEN Scanner

acţiunea cantităţilor mari de histamină care determină stimularea musculaturii netede intestinale. Stimularea secreţiilor digestive — dintre care cea mai importantă este cea gastrică — este responsabilă de senzaţia de arsuri epigastrice, greţuri şi vărsături.

De cele mai multe ori însă, hiperhistaminemia reproduce manifestări subocluzive, de tip peritonitic, pancreatitic, sau chiar de infarct intestinal — de unde particularităţile clinice ale durerii abdominale (a se vedea capitolul Durerea abdominală).

Dealtfel, în infarctul intestinal alergic a fost descris — atît experimental pe animal cît şi clinic, în patologia umană — rolul important pe care-l joacă hipersecreţia de histamină.

Pe lîngă manifestările digestive — sugestive de abdomen acut — tabloul clinic al hiperhistaminemiei este întregit cu vasodilataţie, tahicardie, hipotensiune arterială (expresie a vasodilataţiei arteriolare şi capilare indusă de histamină) şi cu senzaţia de lipsă de aer (consecinţa bronşioloconstricţiei histaminice).

Medicaţia antihistaminică nu este eficace în suprimarea durerii abdominale, deoarece acţionînd prin mecanism competitiv, antihistaminicele necesită un timp de latenţă de 12—24 de ore pentru exercitarea efectului. De mare utilitate, în aceste cazuri sînt substanţele alfa-adrenergice (efedrina, noradrenalina şi adrenalina) precum şi corticosteroizii, care acţionează contracarînd efectele excesului de histamină.

Sindromul de hipercetonemie

Cunoscut sub denumirea de acetonemie periodică, sindromul de hipercetonemie constituie o entitate nosologică al cărei mecanism de producere este încă neelucidat.

Pe plan clinic, suferinţa se exteriorizează prin durere abdominală de intensitate mare, pe fondul căreia se produc exacerbări paroxistice violente, greu suportate de bolnav. Dintre manifestările de însoţire, cele mai frecvent întîlnite sînt anorexia şi vărsăturile incoercibile.

Acestei simptomatologii subiective alarmante îi corespunde modificări obiective de mică importanţă. Astfel, la examenul clinic se constată apărarea musculară discretă, superpozabilă din punct de vedere topografic zonei în care intensitatea durerii este maximă ; în plus, se pune în evidenţă hiperestezie a peretelui abdominal.

Anamneza şi examenul clinic oferind date necaracteristice nu permit nici măcar suspicionarea diagnosticului. Examenele complementare evidenţiază importante modificări electrolitice : hipernatremie, hipokaliemie, hipocloremie, acidoză metabolică, creşterea concentraţiei sanguine a corpilor cetonici (în special a acetonei care poate creşte de la valorile normale de 2,5 mg% la 100—200 mg%) şi eliminare crescută de acetonă în urină.

Întrucît în patogenia acetonemiei periodice s-a incriminat existenţa unor perturbări neuro-endocrine, corectarea eventualelor dereglări ale activităţii funcţionale a glandelor endocrine evită repetarea crizelor hiperacetonemice, care sînt din ce în ce mai grave şi mai greu reductibile.

Dintre factorii fiziologici inductori ai sindromului de hipercetonemie mai importanţi sînt : efortul susţinut, postul prelungit, dieta hipo-

Scanned with OKEN Scanner

glucidică şi hiperlipidică, iar dintre cei patologici : infecţiile severe, hipertiroidia, traumatismele, stările febrile, vărsăturile incoercibile (din sarcină, din cursul bolilor digestive, ale copilului), ingestia excesivă de alcool.

Reechilibrarea hidroelectrolitică şi acidobazică permite în scurt timp dispariţia manifestărilor clinice şi — aspect foarte important — evitarea unei intervenţii chirurgicale inutile şi chiar dăunătoare.

Diabetul zaharat decompensat

Diabetul zaharat în stadiile de precomă sau de comă poate sugera, uneori, abdomenul acut. Bolnavul devine brusc anorexic, are durere epigastrică de intensitate mare, chiar violentă, vărsături, durere lombară şi tulburări de tranzit intestinal.

Examenul clinic pune în evidenţă mirosul respiraţiei care aminteşte de merele putrede sau acetona ; la palpare se constată zone de împăstare în diferite regiuni ale abdomenului. Palparea şi percuţia exacerbează durerea abdominală.

În afara acestei situaţii — diabetul zaharat cu manifestări clinice abdominale — trebuie avută în vedere şi frecvenţa relativ crescută cu care insuficienţa coronariană se poate manifesta la diabetici prin durere epigastrică, însoţită, uneori, chiar de contractură abdominală.

Datele anamnestice revelatoare de diabet, lipsa modificărilor obiective abdominale precum şi modificările bioumorale caracteristice (hiperglicemia, glicozuria, acidoza, prezenţa corpilor cetonici în urină) pot constitui importante elemente de diagnostic, capabile să diferenţieze diabetul zaharat de abdomenul acut.

Hiperlipoproteinemia

Recunoaşterea hiperlipemiei esenţiale (hiperlipoproteinemia familială tip I) drept cauză de abdomen acut medical a fost făcută încă de acum 50 de ani, cînd s-au constatat la purtătorii acestei dislipidemii crize algice violente, cu localizare în flancuri şi în epigastru, care au pretat la confuzii diagnostice cu ulcerul gastroduodenal perforat şi cu apendicita acută.

Cercetările moderne de biochimie au condus la identificarea a numeroase tipuri de hiperlipoproteinemie (cel puţin şase, după clasificarea lui Fredickson şi Levy, completată de OMS), în care manifestările abdominale sînt prezente, dar cu anumite nuanţări.

Prezentă în toate formele de hiperlipoproteinemie * însoţite de hipertrigliceridemie — cea mai mare incidenţă constîndu-se în hiper-

---

* Analiza electroforetică a lipoproteinelor serice a permis clasificarea hiperlipoproteinemiilor în cinci tipuri :
- tipul I — hiperchilomicronemie ;
- tipul II — hiper-beta-lipoproteinemie :
  - a — fără hipertrigliceridemie
  - b — cu hipertrigliceridemie
- tipul III — hiper-dis-beta-lipoproteinemie ;
- tipul IV — hiper-pre-beta-lipoproteinemie ;
- tipul V — hiperlipemia exogenă.

Scanned with OKEN Scanner

lipoproteinemia de tip I (hiperchilomicronemia familială, hiperlipemia familială esenţială) — durerea abdominală evoluează periodic, cu recurenţe relativ frecvente.

Durerea este localizată în hipocondrul stîng sau în flancul stîng sau, din contră, este generalizată la întreg abdomenul; durata este variabilă, de la cîteva ore sau zile pînă la cîteva săptămîni. Intensitatea durerii este mare, uneori violentă, fără să poată fi influenţată de medicaţia antispastică, analgetică sau de o anumită poziţie. Ea cedează spontan, brusc, lăsînd bolnavul cu stare de astenie marcată. Cercetări clinice sistematice au condus la constatarea că, după administrarea de heparină în doze mari, la interval de 2—4 ore, timp de cîteva zile, manifestările clinice de tip abdomen acut diminuează şi chiar dispar, scutind astfel bolnavul de o intervenţie chirurgicală inoportună.

Criza dureroasă se asociază cu anorexie, ascensiune termică, astenie extremă, stare de prostraţie.

Declanşarea crizelor algice se face capricios, fără a se putea prevedea apariţia de noi crize sau frecvenţa acestora; uneori, apariţia episodului dureros urmează ingestiei de alimente grase în cantitate mai mare.

La examenul obiectiv se constată: hiperestezie cutanată abdominală, apărare musculară, ascensiune termică, 38—39°, discretă turgescenţă a sistemului venos abdominal, hepatosplenomegalie. În timpul sau spre sfîrşitul crizei se poate produce poliurie, urina conţinînd corpi cetonici. Tranzitul intestinal este, în general, modificat, fie în sensul accelerării fie al întîrzierii sale.

În ce priveşte hepatosplenomegalia, ea este prezentă în cvasitotalitatea cazurilor de hiperlipoproteinemie de tip I — de unde şi denumirea de lipoidoză hepatosplenomegalică tip Bürger-Grütz; ea poate retroceda odată cu revenirea spre/la normal a trigliceridemiei.

În cazurile în care s-a ajuns la laparotomie, s-a evidenţiat prezenţa în cavitatea peritoneală a unui lichid alb-lăptos, în cantitate mică.

Infarctul miocardic

Durerea — manifestarea clinică dominantă în infarctul miocardic — creează de multe ori dificultăţi de diagnostic, mai ales în cazurile în care această durere se desfăşoară sub masca unei simptomatologii abdominale; urmarea greşelilor de diagnostic o reprezintă îndrumarea bolnavului pe masa de operaţie, deseori cu consecinţe grave.

Localizarea diafragmatică a infarctului pretează cel mai adesea la confuzii diagnostice, dat fiind simptomatologia digestivă de împrumut cu care evoluează clinic.

Durerea este de intensitate mare, localizată epigastric sau în hipocondrul stîng, însoţită de greţuri şi vărsături alimentare şi bilioase.

Bolnavul cu infarct miocardic cu manifestări digestive este imobilizat, are anxietate extremă, este transpirat, palid şi dispneic, în contrast cu bolnavul cu abdomen acut chirurgical care are contractură musculară şi hiperestezie abdominală.

Scanned with OKEN Scanner

În fața unui tablou clinic de abdomen acut cu evoluție atipică, o persoană avizată poate să suspicioneze existența unui accident trombotic coronarian pe baza datelor anamnestice ale bolnavului și pe cele oferite de examenul obiectiv. Este vorba de caracteristicile durerii (forma de manifestare, sediu, iradiere, modul de apariție și de dispariție, factorii care o influențează), de manifestările de însoțire ale durerii anginoase, de modificările tensionale și de eventualele tulburări de ritm. Examenele complementare efectuate de urgență (activitatea transaminazică, creatinofosfokinazică și lacticodehidrogenazică a serului, fibrinogenul sanguin, glicemia etc.) precum și cercetarea activității electrice a cordului pot confirma supoziția clinică.

Criza gastrică tabetică

Tot mai rar întîlnită astăzi, meningoradiculita posterioară specifică poate produce durere violentă localizată în epigastru sau în hipocondrul sting, care se instalează, de cele mai multe ori, fără prodrome. Caracteristica acestei dureri este rezistența la medicația analgetică uzuală și slaba influențare prin substanțele opiacee.

Concomitent cu durerea, apar vărsături incoercibile — necorelate cu vreun factor alimentar sau medicamentos — tulburări ale tranzitului intestinal (diaree sau constipație), astenie marcată. În localizarea enterală a crizei tabetice, pe lingă durere și manifestările de însoțire, se întîlnește frecvent hemoragia digestivă superioară, exteriorizată prin melenă.

Examenul obiectiv decelează : hiperestezie abdominală, contractură musculară abdominală, hipotermie, tahicardie, hipotensiune arterială cu tendință la colaps.

Hipotonia musculară, hipoestezia profundă, areflexia osteotendinoasă, ataxia și semnul Argyl-Robertson (dispariția reflexului de acomodare la lumină, cu păstrarea celui la distanță) constituie expresia clinică a impregnării luetice.

Examenul lichidului cefalorahidian pune în evidență, în unele cazuri, modificări de tip inflamator (albuminorahie, reacție celulară) și pozitivarea testelor serologice pentru spirochete.

Epilepsia

Durerea abdominală violentă asociată cu variate tulburări dispeptice realizează un tablou clinic ce definește forma abdominală a comițialității.

Aceste manifestări clinice constituie echivalențe ale contracturilor clonice din epilepsia motorie. Ca și accesele convulsive, crizele dureroase abdominale survin periodic, la intervale variabile, avînd durata scurtă.

Lipsa antecedentelor digestive la acești bolnavi reprezintă un element de mare valoare pentru logica diagnostică.

Administrarea de diazepam pe cale intravenoasă, în doză de 10 mg odată, repetată la nevoie după cîteva ore conduce, în majoritatea ca-

Scanned with OKEN Scanner

zurilor, la suprimarea durerilor precum şi a manifestărilor dispeptice de însoţire.

Colagenozele

Entităţi nosologice de dată relativ recentă, colagenozele pot debuta sau se pot exprima pe plan clinic prin manifestări digestive, care pretează uneori la confuzia cu abdomenul acut chirurgical. Astfel, lupusul eritematos diseminat, poliarterita nodoasă, sclerodermia pot simula abdomenul acut, în special sub forma infarctului mezenteric sau chiar a infarctelor viscerale — situaţii care impun, uneori, intervenţia chirurgicală de urgenţă.

Alergia digestivă

Această situaţie patologică creează condiţii favorabile apariţiei unor dereglări generale şi locale, predominant în sfera digestivă, cu tulburări de permeabilitate celulară şi capilară, tulburări enzimatice şi metabolice capabile să creeze un tablou clinic asemănător abdomenului acut de natură inflamatorie. Este foarte probabil că în procesul de hipersensibilitate de tip imediat să fie angajate în măsură mult mai mare celule izolate, decît structuri tisulare bine organizate.

În literatura medicală există descrise cazuri de fals abdomen acut chirurgical care constituie expresia reacţiei alergice faţă de unele medicamente (sulfamide antimicrobiene, penicilină).

În patologia de urgenţă ca şi în medicina experimentală sînt cunoscute puseurile acute colecistice şi apendiculare, enteritele segmentare acute, adenitele mezenterice acute produse printr-un fenomen de sensibilizare de tip Sanarelli-Schwartzmann ; arterite mezenterice, tromboze mezenterice, pancreatite acute edematoase şi chiar peritonite pot surveni ca urmare a unor procese reacţionale similare.

În practică, diagnosticul unei peritonite alergice se precizează prin puncţia abdominală sau a sacului Douglas ; lichidul este de regulă serohemoragic sau chiar serocitrin, iar ca elemente celulare conţine eozinofile, limfocite şi plasmocite. Culturile efectuate din lichidul peritoneal rămîn totdeauna sterile.

Durerea — manifestarea clinică dominantă a tuturor acestor suferinţe — îmbracă aspectul caracteristic suferinţei organului ţintă : pancreasul, peritoneul, epiploonul, mezenterul, apendicele, colecistul.

Dacă în aceste cazuri s-a intervenit chirurgical, abdomenul se va închide *per primam* fără să fie necesar drenajul cavităţii peritoneale.

Purpura Henoch-Schönlein constituie un caz particular al alergiei digestive, care simulează frecvent falsul abdomen acut chirurgical.

Manifestările clinice debutează brutal, cu durere abdominală intensă, localizată (în epigastru, hipocondru, fosele iliace) sau difuză, însoţită de hematemeză şi/sau melenă, diaree sanguinolentă. Concomitent apar artralgii, pete purpurice cutanate — expresie a fragilităţii capilare crescute — şi ascensiune termică, 37,5—38,5.

Scanned with OKEN Scanner

Uneori se poate constata la examenul obiectiv discretă contractură musculară abdominală, iar explorările paraclinice evidenţiază creşterea vitezei de sedimentare a hematiilor, eozinofilie şi hematurie microscopică.

*

În cursul evoluţiei oricărui proces inflamator poate surveni un moment în care reacţia de hipersensibilizare să fie importantă, în funcţie de intensitatea acesteia producîndu-se manifestările clinice. În acest context se încadrează *boala Reiman* — caracterizată prin crize dureroase abdominale care evoluează concomitent cu ascensiune termică, 38—39,5, şi cu semne de iritaţie peritoneală (uşoară apărare musculară, semnul Blumberg pozitiv). Definită ca peritonită paroxistică benignă periodică mediteraneană, această afecţiune — care a fost semnalată în ultimul timp şi în ţara noastră — se însoţeşte uneori de artralgii, edem angioneurotic, hipersecreţie salivară şi discretă insuficienţă funcţională renală. În declanşarea crizelor dureroase rol important îl au traumele psihice şi suprasolicitările psihoemoţionale.

Seroasele sînt afectate în mod selectiv, histopatologic constatîndu-se congestie, hemoragie, infiltraţie, limfoplasmocitară şi monocitară. Considerată în ultimul timp ca avînd mecanism autoimun, boala Reiman a constituit cauza pentru care, nu rareori, bolnavii au fost trimişi, în mod inutil, pe masa de operaţie.

În patologia endocrină

Există unele afecţiuni ale glandelor cu secreţie internă care pot induce manifestări clinice de fals abdomen acut chirurgical, dintre care cele mai importante şi mai frecvent întîlnite în practică sînt : tetania digestivă, insuficienţa suprarenaliană acută, feocromocitomul.

Tetania digestivă

Manifestare brutală a perturbării echilibrului endocrino-umoral, tetania digestivă se caracterizează clinic prin dureri abdominale violente, de tip colicativ, greţuri şi vărsături uneori incoercibile, cărora li se asociază contracturi tonice, parestezii în diferite teritorii, subfebrilitate sau chiar febră, hiperexcitabilitate neuromusculară. Nu de puţine ori manifestările clinice ale tetaniei digestive îmbracă aspectul de abdomen acut superior, cu dureri atroce localizate în regiunea epigastrică şi vărsături care iniţiază desfăşurarea crizei.

Tetania digestivă constituie entitatea clinică responsabilă — după porfirie — de cele mai multe laparotomii albe, efectuate pentru manifestări de abdomen acut.

Examenul radiologic gastrointestinal pune în evidenţă contractură tetanică gastrică, stomacul luînd formă helicoidală.

Modificările caracteristice tetaniei digestive (ca dealtfel, oricărei tetanii) le reprezintă perturbările echilibrului electrolitic şi acidobazic, reprezentate prin hipocalcemie, hiperfosfatemie, alcaloză.

Scanned with OKEN Scanner

Tetania apare atunci cînd concentrația sanguină a calciului scade sub 7 mg% sau, exprimată în miliechivalenți, sub 2,7 mEq/l. Acest fapt are consecințe asupra excitabilității tubului digestiv, asupra diafragmului și musculaturii bronșiolice (producînd grave tulburări respiratorii) ca și asupra musculaturii netede a vaselor din diferite teritorii (angiospasme).

Diminuarea calciului seric este consecința dereglării procesului de fixare și metabolizare a calciului în oase — perturbări determinate de factori umorali, nervoși, metabolici, precum și de tulburările produse în absorbția (duodenală și jejunală) și în eliminarea calciului. Tetania secundară hipocalcemiei poate surveni ca urmare a pierderii calciului atît pe cale renală (după abuz de proteine animale, în cursul glomerulonefritelor cronice care evoluează cu acidoză renală) cît și pe cale digestivă (dietă hiperlipidică, aport alimentar excesiv în legume, vărsături, diaree).

De mare utilitate diagnostică și terapeutică este administrarea de calciu pe cale intravenoasă, sub o formă cît mai ușor ionizabilă, deoarece permite scăderea semnificativă a intensității manifestărilor digestive și neurologice.

Insuficiența corticosuprarenală acută

În forma cu predominanța manifestărilor digestive, addisonismul acut se caracterizează pe plan clinic prin durere abdominală intensă, dar nu violentă, localizată în oricare din regiunile topografice ale abdomenului, dar putînd fi generalizată la întreg abdomenul. Mai tîrziu apar grețuri, vărsături și diaree — manifestări clinice care duc relativ ușor la deshidratare și denutriție, datorită imposibilității alimentării.

Durerea abdominală intensă, vărsăturile, accelerarea tranzitului intestinal cu alterarea consecutivă a stării de nutriție și a celei generale conturează un tablou clinic ce poate simula abdomenul acut chirurgical, cele mai multe confuzii de diagnostic făcîndu-se cu pancreatita acută, apendicita acută și colecistita acută.

Mai mult chiar, diareea și vărsăturile prin pierderea de lichide și electroliți pot periclita instalarea unei crize de insuficiență corticosuprarenală acută.

Tratamentul substitutiv cu hormoni glucocorticoizi și mineralocorticoizi administrați pe cale intravenoasă, ca și extractele totale de glandă suprarenală pot conduce la dispariția tabloului clinic de abdomen acut.

Feocromocitomul

Tumoarea cromafină localizată medulosuprarenal sau extramedular poate evolua cu durere violentă în epigastru și vărsături — manifestări clinice care însoțesc paroxismele hipertensive. La examenul obiectiv, pe lîngă valorile tensionale crescute, se constată hiperestezie cutanată abdominală, dar fără apărare musculară. De menționat faptul că palparea abdominală determină creșterea presiunii sanguine la jumătate dintre bolnavi, iar la 1 din 7 bolnavi se poate palpa chiar tumoarea abdominală.

Scanned with OKEN Scanner

Scăderea tensiunii arteriale cu mai mult de 30 mmHg după administrarea intravenoasă a unei doze de 5 mg fentolamină (Regitină) în raport cu valorile inițiale este semnificativă pentru diagnosticul de feocromocitom. În timpul episodului hipertensiv, dozarea acidului vanilmandelic — metabolitul principal și terminal al aminelor presoare simpatico-suprarenaliene — evidențiază valori crescute în sînge și în urină.

Retropneumoperitoneul are valoare diagnostică în cazurile în care tumoarea este situată în medulara suprarenalei ; însă în 10 pînă la 30% din cazuri aceasta — fiind extramedulară — scapă acestei metode diagnostice.

Boli infecțioase virotice și bacteriene

Practica a semnalat deseori existența unor manifestări clinice care simulează abdomenul acut de-a lungul unor procese infecțioase de natură bacteriană sau virotică ; este cazul mialgiei epidemice, adenitelor mezenterice acute, epiploitelor acute, reumatismului articular acut, al gripei și herpes zoster, precum și al limfangitei subperitoneale acute.

Mialgia epidemică (boala Bornholm) evoluează cu durere violentă localizată la baza toracelui sau în epigastru, însoțită de anorexie, grețuri și vărsături, modificări ale tranzitului intestinal (constipație sau diaree) — manifestări clinice care pretează deseori la confuzii cu abdomenul acut chirurgical. Apărarea musculară și ascensiunea termică cresc gradul probabilității abdomenului acut. Osteomialgiile generalizate, dispneea, cefaleea — sînt simptome care contribuie la îndreptarea raționamentului diagnostic spre o boală virotică.

Adenitele mezenterice acute — al căror agent patogen îl constituie virusurile adeno-faringo-conjunctivale (APC) pot evolua cu dureri de intensitate mare, violente chiar, cu tulburări dispeptice, cu apărare musculară și ascensiune termică, creînd dificultăți de diagnostic diferențial cu peritonita acută și cu apendicita acută.

La deschiderea cavității abdominale se constată ganglionii mezenterici măriți de volum, adenomegalie al cărei substrat histopatologic il constituie un proces inflamator (adenită acută). Dealtfel, același proces de adenită acută stă la baza apariției sindromului dureros al fosei iliace drepte în faza de debut a rujeolei ; simularea apendicitei acute conduce, în multe cazuri, la intervenție chirurgicală, după care, la scurt timp, apare exantemul care tranșează diagnosticul.

Epiplcitele acute survin ca manifestări secundare în cursul diferitelor afecțiuni abdominale determinate de germeni piogeni. Debutul suferinței abdominale este de tip infecțios : ascensiune termică, frisoane, dureri abdominale difuze, iar la examenul clinic se constată pseudoîmpăstare. Substratul anatomopatologic al acestor modificări îl constituie leziunile hemoragice ale epiploonului, iar cel histopatologic este reprezentat de edem și infiltrație leucocitară de tip polimorfonuclear. Aceasta este etapa medicală a abdomenului acut, care poate fi urmată de supurație — stadiu evolutiv în care intervenția chirurgicală se impune.

Scanned with OKEN Scanner

Reumatismul articular acut poate evolua cu interesare peritoneală, realizînd peritonita reumatismală, situație în care pe primul plan al manifestărilor clinice se situează durerea difuză abdominală, cele cardiovasculare fiind de mică intensitate sau chiar lipsind.

Evoluția fugace a manifestărilor clinice subiective și obiective precum și modificările bioumorale (viteza de sedimentare a hematiilor, titrul ASLO, leucocitoza, fibrinogenul sanguin, electroforeza etc.) sînt comune cu ale formelor cardioarticulare ale bolii.

Gripa și herpes zoster pot evolua cu manifestări digestive caracterizate prin dureri de tip colicativ în fosa iliacă dreaptă, tulburări dispeptice, osteomialgii și ascensiune termică — tablou clinic ce conduce la suspicionarea apendicitei acute sau a epiploitei acute.

Enterovirozele determinate de virusurile ECHO, Coxsackie etc. — prin gastroenterita acută sau prin mezenterita acută pe care o produc — pot produce un fals abdomen acut chirurgical.

Limfangita subperitoneală acut.ă reprezintă un proces inflamator difuz al rețelei limfatice situată subperitoneal, precum și al țesutului conjunctiv, datorită germenilor grampozitivi.

Această afecțiune se manifestă pe plan clinic prin durere abdominală de mare intensitate, continuă sau intermitentă, însoțită de ascensiune termică, tahicardie, oligurie. La examenul obiectiv se constată existența unei ușoare apărări musculare.

Localizarea procesului inflamator la teritoriul limfaticelor mezenterice delimitează mezenterita acută — afecțiune care poate preta, mai ales în formele sale avansate, la confuzie cu abdomenul acut chirurgical.

*

În ceea ce privește rolul factorilor infecțioși în apariția unui fals abdomen chirurgical trebuie subliniată frecvența mare a cazurilor cu care sîntem confruntați în prezent, ca urmare a șocului toxiinfecțios produs de cei mai diferiți agenți microbieni. Însoțit de deshidratare marcată și colaps, șocul toxiinfecțios poate simula abdomenul acut. Chiar în condițiile existenței mijloacelor moderne de investigație diagnostică, șocul endotoxinic poate — prin natura tulburărilor pe care le produce — să mascheze manifestările clinice specifice ale unui abdomen acut chirurgical, să întîrzie stabilirea diagnosticului și a fazei medicale a abdomenului acut.

*

Practica a semnalat de-a lungul timpului numeroase circumstanțe patologice care au pretat la confuzii diagnostice cu abdomenul acut, sancționate sau nu chirurgical. Sub masca unor manifestări clinice de abdomen acut s-au putut evidenția unele pneumopatii acute cu simptomatologie abdominală (pneumonia bacteriană la copii mici), neuromialgii toraco-abdominale, diferite colici : biliară, ureterală, ovariană, saturnină (singura colică abdominală care evoluează cu hipertensiune arterială), sau chiar un sindrom dureros abdominal în cadrul intoxicației acute cu etanol sau în unele boli parazitare intestinale (strongiloidoza, botriocefaloza, trichinoza, lambliaza).

Scanned with OKEN Scanner

Merită reținut și faptul că, în unele țări situate în jurul ecuatorului și tropicelor au fost semnalate cazuri de fals abdomen acut chirurgical produse prin mușcături de păianjeni veninoși (aranism, arahnism).

★

Analiza principalelor condiții patologice capabile să inducă manifestări asemănătoare celor existente în abdomenul acut — fără îndoială că în practică mai sînt și alte entități clinice care pot simula abdomenul acut, dar acestea sînt foarte rare sau chiar excepționale — atestă adevăratele dimensiuni ale problemei care creează, de foarte multe ori, dificultăți de ordin diagnostic și terapeutic.

În patologia hepatică

În hepatita virală durerea este prezentă la toți bolnavii, ea apărînd în perioada preicterică, manifestată ca :

— jenă dureroasă localizată în hipocondrul drept, acompaniată de balonare abdominală ;

— durere epigastrică ;

— colică biliară ;

— durere în fosa iliacă dreaptă care, datorită faptului că se însoțește de tulburări ale tranzitului intestinal (diaree, constipație sau alternanța celor două), pretează la confuzie diagnostică cu apendicita acută.

În neoplasmul hepatic durerea abdominală localizată în hipocondrul drept reprezintă cel mai constant și precoce dintre simptomele bolii. Ea evoluează lent, de la jenă dureroasă, senzație de disconfort pînă la durere intensă, vie, permanentă, exacerbată de mișcările respiratorii ample, de mișcările corpului și de palparea hipocondrului drept.

Dintre localizările mai rare ale durerii sînt cele din epigastru sau de la baza hemitoracelui drept.

Durerea surdă este determinată de dezvoltarea procesului neoplazic, iar cea puternică de interesarea diafragmului în procesul patologic sau de perihepatita care se dezvoltă în jurul tumorii.

Abcesul hepatic are cvasiconstant în tabloul clinic durerea. Ea este localizată în hipocondrul drept, în epigastru, la baza hemitoracelui drept, intercostal drept sau chiar în axila dreaptă. Surdă la început, pe măsura evoluției bolii ea crește în intensitate și se exacerbează la mișcările respiratorii ample, foarte probabil în legătură cu interesarea pleurei diafragmatice. Iradierea durerii se face în spate sau în umărul drept, prin iritația nervului frenic. Din cauza accentuării durerii de mișcările respiratorii ample, bolnavii preferă poziția de decubit lateral drept care asigură mobilitatea redusă a hemitoracelui drept.

Asocierea durerii cu manifestări de ordin general (frison, febră de tip septic, alterarea stării generale, vărsături), a hepatomegaliei, a celulitei hipocondrului drept, icter (prin obstrucție colangitică sau în abcesele hepatice multiple de origine pileflebitică), contractura musculaturii abdominale sau intercostale, contribuie la suspicionarea existen-

Scanned with OKEN Scanner

ţei abcesului hepatic piogen încă din timpul examenului clinic al bolnavului.

Sindromul Budd-Chiari — obstrucţia drenajului venos hepatic — evoluează cu durere abdominală permanentă, localizată în hipocondrul drept, exacerbată prin palpare. Debutul suferinţei şi apariţia durerii se face, în cele mai multe din cazuri, brusc, în funcţie de bruscheţea şi extinderea ocluziei venoase ca şi de fondul patologic pe care se instalează acest sindrom. În formele cu instalare brutală, durerea este violentă şi se însoţeşte de stare de şoc, fază în care bolnavul poate muri.

În formele cu debut lent, insidios, bolnavul are senzaţia de disconfort abdominal care se accentuează progresiv în cîteva săptămîni, ajungînd la durere în hipocondrul drept care se accentuează la palparea ficatului.

Hepatomegalia, ascita, circulaţia colaterală cu aspect particular (circulaţie venoasă cutanată medio-toracică, presternală) şi splenomegalia constituie manifestările clinice de însoţire a durerii abdominale, pe baza cărora se poate stabili diagnosticul încă de la examenul obiectiv al bolnavului.

În ciroza biliară primitivă durerea abdominală este întîlnită la aproximativ o treime dintre bolnavi. Ea este difuză, imprecis localizată sau situată în hipocondrul drept, sugerînd o suferinţă angiocolitică. Intensitatea durerii este mică, bolnavii suportînd-o cu relativă uşurinţă. Nu este influenţată de ingestia de alimente sau de substanţe antiacide, antispastice sau antisecretorii.

În patologia pancreatică

Pancreatita acută

Durerea constituie una dintre manifestările clinice dominante ale tabloului clinic al pancreatitei acute. Ea este de intensitate mare, violentă, situată în regiunea ombilicală şi supraombilicală, care se întinde de o parte şi de alta, „în bară", iradiază difuz, dar cu maximum de intensitate în etajul superior abdominal. În măsura în care procesul inflamator pancreatic (edem, distensie, proteoliza focală şi fibrinoliza generală) cuprinde totalitatea organului, durerea se generalizează la întreg abdomenul (maximum fiind tot în etajul superior), cuprinde baza toracelui şi lombele. În toată această regiune dureroasă (inclusiv cea de iradiere) se constată hiperestezie cutanată.

Factorii declanşatori ai durerii sînt :

— administrarea de opiacee şi anticolinergice (butilscopolamină, Probantin, Antrenil, Helkamon) ;

— suprimarea (voluntară sau impusă) a alimentaţiei la gurmanzi ;

— traumatismele abdominale ;

— colicile abdominală sau biliară ;

— prînzuri copioase, excesive lipidic, etanolic şi caloric (peste 2 000 de calorii ingerate în timp scurt, de 1—2 ore), în condiţiile inges-

Scanned with OKEN Scanner

tiei reduse de lichide (băuturile alcoolice care se consumă în aceste ocazii sînt dintre cele distilate, concentrate).

Dintre manifestările de însoţire ale durerii din pancreatita acută, cele mai frecvente sînt : meteorismul abdominal (iniţial localizat supraombilical, apoi generalizat), vărsături incoercibile (apoase, bilioase şi, în final, hemoragice).

La examenul obiectiv se constată : coloraţie subicterică a mucoaselor şi tegumentelor, prăbuşire tensională, paloarea regiunii ombilicale şi a flancurilor, echimoză ombilicală (semnul Cullen) şi în flancuri (semnul Grey-Turner), marmorarea albastră-gălbuie şi peteşii în regiunea supraombilicală şi periombilicală (semnul Alstead), marmorarea braţelor şi picioarelor, pleurezie şi ascită cu activitate amilazotriptică crescută, hepatomegalie congestivă.

Pancreatitele cronice

În pancreatita cronică, durerea ocupă locul principal în cadrul tulburărilor de tip bilioduodenal, care — alături de tulburările de nutriţie şi de manifestările neuropsihice — formează triada pe care Haţeganu a denumit-o sindrom pancreatic.

Durerea este cvasipermanentă, de cele mai multe ori (dar nu obligator) exacerbată postprandial ; în unele cazuri, lipsa unui anumit orar al durerii nu permite identificarea cauzei declanşante sau favorizante a durerii. Iradierea şi sediul durerii sînt, în general, în funcţie de localizarea leziunilor în diferite zone pancreatice. Astfel :

— durerea în jumătatea stîngă a epigastrului şi în hipocondrul stîng este revelatoare a leziunilor cozii pancreasului, precum şi a unui obstacol canalicular situat în zona capului glandei, care produce stază retrogradă (în corp şi coadă) în sistemul canalicular ;

— durerea localizată în epigastru, în jumătatea dreaptă a epigastrului şi în hipocondrul drept traduce existenţa leziunilor infiltrativ-atrofice în regiunea capului pancreasului.

Iradierea durerii este foarte variabilă :

— în bară, la baza toracelui ;

— subcostal, în stînga sau în dreapta ;

— în spate, în dreptul ultimelor două vertebre dorsale, subscapular stîng sau interscapular.

Compararea durerii pancreatice este făcută de bolnav în mod diferit, în funcţie de imaginaţia, de gradul de cultură, precum şi de suferinţele sale anterioare ; astfel, bolnavii o compară cu senzaţia de arsură, de împungere cu pumnul, de bară (de unde definirea durerii pancreatice ca „durere în bară"), de torsiune sau de crampă (de altfel durerea de tip colicativ nu este rară în pancreatitele cronice).

Poziţia pe care o iau bolnavii în mod intuitiv pentru diminuarea sau calmarea durerii este : flectat înainte (poziţia pancreatică), în cocoş de puşcă, pe o parte sau alta, în funcţie de sediul durerii. În unele cazuri, spontan sau provocate, vărsăturile calmează durerea.

Evoluţia durerilor atestă o oarecare periodicitate, dar nu aşa de evidentă ca aceea din ulcerul gastroduodenal.

Scanned with OKEN Scanner

Exacerbarea durerilor se întinde pe o perioadă de 2—3 zile, urmate de perioade de remisiune de cîteva săptămîni sau luni ; alteori, durerile sînt cvasipermanente, cu durată de cîteva luni, de intensitate mică, cu exacerbări postprandiale.

Pînă în prezent nu s-a putut stabili mecanismul de producere a durerii în pancreatitele cronice ; se acceptă explicația acesteia prin distensia canaliculelor pancreatice produsă de stază.

În interpretarea corectă a valorii durerii în cadrul manifestărilor clinice ale pancreatitelor cronice trebuie să avem în vedere existența pancreatitelor cronice nedureroase — entitate nosologică ce constituie, de cele mai multe ori, o descoperire intraoperatorie sau necroptică. Totuși, ea își trădează și *in vivo* existența prin deficit ponderal neexplicat, diabet zaharat (de unde păstrarea apetitului), steatoree.

Neoplasmul pancreatic

Durerea domină tabloul clinic al bolii, fiind localizată în etajul abdominal superior, simptom prezent la mai mult de jumătate dintre bolnavii cu neoplasm pancreatic. Avînd maximum de intensitate în hipocondrul stîng sau în epigastru, durerea iradiază în spate sau în regiunea dorso-lombară și se accentuează la mișcările de aplecare în față sau în spate. În multe cazuri, apare sau se accentuează după clinostatism prelungit și după repaus. Unele poziții — pe care bolnavii le adoptă în mod intuitiv — scad intensitatea durerii sau chiar o calmează : aplecat înainte, cu coloana vertebrală flectată în arc de cerc, cu genunchii strînși la piept.

Prezentă încă de la debutul clinic al bolii, durerea — alături de icter și de scăderea ponderală — constituie triada simptomatică revelatoare pentru neoplasmul pancreatic.

În acest context iese tot mai mult în evidență valoarea diagnostică a durerii — manifestare clinică ce poate sugera diagnosticul încă de la examenul clinic al bolnavului și orientează explorările paraclinice în vederea confirmării sau infirmării supoziției clinice.

Sindromul Zollinger-Ellison

Adenom insular nebetacelular, sindromul Zollinger-Ellison se manifestă pe plan clinic prin vărsături, diaree și durere. Durerea este localizată în epigastru sau în hipocondrul drept, este de intensitate mare, nu se calmează în urma administrării de antiacide, antispastice sau anticolinergice, nu respectă ritmicitatea diurnă și nici periodicitatea sezonieră.

Intensitatea durerii este mare, deseori violentă, insuportabilă, cu mult mai puternică decît durerea ulceroasă obișnuită și nu este influențată de medicația anticolinergică.

Durerea evoluează în crize care, pe măsura cronicizării suferinței, devin tot mai frecvente, intervalul liber reducîndu-se tot mai mult.

Constatarea hipersecreției și hiperacidității gastrice, cu debitul acid bazal foarte mult crescut, a imaginilor radiologice de ulcer gastro-

Scanned with OKEN Scanner

duodenal (unic sau multiple) confirmă diagnosticul sugerat de triada clinică : durere — diaree — vărsături.

În patologia biliară

Durerea constituie un simptom nelipsit în patologia biliară. Ea are o gamă foarte largă de modalităţi de exprimare clinică — de la jenă dureroasă discretă pînă la colica biliară — în raport cu condiţia patologică respectivă.

De aceea este necesară descrierea fiecărei entităţi nosologice cu particularităţile clinice ale durerii.

Hipotonia veziculară (colecistatonia) evoluează cu jenă dureroasă localizată în hipocondrul drept sau durere de intensitate medie ; deseori, bolnavii percep senzaţia dureroasă (indiferent de intensitate) în umărul drept sau în spate. Sînt cazuri în care bolnavii compară durerea cu senzaţia de bulă, situată sub rebordul costal drept.

Durerea se accentuează premenstrual şi scade mult în intensitate pînă chiar la dispariţie în zilele care urmează drenării biliare prin tubaj duodenal.

Examenul obiectiv decelează sensibilitate la palparea punctului cistic şi manevra Murphy este pozitivă.

Hipertonia veziculară — evacuarea dificilă a veziculei biliare din cauza unui obstacol situat pe canalul cistic (aplazie, stenoză, inflamaţie a cisticului, existenţa unei valvule situate la nivelul infundibulului) — reprezintă opusul colecistatoniei. Manifestarea clinică dominantă este durerea localizată în hipocondrul drept de tip colicativ. Ea este de scurtă durată şi este determinată de suprasolicitări psihoemoţionale, de menstruaţie şi de ingestia de alimente cu acţiune colecistokinetică (ouă, maioneză, grăsimi, ciocolată) ; în timpul sarcinii, crizele dureroase devin mai frecvente şi mult mai supărătoare decît pînă atunci.

Hipertonia sfincterului Oddi (spasmul sfincterului Oddi) se manifestă prin durere cvasiconstantă în hipocondrul drept — consecinţa atît a spasmului oddian cît şi a dilataţiei canalului coledoc — condiţie patologică ce apare mai ales ca sechelă postcolecistectomie.

Colecistita acută se caracterizează prin prezenţa durerii în toate cazurile, alături de alte simptome cu incidenţa mai mică (ascensiune termică, frisoane, greţuri, vărsături biliare, ileus paralitic, icter, contractură musculară abdominală, localizată sau generalizată).

Durerea este permanentă, pe acest fond putînd apărea exacerbări dureroase sau colici biliare. Localizarea durerii este în hipocondrul drept, ea putînd iradia în umărul drept, interscapulovertebral drept, în fosa iliacă dreaptă sau lombar drept.

La palparea regiunii colecistice durerea spontană se exacerbează şi se poate palpa vezicula biliară destinsă (în hidrocolecist).

Colecistita cronică nelitiazică are ca manifestare clinică dominantă durerea localizată în hipocondrul drept, care iradiază în

Scanned with OKEN Scanner

umărul drept și care are intensitate variabilă — de la jena dureroasă pînă la colica biliară.

Deseori, durerea apare în legătură cu abuzuri alimentare, cînd evoluează ritmic, manifestată prin crize repetitive cu durată de 5—10—15 minute, care persistă 2—3 zile („criza de 3 zile" descrisă de Gutman și recunoscută destul de bine și de bolnavi).

Palparea hipocondrului drept evidențiază sensibilitate dureroasă crescută și uneori se poate palpa vezicula biliară, care are consistență elastică, este mobilă cu mișcările respiratorii ; în cazul în care există un proces inflamator pericolecistic se poate palpa o zonă de împăstare dureroasă, situată în regiunea colecistică. Nu se constată apărare musculară ; manevra Murphy este pozitivă.

Litiaza biliară are ca expresie clinică definitorie colica biliară (a se vedea capitolul respectiv în „Durerea abdominală").

La palpare, hipocondrul drept și epigastrul sînt dureroase ; bolnavii pot avea apărare musculară localizată în hipocondrul drept. Recunoașterea calculilor biliari în scaun poate constitui expresia fie a eliminării acestora prin coledoc și duoden, fie prin fistulă biliodigestivă (duodenală, jejunală, ileală, colonică).

Angiocolitele evoluează — pe lîngă ascensiune termică de tip septic, icter, tulburări dispeptice — cu durere localizată în hipocondrul drept, de intensitate mare, continuă sau intermitentă, deseori de tip colicativ.

Palparea exacerbează durerea și poate decela hepatomegalie și, uneori splenomegalie.

Sindromul dureros postcolecistectomic așa cum îl și arată numele — se caracterizează pe planul manifestărilor clinice prin durere în hipocondrul drept, de intensitate medie, cu exacerbări frecvente mai ales postprandial, a cărei intensitate poate ajunge la cea a colicii biliare.

În alte condiții patologice

În afara acestor condiții patologice în care durerea abdominală este bine definită, cu anumite caracteristici care pot contribui la stabilirea diagnosticului numai pe baza datelor clinice sau la suspicionarea lui, mai există multe situații patologice în care durerea abdominală este prezentă, dar fără să ocupe un loc important în tabloul clinic al bolii. Dintre acestea trebuie menționate :

Gastrita cronică evoluează cu senzația de disconfort abdominal, în special după mese, durere sau numai jenă dureroasă localizată în epigastru (forma dispeptică a bolii), cu durere epigastrică ce are oarecare ritmicitate, apărînd în special postprandial și nocturn (forma pseudoulceroasă a gastritei cronice și a gastritei cu pliuri gigante), sau durere epigastrică permanentă (în forma pseudocanceroasă a bolii).

În *volvulusul gastric* acut durerea este de intensitate foarte mare, are localizare epigastrică și iradiază la baza hemitoracelui stîng și în regiunea precordială. Bolnavii compară durerea cu senzația de destindere sau de torsiune. În formele cronice, durerea este puțin

Scanned with OKEN Scanner

intensă, asociată cu diferite tulburări dispeptice (greţuri, balonare epigastrică, regurgitaţii etc.).

Disinergiile duodenale (stază duodenală, diskinezia duodenală) constituie una dintre suferinţele digestive în care mulţi autori pot stabili diagnosticul pe baza datelor clinice (Haţieganu, Păunescu-Podeanu, Pavel, Berinde). Durerea este intensă, localizată în epigastru, iradiază „în bară", în umeri sau în membrele inferioare şi se însoţeşte, deseori, de senzaţia de moarte iminentă. Există poziţii pe care le adoptă bolnavii intuitiv, care le diminuează intensitatea durerii.

Duodenita are în tabloul său clinic durere epigastrică şi în regiunea periombilicală de intensitate mare, în formele acute şi mai atenuată, în duodenitele cronice ; durerii i se asociază greţuri, vărsături — iniţial alimentare apoi bilioase — diaree, perturbări hidroelectrolitice, ascensiune termică. În formele cronice se adaugă manifestările clinice ale bolii care le condiţionează.

Stenozele duodenale evoluează cu durere epigastrică intensă, produsă de dificultatea evacuării conţinutului alimentar, vărsături, tulburări hidroelectrolitice (hipocloremie, azotemie, deshidratare) — în localizarea supravateriană a stenozei — şi durere de intensitate mică, senzaţia de plenitudine epigastrică, greţuri, vărsături, accese de migrenă, ameţeli, tulburări vasomotorii (senzaţia de valuri de căldură, paloare, tahicardie) — în localizările subvateriene ale stenozei duodenale. În acest din urmă caz, întreg tabloul clinic (inclusiv durerea) cadează instantaneu la adoptarea unei anumite poziţii (genupectorală, aplecat înainte sau prin ridicarea intuitivă de către bolnav a masei intestinale cu mîinile (manevra Hayse).

Tumorile duodenale debutează deseori cu durere localizată epigastric sau periombilical, de intensitate variabilă (de la jenă dureroasă la durere violentă), fără legătură cu alimentaţia.

Diverticulii intestinali evoluează cu durere abdominală localizată. în cazul inflamaţiei sau ulcerării pungii diverticulare ; în rest, ei pot evolua fără durere.

Enteropatia cronică plurietiologică (enterocolita cronică nespecifică) se manifestă, pe plan clinic, prin sindromul enteral, în cadrul căruia durerea din regiunea periombilicală — deseori manifestată prin crampe, mai rar permanentă — se exacerbează prin factori alimentari, endocrini, expunerea la frig sau în urma suprasolicitărilor psihoemoţionale — ocupă un loc important.

Enteropatia glutenică are în tabloul său clinic senzaţia de disconfort abdominal, jenă dureroasă şi chiar durere localizată periombilical.

Ulcerul intestinal diferă din punct de vedere al manifestărilor dureroase de ulcerul gastroduodenal. În localizarea intestinală (care este rară) durerea are sediul în regiunea periombilicală, apare la 2—3 ore după ingestia de alimente sau chiar episodic, este exacerbată de crudităţi şi iradiază în spate.

În *enterita ulcerativă* — entitate nosologică de dată relativ recentă — durerea abdominală este de tip crampă, însoţită de diaree, steatoree, exsudaţie proteică, denutriţie şi ascensiune termică.

Scanned with OKEN Scanner

Pneumatoza chistică intestinală evoluează cu durere abdominală pseudoulceroasă sau pseudobiliară.

Tumorile benigne şi maligne intestinale se manifestă prin dureri localizate în regiunea unde se dezvoltă tumoarea, sînt intermitente sau permanente, deseori de tip colicativ, exacerbate sau declanşate de ingestia de alimente bogate în celuloză.

Bolnavii cu *dolicocolon* au durere pe traiectul colonului, care se exacerbează la palpare ; pe măsura avansării în vîrstă, durerea creşte în intensitate, putîndu-se permanentiza.

Diverticulii colonici evoluează cu durere în fosa iliacă stîngă (datorită faptului că incidenţa cea mai mare a diverticulilor colonici se constată pe segmentul descendent) care scade în intensitate după eliminarea materiilor fecale sau după emisia de gaze. În cazul infectării diverticulilor, durerea creşte mult în intensitate, este paroxistică, episoadele acute fiind declanşate de scaun sau de gaze ; iradierea suprapubiană a durerii îngreuează diagnosticul, comutîndu-l în sfera genito-urinară.

Sindromul Chilaiditi — interpunerea unei anse intestinale (mai frecvent din partea dreaptă a colonului transvers) între ficat şi diafragm — se poate manifesta prin durere localizată în hipocondrul drept, flancul drept sau epigastru, care iradiază în dreapta sau în spate ; durerea nu este sistematizată, nu are legătură cu alimentaţia, scade în intensitate în poziţia clinostatică şi se exacerbează în timpul mersului şi după zdruncinături.

În *colonul iritabil* durerea abdominală este necaracteristică. Ea este, în majoritatea cazurilor, de mică intensitate şi de durată variind între cîteva ore şi cîteva zile ; uneori este surdă, supărătoare, sîcîitoare, conducînd la instalarea unei stări de disconfort general. Numai în puţine situaţii este violentă, îmbrăcînd aspectul colicii abdominale, cînd poate preta la dificultăţi şi confuzii de diagnostic.

Localizarea durerii este la fel de necaracteristică ; în cele mai multe din cazuri îşi are sediul în regiunea hipogastrică, mezogastrică sau în hemiabdomenul stîng.

Indiferent de intensitate, ea se calmează sau dispare, în general, după evacuarea conţinutului intestinal (atît în cazul scaunelor spontane cît şi după clismele evacuatorii).

Tiflocolita evoluează cu durere în fosa iliacă dreaptă, de intensitate mare (în forma acută) şi cu durere surdă, permanentă, simulînd apendicita cronică, pericolita dreaptă, anexita dreaptă — în forma cronică.

Hemoroizii se manifestă prin durere pe care bolnavii o percep ca greutate sau corp străin în regiunea anală ; ea este prezentă la bolnavii cu întîrziere a tranzitului intestinal, este exacerbată de ingestia de alcool, de condimente tari (muştar, ardei, piper) precum şi de administrarea de purgative şi este calmată de substanţele cu acţiune antiinflamatorie locală.

Fisurile anale se exteriorizează pe planul manifestărilor clinice subiective prin durere de tip sfincteralgic : apare în timpul defecaţiei, după care dispare, reapare după cîteva minute cu intensitate

Scanned with OKEN Scanner

mică și crește progresiv pînă la maximum, după care regresează, pentru ca ciclul evolutiv să se reia cu ocazia scaunului următor.

Hemocromatoza — supraîncărcarea organismului în fier, cu leziuni viscerale, dintre care cea mai frecventă este ciroza hepatică — evoluează cu durere abdominală, care domină tabloul clinic. Ea se manifestă ca greutate abdominală, durere surdă sau durere de intensitate mare, localizată în epigastru și hipocondrul drept. Sînt cazuri în care intensitatea durerii este foarte mare, iar presiunea sanguină scade pînă la zero — formă clinică ce se datorește eliberării de feritină în circulație, substanță înzestrată cu puternică acțiune vasodilatatoare.

Durerea din hemocromatoză este considerată ca expresie clinică a pancreatitei cronice, perisplenitei și a neuropatiei diabetice (această ultimă entitate nosologică se întîlnește la mai mult de jumătate dintre bolnavii cu hemocromatoză).

Dintre manifestările de însoțire ale durerii abdominale se întîlnesc relativ frecvent : scăderea apetitului, grețuri, vărsături și diaree.

Scanned with OKEN Scanner

Hemoragia digestivă

Definită ca pierdere de sînge prin tubul digestiv, hemoragia digestivă a fost împărțită, atît din motive didactice cît și practice-diagnostice în două categorii — superioară și inferioară, în raport cu sediul sîngerării. Astfel, sînt încadrate în hemoragii digestive superioare sîngerările care provin din partea proximală a tubului digestiv, a cărei limită este considerată valvula ileocecală — și în hemoragii digestive inferioare, cele care își au originea distal de această valvulă.

Privită prin această prismă, se încadrează în hemoragia digestivă superioară sîngerarea care are ca punct de plecare esofagul, stomacul, duodenul, jejunul și ileonul, iar în cea inferioară sîngerarea provenită din colon, sigmoid și rect. Epistaxisul, gingivoragia, pierderea de sînge din faringe și din căile respiratorii nu sînt încadrate în hemoragia digestivă.

Hemoragia digestivă superioară

Formele de manifestare a acestui tip de hemoragie sînt, în marea majoritate a cazurilor, hematemeza — eliminarea pe gură de sînge proaspăt sau digerat — și melena — eliminarea prin scaun de sînge digerat. În cazurile în care tranzitul intestinal este rapid, este posibil ca prin scaun să se elimine sînge roșu, nedigerat, a cărui proveniență o constituie segmentele digestive situate proximal față de valvula ileocecală.

Analiza atentă a cauzelor care conduc la hemoragie digestivă superioară scoate în relief faptul că localizarea procesului patologic deasupra papilei duodenale se manifestă atît prin hematemeză cît și prin melenă, în timp ce leziunile situate mai jos de acest reper anatomic se traduc, pe plan clinic, prin melenă sau enteroragie.

Hematemeza este definită ca vărsătură alimentară sanguinolentă. În raport cu durata stagnării sîngelui în cavitatea gastrică, sîngele poate fi roșu — însă neaerat — în cazul în care evacuarea lui s-a făcut la scurt timp de la sîngerare — sau negru închis, ca „zațul de cafea",

Scanned with OKEN Scanner

în situația în care a stagnat mai mult timp în stomac. Eliminarea pe cale orală a sîngelui — proaspăt sau digerat — este condiționată de doi factori : distensia stomacului de către conținutul bogat în sînge și de vărsăturile din cadrul suferinței ulceroase.

Melena definește scaunele negre, noroioase, lucioase și cu miros fetid ; ea presupune pierderea unei cantități de sînge de minimum 50—60 ml pe zi. Ea urmează în mod necesar hematemezei, deoarece întotdeauna mai rămîne în lumenul gastroduodenal o cantitate de sînge care nu s-a eliminat prin vărsătură și care este antrenată în intestin.

Forma de manifestare a hemoragiei digestive — hematemeză sau melenă — constituie un criteriu util pentru aprecierea gravității situației, aceasta din urmă fiind mai gravă, datorită asocierii toxemiei produsă prin resorbția sîngelui din intestin.

Hemoragia digestivă inferioară

Exteriorizarea pe plan clinic a acestei hemoragii se face sub forma de melenă sau de rectoragie, în acest ultim caz fiind vorba de sînge roșu. Forma de manifestare a hemoragiei digestive inferioare este diferită, în raport cu sediul sîngerării, viteza cu care se efectuează tranzitul intestinal și cu cantitatea de sînge pierdută.

Datele statistice evidențiază două trăsături caracteristice ale acestui tip de hemoragie digestivă : frecvența mare la copii și la persoanele trecute de 50—55 de ani, precum și lipsa de gravitate (numai rareori este masivă).

Evaluarea cantității de sînge pierdut

Este dificilă din cauze multiple : amestecarea sîngelui cu sucurile digestive (gastric, intestinal), reținerea în stomac sau în intestin a unei părți din sîngele extravazat, particularitățile reacționale individuale.

Datele statistice rezultate din studii și cercetări efectuate pe un număr foarte mare de hemoragii digestive superioare evidențiază faptul că incidența lor variază în limite destul de largi în raport cu : zonele geografice, cu tipul patologiei generatoare, cu vîrsta (frecvența cea mai mare constatîndu-se în decadele a V-a și a VI-a) și cu anotimpurile (cel mai des se produc în lunile de toamnă și primăvară).

Estimarea pierderilor se face, în mod curent, pe baza caracteristicilor tabloului clinic, corelate cu modificările volemice pe care le imprimă hemoragia. Astfel :

Hemoragia moderată (minoră, ușoară) poate trece neobservată, datorită pierderilor de pînă la 250 ml sînge ; se constată numai consecințele sale : scaune negre, astenie, paloare cutaneo-mucoasă. Lipsa semnelor importante se datorește corectării spontane și rapide a volumului plasmatic. Prin repetarea sîngerării se produc manifestări cardiovasculare (scăderea presiunii sanguine la 100 mmHg, creșterea pulsului la 100/minut), transpirații reci, lipotimie și modificări

Scanned with OKEN Scanner

bioumorale (anemie hipocromă, hipoproteinemie, tulburări hidroelectrolitice). Indicele de şoc (raportul între frecvenţa pulsului şi presiunea sistolică în mmHg) se menţine sub 1.

La hipertensivi, indicele de şoc nu mai are valoare în aprecierea cantităţii de sînge pierdut şi a gravităţii hemoragiilor digestive.

Dată fiind intervenţia diferenţiată a mecanismelor compensatorii (refacerea volemiei şi a masei eritrocitare) trebuie avută în vedere posibilitatea unor discordanţe între tabloul clinic şi gravitatea hemoragiei. Discrepanţa dintre puls şi tensiune (tahicardie cu presiune sanguină normală) este caracteristică, în general, pentru hemoragiile grave.

Hemoragia medie, în care se pierd 500 pînă la 1 000 ml sînge, se manifestă pe plan clinic prin hematemeză şi/sau melenă ; în general, sîngerarea este precedată de manifestări de ordin general — ameţeli, cefalee, senzaţia de slăbiciune generală, lipotimii, adinamie — şi de ordin digestiv : senzaţia de plenitudine gastrică, dureri epigastrice. La examenul obiectiv se constată paloare marcată a tegumentelor şi mucoaselor, transpiraţii reci, privirea bolnavului este fixă, anxioasă, presiunea sanguină scade sub 90 mmHg (80—70 mmHg), pulsul creşte la 100—120/minut (indicele de şoc = 1—1,2) ; hematocritul scade la 30%.

Dacă este mică, sîngerarea este compensată prin mobilizarea sîngelui din rezervoare (splină, ficat, intestin, piele) şi a apei interstiţiale ; gravitatea o conferă repetarea sîngerării, situaţie în care capacitatea organismului de compensare este depăşită.

Hemoragia gravă (severă) este considerată aceea care depăşeşte 1 500 ml sînge. Ea se exteriorizează prin greţuri, dispnee, pierderea cunoştinţei, paloare accentuată cutaneomucoasă, senzaţie de sete intensă, transpiraţie rece, apariţia lividităţii cianotice, lipsa tentei albe obţinută prin apăsarea pielii frunţii — semn al diminuării brutale a circulaţiei capilare.

Din punct de vedere cardiovascular se constată tahicardie, 120 bătăi cardiace/minut şi scăderea tensiunii arteriale la 70 mmHg şi, consecutiv, creşterea indicelui de şoc la 1,5. Cercetarea presiunii sanguine şi a evoluţiei sale este de mare utilitate pentru aprecierea gradului hemoragiei digestive. Astfel, scăderea presiunii diastolice la 100 mmHg traduce pierderea a circa 10% din volumul sanguin (aproximativ 500 ml), iar valorile tensionale 60 mmHg şi mai mici atestă pierderi de 1 500—2 000 ml sînge, cu importante perturbări hemodinamice.

Repetarea hemoragiei conferă un plus de gravitate prognosticului ; este mai puţin gravă o sîngerare masivă unică, chiar dacă a determinat scăderea presiunii sanguine la 60—50 mmHg, decît una care se repetă şi nu a ajuns la o aşa de mare scădere tensională.

În plus, trebuie avut întotdeauna în vedere faptul că după vîrsta de 40 de ani, sîngerările sînt grevate de un coeficient de severitate, dat fiind hemostaza mai dificilă, datorită sclerozei vasculare.

În interpretarea clinică a unei sîngerări digestive trebuie să se aibă în vedere consecinţele directe ale hemoragiei, reacţiile compensatorii ale organismului şi eventualitatea instalării şocului hipovolemic.

a) ***Consecinţele directe ale hemoragiei*** sînt variate, în funcţie de : rapiditatea cu care se instalează pierderea de sînge, de terenul patologic pe care se dezvoltă precum şi de particularităţile reacţionale indi-

Scanned with OKEN Scanner

viduale. Nu au nici o repercusiune asupra organismului pierderile mici de sînge ; adultul normal poate pierde în scurt timp (10—15 minute) pînă la 500 ml sînge fără nici un efect dăunător. Este cazul donatorilor de sînge care suportă foarte bine extragerea a 250—500 ml sînge. Creşterea la 700 ml a cantităţii de sînge pierdut în timp scurt sau recoltat determină la aproape jumătate din bolnavi, lipotimie. Pornind de la această cantitate încep să apară tulburări hemodinamice a căror intensitate evoluează paralel cu pierderea de sînge, astfel încît hemoragia de 1 700—2 000 ml (reprezentînd 35—40% din volumul sanguin) poate determina moartea la un adult sănătos.

Hipovolemia indusă de hemoragia digestivă acută evoluează în primele 12 ore cu hemoconcentraţie, căreia îi urmează un aflux de lichid din spaţiul interstiţial, care readuce în 20—40 de ore volemia la valoarea iniţială. Pe plan hematologic, fazei de reducere acută a volumului intravascular îi corespunde hemoconcentraţie, iar celei de refacere a volemiei — anemie şi scăderea hematocritului.

În stadiul de hipovolemie, datorită vîscozităţii sîngelui, fluxul sanguin capilar scade, întoarcerea venoasă, presiunea în atriul drept, debitul cardiac (debitul pe minut) şi presiunea arterială diminuează semnificativ.

Ischemia tisulară are, în esenţă, două feluri de consecinţe :

— renale : scăderea presiunii de filtrare glomerulară cu oligoanurie. Debitul sanguin renal în funcţie de volumul sanguin este fidel reflectat de diureza prin sondă *à demeure ;*

— cerebrale : ameţeli, cefalee, delir, pierderea cunoştinţei.

b) *Reacţiile compensatorii precoce* intră în acţiune imediat după sîngerare. Ele constau din :

— declanşarea procesului de hemostază fiziologică, cu diminuarea sau încetarea hemoragiei ;

— adaptarea patului vascular (care a devenit prea mare) la condiţiile reducerii volumului sanguin prin vasoconstricţie periferică generalizată (cu excepţia teritoriilor vitale : cerebral, renal, coronarian) prin stimularea, pe cale simpatică a secreţiei şi eliberării de adrenalină şi noradrenalină de către medulosuprarenale ;

— mobilizarea sîngelui din depozite : splină, plexurile venoase subpapilare ale membrelor inferioare ;

— antrenarea cordului în vederea readucerii la/spre normal a debitului cardiac prin tahicardie ;

— compensarea hipoxiei tisulare prin creşterea aportului de oxigen, produsă prin mărirea frecvenţei respiratorii ;

— declanşarea de către hipovolemie a unui răspuns hipotalamo-hipofizo-corticosuprarenalian caracterizat prin creşterea secreţiei de ACTH de către lobul antehipofizar şi de cortizon, de către zona fasciculată a glandelor corticosuprarenale.

c) *Reacţiile compensatorii tardive* apar după 2—3 zile de la sîngerare şi gravitează în jurul refacerii masei sanguine pirdute. Ea se realizează în trei faze :

— iniţial, are loc refacerea volumului circulator (totală sau parţială), cu hemodiluţie (scăderea hematocritului, hemoglobinei şi numărului de eritrocite) ;

Scanned with OKEN Scanner

— ulterior, se produce înlocuirea proteinelor serice (în special a serumalbuminelor) de către cele sintetizate de ficat, acțiune care presupune o bună funcționalitate hepatică ;

— ultima care se reface este masa eritrocitară, ca urmare a stimulării eritropoezei ; testul eficienței acestui mecanism îl reprezintă creșterea reticulocitelor în sîngele periferic.

Depășirea, insuficiența acestor mecanisme compensatorii conduce la instalarea șocului hemoragic hipovolemic, fie de la început (în cazul hemoragiilor mari) fie în situațiile în care pierderile de sînge se prelungesc prea mult.

☆

Deoarece pe lîngă bolile care afectează tubul digestiv proximal sau distal de valvula ileocecală — și care produc hemoragie digestivă superioară sau inferioară — există numeroase condiții patologice care pot induce leziuni pe întreg tubul digestiv, preferăm unei clasificări didactice expunerea cauzelor generatoare de hemoragie digestivă, insistînd asupra particularităților clinice.

Sînt expuse afecțiuni esofagiene, gastrice, duodenale, jejun-ileale, ale intestinului gros, ale căilor biliare, pancreasului și ficatului, precum și bolile generale (de sînge, vasculare, de colagen, infecțioase) care pot determina hemoragie digestivă.

În scopul creșterii ponderii anamnezei și examenului clinic al bolnavului în diagnosticul unei hemoragii digestive, după descrierea caracteristicilor clinice și a mecanismului de producere a sîngerării sînt expuse manifestările clinice de însoțire care pot contribui la stabilirea diagnosticului numai pe baze clinice, sau la orientarea explorărilor paraclinice în vederea confirmării suspiciunii clinice.

Hemoragia digestivă în patologia generală

În patologia esofagului

Sindromul Mallory-Weiss

Exteriorizat prin hematemeză, însoțită deseori de melenă și excepțional de rar numai prin melenă, această entitate nosologică reprezintă o achiziție diagnostică modernă, datorată endoscopiei digestive. Pînă nu de mult acest tip de hemoragie digestivă superioară era încadrat în categoria celor de cauză necunoscută.

În majoritatea cazurilor, sîngerarea se produce la interval de cîteva ore după ce bolnavul a efectuat eforturi mari de vomă sau eforturi fizice bruște și susținute, după accese frecvente de tuse, după crize comițiale, după ingestia de cantități mari de alcool sau de alimente, după traumatisme abdominale.

Pe lîngă acești factori care produc creșterea paroxistică a presiunii intraabdominale și care contribuie la declanșarea sîngerării, există unele condiții patologice favorizante ale sindromului, care constituie

Scanned with OKEN Scanner

fondul patologic pe care se dezvoltă : gastrita alcoolică, esofagita peptică, hernia hiatală.

Substratul histopatologic al hematemezei și melenei din sindromul Mallory-Weiss îl constituie fisurile lineare, longitudinale, situate în special la joncțiunea esofago-cardiotuberozitară, dar care au tendința de ascensionare de-a lungul esofagului toracic. Lungimea acestor fisuri este de 3—4 cm, iar lățimea de 2—3 mm ; în profunzime, ele interesează mucoasa și, numai excepțional de rar, submucoasa.

Anamneza atent condusă poate sesiza existența factorului declanșant care a determinat creșterea presiunii intraabdominale ca și a afecțiunii favorizante ; explorarea paraclinică ce conferă certitudine diagnosticului este endoscopia și, uneori, radioscopia esofago-gastrică.

Corpii străini esofagieni

Hemoragia digestivă superioară constituie un simptom care face parte dintre manifestările clinice precoce ale prezenței corpilor străini în esofag ; ea se exteriorizează, în general, prin microhematemeze.

Recunoașterea factorului cauzal — înghițirea de corpi străini metalici (monede, ace, proteze dentare, penițe, pioneze), cioburi de sticlă, fragmente de scobitoare sau chiar alimente solide insuficient masticate (bucăți mari de carne, de castravete sau de morcovi etc.) — permite destul de ușor corelarea hemoragiei cu accidentul respectiv. În plus, odinofagia, tusea iritativă și ascensiunea termică completează tabloul clinic imediat ale acestei suferințe. Tardiv, se supraadaugă semnele infecției (alterarea stării generale, creșterea accentuată a temperaturii) și ale perforației.

Esofagoscopia cu extragerea controlată a corpilor străini a scăzut mortalitatea acestui accident de la 65% la circa 2%.

Traumatismele esofagiene

Diverse traumatisme esofagiene produse prin : factori mecanici (arme albe, proiectile), în cursul căzăturilor, postoperator sau prin perforații instrumentale pot să producă hemoragii digestive superioare, în special hematemeză. Dacă celelalte condiții patologice generatoare sînt în evidentă scădere, perforațiile prin endoscop sînt tot mai frecvente, ca urmare a intrării în practica diagnostică curentă a acestei metode moderne de explorare paraclinică.

Identificarea traumatismului esofagian drept cauză a sîngerării digestive superioare obligă la adoptarea unor măsuri medicochirurgicale de urgență pentru a evita consecințele grave, care se situează deasupra oricăror resurse terapeutice.

Ulcerul esofagian

Hemoragia digestivă superioară din cursul ulcerului esofagian este de intensitate diferită, de la cele oculte la cele marcate, intermitente, sau durabile, în acest ultim caz instalîndu-se cefalee, amețeli, paloare

Scanned with OKEN Scanner

cutaneo-mucoasă, palpitații, tahicardie, iar pe plan hematologic — anemie hipocromă.

În rare cazuri, hemoragia se produce brusc, manifestîndu-se prin hematemeză și melenă, sau numai prin melenă. Sînt citate cazuri de hemoragii cu aspect cataclismic, aflate deasupra oricăror posibilități terapeutice.

Datele statistice estimează că jumătate dintre ulcerele esofagiene evoluează cu hemoragie digestivă superioară.

Mecanismul sîngerării este corelat cu existența pe fundul și marginile ulcerului a trombozelor, dilatațiilor anevrismale și a anastomozelor arterio-venoase.

Tumorile benigne esofagiene

Pierderile de sînge în tumorile esofagiene benigne se instalează lent, evoluează insidios, însă durabil în cele mai multe cazuri, sîngerarea se manifestă prin hemoragii oculte sau, mai rar, prin melenă. Sîngerarea se produce datorită ulcerării tumorii benigne esofagiene. Manifestările clinice sînt de ordin general (paloare, cutaneo-mucoasă, astenie, cefalee, palpitații), iar examenul hematologic atestă existența anemiei de tip hipocrom.

Tumorile maligne esofagiene

Sîngerarea tumorilor maligne ale esofagului este atît de frecventă în tabloul clinic, încît a fost descrisă chiar o formă hemoragică a acestei localizări a neoplasmului. Ea se manifestă prin hematemeză sau melenă sau prin pierderi de sînge reduse cantitativ, dar durabile, care se decelează cu ocazia vărsăturilor (care apar cu striuri de sînge), la examenul sucului gastric extras prin tubaj sau la examenul scaunului.

Sîngerarea poate surveni ca primă manifestare a bolii sau ea apare la bolnavii cu antecedente dispeptice sau disfagice.

Forma hemoragică a neoplasmului esofagian (ca și a celor esocardio-tuberozitare, dealtfel) creează serioase dificultăți în stabilirea diagnosticului în timp util, datorită nevizualizării radiologice a leziunii. Astfel, în unele cazuri, după o hematemeză în cursul căreia examenul radiologic nu a decelat tumoarea, există posibilitatea ameliorării clinice înșelătoare, manifestată cu oarecare cîștig ponderal, cu dispariția temporară a durerilor — fapt care concură la întîrzierea stabilirii diagnosticului.

Sînt cazuri în care sîngerarea nu este evidentă, astfel încît bolnavul nu o sesizează, dar prin constanța ei și prelungirea în timp conduce la anemie de tip hipocrom, care atrage atenția sub raport clinic (paloare cutaneo-mucoasă, amețeli, cefalee, astenie, tahicardie) și hematologic (scăderea hemoglobinei, a hematocritului, a valorii globulare, a numărului de hematii și prin modificări morfologice eritrocitare).

În interpretarea corectă a cauzei unei hemoragii digestive superioare de origine probabil esofagiană trebuie avut în vedere faptul că neoplasmul esofagian se întîlnește de două ori mai frecvent la bărbați decît la femei, că vîrsta medie a bolnavilor este între 60 și 65 de ani și că

Scanned with OKEN Scanner

achalazia, hernia hiatală, sindromul Plummer-Vinson şi consumul excesiv de alcool constituie factori de risc pentru localizarea esofagiană a neoplasmului.

Problema principală care rămîne deschisă pentru practica medicală este decelarea procesului neoplazic în stadiul util pentru intervenţie chirurgicală. Durerile şi disfagia constituie simptome care trebuie să atragă atenţia asupra eventualei localizări a sîngerării la nivel esofagian ; examenul radiologic de ansamblu şi în serie pentru esofag (sau mai corect pentru regiunea esofago-cardio-tuberozitară) este de mare utilitate, deoarece poate contribui la depistarea tumorii în stadii operabile. Examenul endoscopic esofagogastric nu se poate efectua în toate cazurile, în unele fiind chiar contraindicat din cauza riscului perforaţiei.

Esofagitele

Hemoragia digestivă nu face parte din tabloul clinic al esofagitelor, însă cercetarea sistematică a hemoragiilor oculte în scaun pune în evidenţă prezenţa constantă a acestora, în aproape jumătate din cazuri.

Ele se întîlnesc atît în procesele inflamatorii esofagiene induse de factori infecţioşi, toxici (substanţe corosive, acide sau alcaline), peptici (refluarea conţinutului gastric în esofag) cît şi medicamentos (acid acetilsalicilic, cafeina, fenazona, tetraciclinele, clorura de potasiu).

Sîngerarea se produce la nivelul ulceraţiilor şi exulceraţiilor care se întîlnesc atît în formele superficiale cît şi în cele profunde ale mucoasei esofagiene.

În esofagitele corosive, ţesutul de granulaţie care se formează în zonele cu ulceraţii sîngerează mult timp, însă sub formă ocultă.

Varicele esofagiene

Varicele esofagiene produc hemoragie digestivă (hematemeză şi/sau melenă) numai atunci cînd se rup. Ele pot evolua timp îndelungat fără să sîngereze.

Atît din punct de vedere anatomic, dar mai ales din necesităţi clinico-patogenice, trebuie avută în vedere întotdeauna existenţa a două tipuri de hipertensiune venoasă în teritoriul gastroesofagian : splenică şi portală propriu-zisă.

a) *Hipertensiunea splenică* se repercutează exclusiv asupra sectorului venei splenice, restul sistemului portal funcţionînd în regim tensional normal.

Vena splenică îşi are originea în 5—7 ramuri splenice care formează un trunchi comun ; acesta, de-a lungul traiectului său primeşte aferenţe de la pancreas şi, la oarecare distanţă de splină, primeşte vena gastroepiplooică stîngă. Această particularitate anatomică — implantarea la distanţă de splină a venei gastroepiplooice stîngi în vena splenică — are importanţă în patogenia hipertensiunii splenice provocată de obstrucţii ale venei splenice.

Vena splenică drenează sîngele din splină, pancreas, epiploon, din fornixul gastric (prin intermediul celor 4—8 vene scurte ale stomacu-

Scanned with OKEN Scanner

lui), din peritoneul posterior şi din ligamentul splenodiafragmatic (prin venele perisplenice).

În cazul unui obstacol situat pe vena splenică la distanţă de splină, drenarea sîngelui se face prin vena gastroepiplooică stîngă în cea dreaptă, care este tributară venei mezenterice superioare. În situaţia în care obstrucţia are sediul în vecinătatea splinei, această cale de supleere este inutilizabilă. Cînd obstacolul împiedică drenajul venei gastroepiplocice, căile disponibile sînt constituite de venele scurte ale stomacului şi de venele perisplenice. Astfel încît, în caz de hipertensiune splenică sîngele va fi dirijat prin vasele scurte în venele fornixului şi, de aici, în vena gastrică dreaptă.

b) *Hipertensiunea portală propriu-zisă* se caracterizează prin creşterea uniformă a presiunii venoase în toate vasele care formează sistemul port.

Vena portă drenează sîngele venos din etajul subdiafragmatic al tubului digestiv (exceptînd rectul) inclusiv splina şi pancreasul, prin intermediul trunchiurilor principale : splenic, mezenteric inferior şi mezenteric superior.

Vena splenică se uneşte cu vena mezenterică inferioară care drenează sîngele din colonul stîng şi, parţial, din sigmoid. Vena mezenterică superioară colectează sîngele din intestinul subţire, din cec şi din colonul drept.

În afara celor trei trunchiuri venoase principale, vena portă colectează sîngele venos de la nivelul stomacului prin intermediul venei coronare stomahice (formată din cele două vene gastrice : stîngă şi dreaptă), precum şi din regiunea pancreatico-duodenală (prin venele pancreatico-duodenale superioară şi inferioară).

În cazurile de obstrucţie venoasă sau de hipertensiune în teritoriul portal sau splenic descărcarea sîngelui venos se va realiza prin intermediul numeroaselor ramuri prin care este conexat sistemul portal la cel al venelor cave, cu inversarea circulaţiei venoase. Aceasta se va realiza :

— prin venele gastrice scurte spre venele esofagiene inferioare şi apoi în vena cavă superioară, prin intermediul venelor azigos, tiroidiană inferioară şi intercostale superioare. Prin venele perisplenice, sîngele va fi dirijat ;

— spre vena diafragmatică inferioară şi, de aici, spre vena cavă superioară sau

— spre venele peretelui abdominal, tributare ale venei cave inferioare.

Plexul venos esofagian inferior este alcătuit din două reţele : una intrinsecă (epitelială, submucoasă şi perforînd tunica musculară) şi alta extrinsecă (periesofagiană). Reţeaua intrinsecă este prevăzută cu valvule în formă de cuib, iar cea extrinsecă este lipsită de valvule, fluxul în direcţia porto-cavă fiind împiedicat de contracţia diafragmului, care exercită compresiune omogenă asupra esofagului. Această contracţie este eficientă asupra reţelei venoase extrinseci, în hipertensiunea portală consemnîndu-se dilataţia numai a reţelei venoase submucoase, cu insuficienţa valvulelor. În concluzie, calea colaterală esofagiană este afectată numai în cazurile de insuficienţă a aparatului valvular, consecutivă unei hipertensiuni prelungite.

Scanned with OKEN Scanner

Rețeaua venoasă a esofagului fiind tributară atît sistemului port (prin venele scurte, cardiotuberozitară și coronară stomahică) cît și sistemul cav (prin vena azigos), constituie o veritabilă anastomoză între cele două sisteme, realizînd o cale de derivație.

Plexul venos submucos al esofagului se continuă cu acela al stomacului, iar cel mucos esofagian — alcătuit din vene cu calibru redus — se continuă cu plexul venos al stomacului.

În raport cu sediul leziunii, blocajul portal poate fi realizat la trei niveluri :

— prehepatic — determinat de procese care acționează asupra venei splenice (compresiuni prin tumori, ganglioni, tromboze, inflamații) sau asupra trunchiului port hepatic (stenoze, compresiuni prin tumori, adenopatii, pileflebită, peritonită plastică) ;

— intrahepatic — reprezentat în principal de cirozele hepatice precum și de tumori, chisturi ;

— posthepatic (suprahepatic) — produs prin compresiune exercitată asupra venelor suprahepatice și asupra cavei inferioare (anomalii anatomice, tumori, chisturi, inflamații), cînd realizează sindromul Budd-Chiari.

Varicele se constată în cazurile de hipertensiune portală în care factorii de blocaj împiedică intrarea în funcție a altor căi derivative, determinînd inversarea circulației venoase din sistemul port spre vena cavă superioară, prin intermediul vaselor fornixului și ale plexului venos esofagian. Astfel se explică apariția varicelor esofagiene și gastrice, mai ales la bolnavii care nu au ascită și nici circulație colaterală abdominală, precum și la bolnavii la care leziunile anatomopatologice ale cirozei hepatice sînt încă puțin marcate.

*

În afara acestor condiții patologice care, prin hipertensiunea portală pe care o determină au ca rezultat apariția varicelor, există cazuri de varice esofagiene în afara oricărei perturbări a circulației splenoportale. Este hipertensiunea portală esențială — modalitate rar întîlnită, neprecizată etiologic, în care nu se constată nici un obstacol pe sistemul port, ficatul fiind indemn. În explicarea acestei hipertensiuni au fost incriminați doi factori : aport venos crescut (boala șunturilor arteriovenoase) și rezistența crescută în teritoriul venelor interlobulare în cursul traversării hepatice. Chiar dacă aceste explicații nu sînt suficient de convingătoare, trebuie amintite unele observații făcute în cazurile de accidente hemoragice produse prin creșteri bruște tensionale în sistemul port.

Determinările manometrice au evidențiat faptul că presiunea portală este destul de instabilă, accidentele hemoragice survenind la valori tensionale care depășesc 300 mm coloană de apă. Aceste variații tensionale induse de diverși factori pot explica unele aspecte aparent paradoxale întîlnite, în practica medicală. Astfel sînt hemoragiile esofagiene care se produc în cadrul unor procese patologice situate în etajul superior abdominal (colecistită, ulcer bulbar, periviscerită) — le-

Scanned with OKEN Scanner

ziuni care constituie o spină iritativă capabilă să determine perturbări în circulaţia sistemului portal prin deschiderea şunturilor arterio-venoase. În consecinţă, se va realiza aflux mare de sînge în sistemul port, cu hipertensiune portală care, la un moment dat, poate determina efracţia venoasă. Este mecanismul denumit de Th. Firică hipertensiune portală liberă.

Exprimarea pe plan clinic a ruperii varicelor esofagiene sau gastrice o constituie hematemeza şi melena, care determină anemie acută posthemoragică. Hemoragia poate surveni în cursul unui efort de vomă, în timpul deglutiţiei sau chiar fără o cauză aparentă.

Examenul obiectiv furnizează informaţii variate ca importanţă ; uneori, investigaţia clinică este destul de săracă, diagnosticul bazîndu-se pe datele explorărilor paraclinice, cum este cazul hepatopatiilor cronice incipiente. În schimb, în crizele avansate, modificările obiective sînt edificatoare : ficatul este mărit de volum sau din contră, mic, se constată splenomegalie, circulaţie venoasă colaterală abdominală, matitate abdominală deplasabilă cu poziţia, deplisarea cicatricei ombilicale.

Examenul radiologic esofagogastric are valoare deosebită pentru diagnosticul pozitiv şi diferenţial. Astfel, varicele esofagiene apar ca imagini lacunare rotunde sau ovalare, bine delimitate, dispuse etajat, în şirag în lungul pliurilor. Imaginile lacunare dispuse marginal conferă aspect neregulat, zdrenţuit al contururilor esofagului („lemn mîncat de carii"). Hipotonia esofagiană asociată constituie un criteriu valoros pentru diferenţierea de neoplasmul esofagian. Varicele gastrice apar ca lacună rotundă, bine determinată, proiectată la nivelul fornixului, lacună polilobată, imprecis delimitată, proiectată juxta- sau subcardial, cu extindere spre mica curbură, lacune neregulate sau rotunde cu aspect de ciorchine, ocupînd o mare parte din fornix sau ca aspectul serpiginos al mucoasei fornixului datorită pliurilor şi şanţurilor mult îngroşate.

În cazul hemoragiilor digestive superioare, ruperea varicelor esofagiene reprezintă un sfert pînă la jumătate din numărul de cazuri ; celelalte condiţii patologice fiind constituite dn suferinţe esofagiene (esofagite, sindrom Mallory-Weiss) sau gastroduodenale (ulcer gastroduodenal, gastrita hemoragică sau erozivă, polipoza gastrică, neoplasmul gastric etc.).

În interpretarea corectă a cauzei sîngerării, endoscopia esofagogastroduodenală se impune ca metoda cea mai valoroasă, investigaţie care se efectuează în plină sîngerare. Pentru creşterea valorii sale diagnostice se practică proba cu fluoresceină : în timpul explorării endoscopice se administrează fluoresceină, după care se aplică lumină ultravioletă ; în acest fel, fiabilitatea testului creşte la 95%.

Fiind grevată de mortalitate mare, care poate ajunge pînă la 2/3 din cazuri, hemoragia produsă prin ruperea varicelor esofagiene constituie una dintre marile urgenţe medicale. Aceasta cu atît mai mult cu cît efracţiei vasculare — factorul local — i se asociază şi factori generali : perturbări hemodinamice generale şi renale, modificări hidroelectrolitice şi acidobazice, deficit al factorilor de coagulare (trombocitopenie, coagulopatie de consum), alterări imunologice, dificultăţi sau imposibilitatea decelării sursei sîngerării etc.

Scanned with OKEN Scanner

Hernia hiatală

Hemoragiile digestive determinate de herniile hiatale sînt, de obicei, mici, oculte, intermitente sau continue şi numai rareori răspunzătoare de hematemeze sau melene masive. Dealtfel, forma anemică a herniei hiatale a fost descrisă de mult şi a dat naştere la numeroase discuţii privind patogenia sa. Această afecţiune constituie una dintre cauzele importante ale anemiei hipocrome la adult.

În mecanismul de producere a sîngerării din cursul herniilor hiatale a fost incriminată existenţa unor complicaţii ale herniei, pe de o parte şi a unor afecţiuni coexistente, pe de alta.

Din prima categorie fac parte :

— gastrita hemoragică a mucoasei din punga herniară ;

— strangularea sacului herniar, indusă de stricturile esofagiene consecutive esofagitei şi care determină încărcarea supradiafragmatică a stomacului ;

— prezenţa unui ulcer penetrant în punga herniară sau la distanţă de ea, cu atît mai mult cu cît aciditatea gastrică în aceste cazuri este, deseori, crescută. Se estimează că ulcerul esofagian are frecvenţa de 2% din cazuri, iar ulceraţiile superficiale asociate esofagitei care pot sîngera uşor se întîlnesc la aproximativ jumătate dintre purtătorii de hernie hiatală ;

— esofagita peptică de reflux, asociată sau nu cu ulcerul peptic esofagian.

Dintre bolile care evoluează concomitent cu hernia hiatală şi care pot determina hemoragii (de obicei masive) sînt neoplasmul esofagian şi cel gastric.

În patologia gastroduodenală

Ulcerul gastroduodenal

În evoluţia ulcerului gastroduodenal, sîngerarea este fie sub forma unei hemoragii masive, brutale, cu tulburări consecutive hemodinamice (hipovolemie, tendinţa la colaps) şi anemie acută, fie, mai ales, ca hemoragii mici şi repetate, oculte.

Forma de manifestare a sîngerării şi gravitatea ei sînt în legătură cu : cantitatea de sînge pierdută, viteza şi ritmul în care se produce sîngerarea, durata şi repetarea hemoragiei, eficienţa reacţiilor compensatorii ale organismului, fondul biopatologic pe care a apărut hemoragia.

Modalităţile de debut ale hemoragiei digestive în ulcerul gastroduodenal sînt variate :

— ca primă manifestare clinică a bolii care, pînă atunci a evoluat asimptomatic — eventualitate rar întîlnită în practică ;

— în cursul perioadei de activitate clinică şi/sau radiologică a ulcerului — modalitatea cea mai frecventă ;

— în afara perioadei dureroase, la un vechi ulceros.

Indiferent de forma de manifestare, hemoragia digestivă este precedată adesea de perioade de oboseală accentuată, de suprasolicitări

Scanned with OKEN Scanner

psihoemoţionale, exces de fumat, de ingestie de alcool, de utilizare de substanţe medicamentoase excitante ale secreţiei gastrice (analgetice-antipiretice, glucocorticoizi, rezerpină), de exces alimentar sau de un examen radiologic gastrointestinal cu compresie accentuată.

Anamnestic la aceşti bolnavi se constată : antecedente ulceroase în familie, manifestări clinice ulceroase care au fost ignorate — retrospectiv bolnavul putînd fi etichetat ca vechi ulceros, dar nerecunoscut ca atare — sau existenţa unor factori favorizanţi ai hemoragiei la ulceroşi cunoscuţi.

Forma sub care se exteriorizează sîngerarea — hematemeză sau melenă — este diferită, în raport cu sediul leziunii care a produs sîngerare.

Hematemeza se produce în marea majoritate a cazurilor în localizările supraampulare ale ulcerului : mica şi marea curbură gastrică, feţele stomacului, fornixului şi joncţiunea eso-cardio-tuberozitară, antrul, pilorul, bulbul duodenal şi primele două porţiuni ale duodenului.

Aceasta deoarece existenţa sîngelui în segmentul digestiv supraampular determină o puternică activitate antiperistaltică ce conduce la refluarea conţinutului duodenal în stomac. Distensia stomacului sau vărsătura din cadrul bolii ulceroase constituie factorii care exteriorizează hematemeza.

Dar, oricît de mult s-ar elimina sîngele pe cale orală, tot mai rămîne o cantitate suficientă care este evacuată în duoden şi mai departe, astfel încît să determine şi melena. Sînt excepţionale cazurile de hematemeză fără melenă.

Melena este întîlnită ca manifestare solitară a hemoragiei digestive superioare în ulcerul situat sub ampula Vater — pe porţiunile a treia şi a patra a duodenului — şi chiar în diverticulii duodenali situaţi în această zonă. Sîngele exercită asupra mucoasei duodenale distale acţiune iritantă, care declanşează mişcări peristaltice puternice, cu trecerea conţinutului în jejun.

Manifestările prodromale ale sîngerării digestive în ulcerul gastroduodenal sînt :

— stare de oboseală nejustificată, ameţeală, palpitaţii, transpiraţii reci, care apar în cursul perioadei dureroase ulceroase ;

— senzaţia imperioasă de defecaţie, care se repetă de cîteva ori pe zi — urmată de apariţia de scaune negre, moi, lucioase, — la un ulceros cunoscut, în cursul sau în afara peroadei de activitate a ulcerului ;

— greaţa, senzaţia de greutate epigastrică, balonarea abdominală preced deseori hematemeza ;

— sincopa sau lipotimia pot constitui uneori manifestarea clinică ce precede hematemeza sau melena în cursul unei sîngerări masive ;

— schimbarea culorii scaunului poate fi singura manifestare care atrage atenţia asupra hemoragiei digestive, suferinţa de bază rămînînd asimptomatică.

Evoluţia sîngerării este foarte diferită, deseori imprevizibilă :

— oprirea rapidă ; scaunele negre persistă cîteva zile încă, după încetarea hemoragiei ;

Scanned with OKEN Scanner

— continuarea timp de mai multe zile, însă în cantităţi reduse ;
— evoluţie în trei timpi : sîngerare — oprire — sîngerare, modalitate clinică întîlnită la aproape un sfert dintre bolnavii ulceroşi care sîngerează. Aceasta se datoreşte astupării orificiilor arteriale prin cheaguri care, ulterior, se pot digera sau disloca, cu tot tratamentul medicamentos administrat ;
— agravarea, ca urmare a apariţiei complicaţiilor ;
— continuarea, bolnavul putînd pierde cantităţi mari de sînge şi, datorită insuficienţei măsurilor terapeutice, poate conduce la exitus.

Dintre *condiţiile de apariţie a sîngerării* la ulceroşi trebuie reţinute următoarele : frecvenţa mai mare la bărbaţi, vîrsta cea mai afectată este între 20 şi 40 de ani, iar incidenţa cea mai mare se constată în perioadele de activitate a ulcerului. Se estimează că un sfert pînă la o treime din totalitatea ulcerelor gastroduodenale sîngerează şi că 5% dintre acestea (un caz din 20) sînt hemoragii masive.

Substratul histopatologic al hemoragiilor ulceroase îl constituie ruperea capilarelor mucoasei gastroduodenale sau erodarea unui vas mare.

a) *Hemoragiile mucoase* se produc fie prin ruperea capilarelor dilatate, fie prin extravazarea sanguină din ţesutul de granulaţie care se dezvoltă periulceros, — zonă bogat vascularizată ; mucoasa aflată în vecinătatea ulcerului poate sîngera în suprafaţă. În stenoza pilorică se poate realiza gastrita de stază proximal de stenoză, caracterizată prin tumefierea mucoasei, friabilitate crescută, ulceraţii superficiale şi hemoragie mucoasă.

Hemoragii mucoase pot produce şi unele medicamente cu potenţial iritativ al mucoasei gastroduodenale care se administrează la ulceroşi în scop antiinflamator-antireumatic (fenilbutazona, acidul acetilsalicilic, indometacina, ACTH, derivaţii glucocorticoizi), antihipertensiv (rezerpina) antimicrobian (teraciclinele).

b) *Hemoragiile produse prin corodarea unui vas mare* sînt responsabile, în general, de hemoragiile medii şi grave. Ele se produc la vechii ulceroşi, la care ulcerul este înconjurat de o zonă indurată şi la care evoluţia este spre penetraţie (pancreatică, hepatică, în micul epiploon). Ulcerele recente ajung numai rareori să erodeze un vas de calibru mai mare sau o arteriolă submucoasă şi să dea o hemoragie importantă.

Localizarea ulcerului este determinantă pentru aprecierea evoluţiei sîngerării şi a vasului afectat. Astfel : ulcerele micii curburi a stomacului pot eroda artera gastrică stîngă sau ramuri ale sale, cele postbulbare şi ale feţei posterioare ale bulbului duodenal pot interesa în masa de scleroză artera gastroduodenală, iar cele situate pe faţa posterioară a stomacului — artera splenică.

Erodarea vasului se poate face tangenţial sau pe întreaga circumferinţă.

În interpretarea corectă a sîngerării ulceroase trebuie să se ţină seama de constatările intraoperatorii şi anatomopatologice că nu există o corelaţie directă între calibrul vasului erodat şi gravitatea hemoragiei. Într-adevăr, nu sînt rare cazurile în care hemoragii mortale au fost provocate de orificii vasculare mici.

Scanned with OKEN Scanner

În ultimul timp se acordă importanță tot mai mare proceselor infecțioase în explicarea erodării arteriale, considerîndu-se că avem de-a face cu adevărate arterite infecțioase, în special streptococice.

În ulcerul din cadrul sindromului Zollinger-Ellison sîngerarea se produce atît prin ulcer cît și prin gastrita erozivă difuză.

Raportul dintre sîngerare și celelalte simptome ulceroase este de mare utilitate diagnostică. Astfel :

— durerile din cursul perioadei de activitate a ulcerului scad în intensitate sau chiar dispar, datorită faptului că obstruarea de către cheagul de sînge a craterului ulceros exercită acțiune protectoare asupra terminațiilor sensitive față de acțiunea iritantă a acidului clorhidric. În plus, intervine și acțiunea antiacidă a sîngelui și reducerea procesului inflamator periulceros. Persistența sau recrudescența durerii sugerează penetrarea ulcerului sau existența unui ulcer calos ;

— manifestările dispeptice se accentuează, consecință a iritației pe care o exercită asupra mucoasei gastrice sîngele, care stagnează în stomac ;

— tranzitul intestinal se accelerează, bolnavul avînd mai multe scaune negre, moi, în cursul hemoragiilor abundente ;

— temperatura organismului crește cu 0,3—0,6° în primele 4—7 zile care urmează sîngerării ; mecanismul de producere a ascensiunii termice nu este elucidat.

În cazurile în care pierderile de sînge sînt mari, apar manifestări ale șocului hemoragic : agitație psihomotorie, anxietate, polipnee, tahicardie, tulburări de vedere (datorită hipoxiei), tegumentele reci, palide-cianotice, acoperite de transpirație, sufluri sistolice funcționale (expresie a anemiei), oligoanurie (datorită scăderii tensionale sub presiunea de filtrare).

Pentru evaluarea hemoragiei și a consecințelor asupra economiei generale a organismului sînt utile unele determinări bioumorale, dintre care :

— hematocritul — care, atunci cînd scade sub 35, atestă existența unei hemoragii ușoare, între 35 și 25 hemoragie medie, iar sub 25 hemoragie gravă ;

— hemoglobina și numărul de hematii (ca și hematocritul) evoluează bifazie — creștere și, ulterior, scădere — în raport cu intrarea în acțiune a mecanismelor compensatorii ale hipovolemiei și anemiei. Numărul de trombocite crește tranzitor și se produce o reacție polimorfonucleară ; reticulocitele încep să crească după 24 de ore, atingînd valorile maxime după 5—7 zile ;

— azotemia constituie cea mai importantă modificare bioumorală, datorită constanței și evoluției paralele cu intensitatea hemoragiei. Această retenție azotată de origine extrarenală este determinată de digestia intestinală a proteinelor sanguine care eliberează cantități mari de produși azotați ce se absorb și trec în sînge. Șocul hemoragic (prin scăderea presiunii de filtrare glomerulară) și afecțiunile renale preexistente accentuează retenția azotată ;

— amoniemia crește, ca urmare a acțiunii florei microbiene de putrefacție asupra proteinelor sanguine, cu eliberare consecutivă de

Scanned with OKEN Scanner

amoniac. Coexistența ulcerului gastroduodenal cu ciroza hepatică cu hipertensiune portală augmentează și mai mult amoniemia datorită imposibilității introducerii amoniacului în ciclul ureogenetic din cauza insuficienței celulare hepatice.

Luînd ca elemente de referință valorile azotemiei și amoniemiei se constată că în hemoragia digestivă la ulceroșii cu ficat normal retenția azotată este mai marcată decît cea de amoniac, în timp ce la ulceroșii cu ciroză hepatică hiperamoniemia este mai importantă decît hiperazotemia :

— glicemia crește tranzitor, ca expresie bioumorală a glicolizei crescute, indusă de hiperadrenalinemia de stres.

Ulcerul peptic

Ulcerul care apare la bolnavii cu rezecție gastrică pentru ulcer gastroduodenal evoluează cu hemoragie digestivă superioară la circa o treime dintre ei, manifestată pe plan clinic prin melenă (hematemeza este foarte rară în aceste cazuri). De cele mai multe ori este de mică importanță, uneori însă pierderea de sînge poate fi așa de mare încît pune în pericol viața bolnavului.

Mecanismul prin care se produce hemoragia în ulcerul peptic postoperator este complex : erodarea vasculară, țesutul de granulație, gastrita sau jejunita hemoragică și, mai rar, fistula vasculară.

Gastrita hemoragică

Participînd cu un important procent la producerea hemoragiilor digestive superioare — circa 10—15% din tabloul hematemezelor — gastrita hemoragică a intrat în actualitate odată cu îmbogățirea arsenalului terapeutic modern și cu explorarea endoscopică.

Manifestată în principal prin hematemeză, uneori avînd și corespondent melenic, gastrita hemoragică recunoaște în producerea sa : medicația iritantă digestivă (denumită, din acest motiv și ulcerigenă), stresurile psihoemoționale, dereglări endocrine ca și unele afecțiuni organice grave. În prezent, cea mai mare pondere în producerea gastritei erozive hemoragice o are medicația iritantă gastrică, destul de bogat reprezentată : acidul acetilsalicilic, indometacina, fenilbutazona, salicilatul de sodiu, derivații glucocorticoizi, rezerpina etc.

Dat fiind larga utilizare și potențialul hemoragipar crescut, acidul acetilsalicilic a fost luat ca prototip al gastritei hemoragice medicamentoase.

Inițial, s-a considerat că acidul acetilsalicilic este capabil să producă numai hemoragie digestivă manifestă, evidențiabilă clinic — hematemeză și melenă ; astăzi, este îndeobște cunoscut că hemoragiile oculte sînt cel puțin la fel de frecvente ca și cele evidente clinic.

Studii statistice efectuate pe număr mare de cazuri, ale căror rezultate au valoare de generalizare, estimează că accidentele hemoragice digestive din cursul terapiei cu acid acetilsalicilic se produc la trei sferturi dintre bolnavi. Din aceste date apare semnificativ faptul că

Scanned with OKEN Scanner

circa 85% sînt sub formă ocultă şi numai 15—20% sînt hemoragii manifeste.

Determinările biochimice (reacţiile Adler, Gregersen) evidenţiază prezenţa sîngelui în scaun la 60% dintre bolnavi în condiţiile respectării cerinţelor tehnice (regim alb, suprimarea oricărei medicaţii care ar putea interfera cu reacţiile chimice respective, absenţa altor hemoragii ale aparatului digestiv), iar cercetările radioizotopice relevă existenţa sîngelui în scaun în procent de peste 85. Marcarea hematiilor cu crom radioactiv a evidenţiat creşterea radioactivităţii materiilor fecale din a treia zi de tratament cu acid acetilsalicilic la dozele zilnice de 3—4 g, procentul radioactivităţii crescînd paralel cu doza şi durata tratamentului.

În interpretarea corectă a mecanismului de producere a hemoragiei digestive consecutivă administrării de acid acetilsalicilic trebuie luate în consideraţie unele fapte de observaţie, ca de exemplu :

— frecvenţa mult mai mare a sîngerării digestive la bolnavii cu diferite afecţiuni care favorizează sau care au în tabloul lor clinic şi tulburări hemoragice (epistaxis, purpură etc.) ;

— frecvenţa mare a accidentelor hemoragice (epistaxis, hematemeză, melenă) în cursul epidemiilor gripale, la persoane cu suferinţe gastroduodenale (indiferent dacă leziunea era activă sau cicatrizată cînd s-a folosit acid acetilsalicilic, în comparaţie cu epidemiile în care nu s-a utilizat această substanţă) ;

— creşterea incidenţei hemoragiei digestive la bolnavii care, concomitent cu medicaţia acetilsalicilică, primesc şi anticoagulante (asociere care constituie, de altfel, contraindicaţie formală).

Aceste fapte de observaţie conduc la ideea că existenţa unor afecţiuni cu potenţial hemoragic creşte foarte mult incidenţa accidentelor hemoragice digestive ale acidului acetilsalicilic.

Mecanismul de producere a hemoragiei digestive este complex, la el participînd atît factori locali cît şi generali : reactivitatea individuală, perturbări ale procesului de coagulare, modificările vasculare ale bolii pentru care s-a instituit terapia cu acid acetilsalicilic.

a. În numeroase cazuri în care hemoragia digestivă a impus necesitatea intervenţiei chirurgicale s-au constatat ulceraţii lineare cu secţionări vasculare, ulceraţii recente cu interesarea unui vas mare, hemoragii difuze în masă, a întregii mucoase gastrice (şi o parte din cea intestinală) ; s-au constatat, de asemenea, impregnări ale mucoasei gastrice cu fragmente de acid acetilsalicilic.

b. Terenul şi reactivitatea individuală pot contribui la creşterea semnificativă a frecvenţei manifestărilor hemoragice prin precipitarea lor şi prin adăugarea unor alţi factori cu potenţial hemoragic. Astfel, meiopragia vasculară existentă în boala reumatismală, în insuficienţa hepatică sau în sindromul de hipersplenism — constituie condiţii patologice care favorizează apariţia hemoragiei digestive postacetilsalicilice.

c. Factorii procesului de coagulare afectaţi de terapia acetilsalicilică sînt protrombina şi vitamina K, al căror rol în producerea accidentelor hemoragice este de importanţă deosebită. Astfel, sub influenţa tratamentului, sinteza hepatică de protrombină este mult scăzută, ceea ce are ca urmare afectarea celui de al doilea timp al procesului de coa-

Scanned with OKEN Scanner

gulare — formarea trombinei. Ca urmare, cresc timpii de coagulare şi de protrombină şi, în foarte mică măsură, timpul de consumpţie a protrombinei (această ultimă constatare a făcut ca unii autori să considere că este vorba şi de o acţiune antitromboplastinică a acidului acetilsalicilic).

Scăderea concentraţiilor de vitamina K are ca urmare scăderea sintezei de protrombină (unde are rol de coenzimă) şi a sistemului proconvertină-convertină (factorul VII), globuline care participă în cel de al doilea timp al coagulării.

d. Participarea factorului trombocitar în producerea sîngerării digestive este evidenţiată prin scăderea numărului de trombocite din sîngele periferic şi a factorului 3 trombocitar care participă în mod nemijlocit la procesul de coagulare.

În ultimii ani a fost posibilă scăderea semnificativă a incidenţei sîngerării digestive — respectiv a gastritei hemoragice — indusă de acidul acetilsalicilic, prin realizarea formei tamponate de substanţă şi a comprimatelor efervescente.

Gastrita cronică

Sîngerarea nu face parte din tabloul clinic obişnuit al gastritei cronice. Uneori, însă, pot apărarea hemoragii oculte decelabile la examenul clinic al scaunului sau chiar hemoragie manifestă clinic (hematemeză, melenă). Dar acestea sînt puţin importante, nu pun în pericol viaţa bolnavului şi se rezolvă uşor.

La producerea acestor sîngerări participă eroziunile, exulceraţiile (*ulceratio simplex* descrisă de Dieulafoy) şi purpura şi echimozele mucoasei bontului gastric şi a celei jejunale, care pot produce hemoragie localizată sau, din contră, interesînd o mare suprafaţă mucoasă („hemoragia în pînză").

Diverticulii gastrici

Hemoragia digestivă produsă de diverticulii gastrici este rară, dat fiind faptul că diverticulii necomplicaţi nu sîngerează ; în cazul diverticulitei — datorită stazei alimentare în punga diverticulară — poate apărea hemoragie digestivă. Aceasta se poate manifesta prin hematemeză sau/şi melenă sau este ocultă, decelîndu-se numai prin examenul chimic al materiilor fecale. În multe cazuri hemoragia constituie primul simptom al suferinţei ; disfagia joasă, durerea epigastrică înaltă, greţurile şi vărsăturile — care se asociază deseori — pot orienta explorările endoscopice şi radiologice spre o afecţiune gastrică.

Neoplasmul gastric

Hemoragiile în cursul evoluţiei neoplasmului gastric sînt fie oculte, fie manifeste (hematemeză sau melenă).

Hemoragiile oculte persistente, la persoane trecute de 50 de ani, ca şi lipsa durerii sugerează posibilitatea etiologiei maligne.

Scanned with OKEN Scanner

Hemoragia digestivă superioară poate reprezenta manifestare de debut al bolii, dar de cele mai multe ori apare în decursul evoluției afecțiunii.

Hematemezele mici și repetate se exteriorizează prin sînge digerat, cu aspect de zaț de cafea. Melena și hematemezele mari apar rar, ca urmare a erodării unui vas important.

La examenul obiectiv al bolnavului se constată paloare cutaneo-mucoasă, expresie a anemiei de tip hipocrom (datorită pierderilor mici de sînge) sau de tip hipercrom-macrocitar, mai ales la bolnavii cu atrofie gastrică degenerată malign.

În raport cu forma anatomopatologică a neoplasmului gastric, hemoragiile digestive se produc în special în forma polipoidă, în care tumoarea vegetativă proliferativă sîngerîndă uneori este ulcerată și în forma ulcerativă, în care fundul anfractuos al nișei maligne este acoperit cu secreție mucosanguinolentă.

Corelarea hemoragiei digestive, oricît de neînsemnată și necaracteristică ar fi ea, cu vîrsta de peste 50 de ani, cu sexul masculin, cu antecedentele familiale (un neoplasm gastric în familie sau două cazuri indiferent de localizare) și cu existența unei stări precanceroase (anemie Biermer, gastrita atrofică, polipoza gastrică) permite, dacă nu stabilirea diagnosticului, cel puțin, suspicionarea neoplasmului și îndreaptă explorările spre confirmarea sau infirmarea acestuia.

Tumorile benigne gastrice

Hemoragia digestivă în evoluția tumorilor benigne ale stomacului este considerată drept complicație (alături de stenoza pilorică și perforația gastrică). Ea este de intensitate variabilă, fapt care explică polimorfismul manifestărilor sale :

— simptome generale ale unei anemii : astenie, fatigabilitate, ameţeli, palpitaţii, paloare cutaneo-mucoasă datorită pierderilor mici și repetate de sînge, nesesizate de bolnav ;

— hemoragie ocultă, decelată la examenul chimic al materiilor fecale ;

— melenă ;

— hematemeză.

Cu toate că uneori sîngerarea poate fi importantă, determinînd șoc hipovolemic, ea este numai în mod excepţional fatală.

Valoarea diagnostică clinică a hemoragiei digestive în tumorile benigne ale stomacului crește dacă este interpretată în contextul semiologic : dureri epigastrice (nesistematizate, de intensitate mică), tulburări dispeptice (scăderea apetitului, greață, eructații, regurgitații, balonare postprandială, flatulență). Asocierile patologice — gastrita cronică, ulcerul gastric și neoplasmul gastric — cresc incidența hemoragiei digestive.

Examenele endoscopice și radiologice gastrice sînt cele care tranșează diagnosticul, gastrofibroscopia avînd avantajul că se efectuează și intrahemoragic, contribuind la stabilirea precoce a diagnosticului, în raport cu producerea sîngerării.

Scanned with OKEN Scanner

Corpii străini intragastrici

Ca atare sau înglobați în alimente și mucus — această ultimă modalitate evolutivă fiind denumită cu termenul generic de bezoari — corpii străini intragastrici pot să determine hemoragii digestive dificil de interpretat. Este vorba de medicamente, fibre vegetale, minerale, păr, colonii de ciuperci care, înglobate în mucus și alimente, formează pseudotumori gastrice ce determină manifestări clinice care simulează gastrita, ulcerul gastroduodenal, neoplasmul gastric. Dacă în cazul bezoarilor sîngerarea digestivă se produce numai rareori (sub formă de hematemeză, melenă sau hemoragie ocultă), în schimb, în cazul corpilor străini metalici (agrafe, ace, pioneze etc.), aceasta este întîlnită mult mai frecvent.

Examenul radiologic stabilește diagnosticul în circa trei sferturi din cazuri, iar cel endoscopic crește pînă la aproape 100% fiabilitatea diagnostică a explorării.

Granulomul eozinofil al stomacului

Considerat ca reacție la un corp străin sau ca un proces patologic situat la limita dintre bolile inflamatorii hipertrofice și cele neoplazice, granulomul eozinofil al stomacului se manifestă clinic prin tablou ulceros, neoplazic sau prin intoleranță alimentară. În toate aceste forme clinice poate fi prezentă hemoragia digestivă, de cele mai multe ori ocultă și, rareori, exprimată prin hematemeză.

Eozinofilia în jur de 50% și examenul radiologic gastric care evidențiază nișa, stenoza sau lacuna — constituie singurele modificări patologice paraclinice care însă, nu pot conferi certitudine diagnosticului. Examenul histopatologic al tumorii extirpate atestă existența granulomului eozinofil.

Luesul gastric

Afecțiune foarte rară, dar care poate crea dificultăți de interpretare a originii unei hemoragii digestive, luesul gastric determină hemoragie ocultă constatată la examene repetate ; sîngerarea provine din leziunile ulceroase, polipoase sau vegetante gastrice, al căror substrat microscopic îl reprezintă goma sifilitică. Aceasta are trei zone : una de necroză centrală, care conține cazeum, zona intermediară fibroasă și cea periferică, de țesut de granulație.

Diagnosticul se pune numai pe baza examenului histopatologic.

În tabloul clinic, pe lîngă hemoragia ocultă persistentă se constată durere epigastrică de tip ulceros (în forma ulcerativă), tulburări dispeptice (greață, balonare abdominală), slăbire progresivă pînă la emaciere, sindrom de stenoză pilorică (vărsături cu alimente ingerate în urmă cu mai mult de 24 de ore, clapotaj gastric). Dintre examenele complementare care pot contribui la elucidarea diagnosticului cele mai importante sînt : gastroscopia (evidențiază marginile brun-violacee ale ulcerului), explorarea capacității secretorii gastrice (atestă existența aclorhidriei

Scanned with OKEN Scanner

histaminorefractare) şi examenul radiologic gastric, care pune în evidenţă nişa (în forma ulceroasă), lacuna (în forma polipoidă) sau stenoza mediogastrică (în forma infiltrativă).

Tuberculoza stomacului

Afecţiune foarte rară — datorită raritătii localizării foliculilor limfatici în peretele gastric —, tuberculoza stomacului poate evolua cu hemoragie ocultă persistentă în scaun, datorită pierderii de sînge prin leziunile ulceroase sau ale tuberculilor (solitari sau multipli — miliara stomacului).

Tabloul clinic al bolii : durere epigastrică (de tip ulceros sau nesistematizată), tulburări dispeptice, pierdere ponderală marcată, semnele impregnării bacilare (inapetenţă, transpiraţie abundentă, astenie, subfebrilitate) pretează la confuzii diagnostice cu neoplasmul gastric. Examenul histopatologic al mucoasei gastrice (biopsie în cursul endoscopiei sau prelevare intraoperatorie) este cel care tranşează diagnosticul.

Prolapsul mucoasei gastrice în duoden

Sîngerarea este considerată cel de al doilea simptom al prolapsului mucoasei antrale în bulbul duodenal, după durere, cu toate că sînt unii autori care o consideră complicaţie a prolapsului. Se estimează că hemoragia se întîlneşte la aproximativ jumătate dintre cazurile chirurgicale ale suferinţei şi la 10% dintre cele medicale.

Manifestată prin melenă şi, mai rar, prin hematemeză, hemoragia digestivă superioară din prolapsul mucoasei gastrice în duoden este, în general, discretă.

Ea poate fi decelată numai la examenul chimic al scaunului — hemoragie ocultă — sau se poate exterioriza prin hemoragie masivă ; această ultimă eventualitate se întîlneşte în 20% din cazurile chirurgicale şi în 10% din cele medicale. Uneori, însă, sîngerarea poate trece neobservată şi să determine anemie prin spoliere sanguină cronică, caz în care fatigabilitatea, paloarea cutaneo-mucoasă, pierderea ponderală pot fi interpretate eronat, raţionamentul diagnostic îndepărtîndu-se de suferinţa mucoasei antrale.

Această eventualitate obligă la luarea în discuţie diagnostică a prolapsului mucoasei antrale în bulbul duodenal în faţa unei hemoragii digestive superioare şi a unei anemii hipocrome feriprive.

Trebuie avută în vedere însă şi posibilitatea ca sîngerarea să fie determinată de suferinţa digestivă asociată prolapsului : hernia hiatală, ulcerul gastroduodenal, diverticuli esofagogastrici sau duodenali etc.

Tumorile duodenale

Cu toată raritatea lor, tumorile duodenale pot constitui punctul de plecare al unei hemoragii digestive superioare, constatate la circa jumătate dintre bolnavi. Este vorba de sîngerări mici, rareori moderate, dar repetate, conducînd la apariţia manifestărilor generale de anemie (ameţeli, astenie, palpitaţii, cefalee, paloare cutaneo-mucoasă) şi la

Scanned with OKEN Scanner

modificări hematologice (scăderea hemoglobinei, a hematocritului, a numărului de hematii şi la creşterea reticulocitelor). Examenul clinic al scaunului pentru hemoragii oculte este pozitiv în aceste cazuri. Sînt rare situaţiile în care hemoragia este importantă, exteriorizată prin hematemeză sau melenă.

Sîngerarea se datoreşte eroziunii vasului.

Localizarea pe porţiunea a doua a duodenului este de patru ori mai frecventă pentru tumorile benigne, în timp ce porţiunile a treia şi a patra sînt sediul de predilecţie al tumorilor maligne.

Datele din literatură subliniază faptul că în cvasitotalitatea cazurilor, diagnosticul a fost stabilit pe baza examenului radiologic şi endoscopic. De altfel, explorarea endoscopică duodenală a permis formularea unor opinii contrare celor clasice privitoare la frecvenţa tumorilor duodenale. Sînt autori care găsesc incidenţa acestora la 0,2 pînă la 0,5% din totalul necropsiilor (diferenţa rezidă în profilul medical general sau digestiv al suferinţelor care au dus la deces).

Totuşi, analiza atentă a manifestărilor clinice ale acestor bolnavi scoate în evidenţă faptul că, pe lîngă sîngerare, tabloul clinic mai cuprinde :

— durere, localizată în epigastru sau periombilical, de intensitate diferită, nesistematizată ;

— tulburări dispeptice : greţuri, balonări postprandiale, reducerea apetitului, vărsături ;

— sindrom de obstrucţie, care se instalează după un timp de la apariţia celorlalte simptome. Localizarea supravateriană determină tablou clinic de stenoză pilorică plus icter intermitent, produs prin retenţie, iar localizarea distală (D_3 sau D_4) se exteriorizează prin semne şi simptome de ocluzie de intestin subţire.

Diverticulii duodenali

Hemoragia digestivă constituie un simptom întîlnit foarte rar, dacă nu chiar excepţional, în tabloul clinic al diverticulilor duodenali necomplicaţi.

Ea constituie una dintre complicaţiile diverticulilor duodenali, mai rar decît cele infecţioase (diverticulita) ; se manifestă prin melenă şi foarte rar prin hematemeză şi melenă. În cele mai multe din cazuri hemoragia este moderată, însă ea poate fi şi gravă, uneori. Punctul de plecare al sîngerării îl constituie, cel mai adesea, porţiunea a patra a duodenului şi unghiul duodeno-jejunal, dat fiind bogata vascularizaţie a acestei regiuni.

Diagnosticul clinic al sîngerării diverticulilor duodenali este dificil, poate chiar imposibil, deoarece manifestările clinice sînt sărace. Există autori care consideră că diverticulii duodenali evoluează asimptomatic ; ei devin supărători prin complicaţii (inflamatorii, mecanice, degenerarea malignă, sîngerare).

Durerea localizată paraombilical drept, cu iradiere în spate, vărsăturile, eructaţiile, balonarea abdominală, tulburări ale tranzitului

Scanned with OKEN Scanner

intestinal (diaree sau constipație) reprezintă simptomele care pot atrage atenția asupra unei suferințe duodenale. Diagnosticul, însă, constituie apanajul examenului radiologic.

Duodenita cronică

Sîngerarea digestivă reprezintă un simptom care se întîlnește rar în duodenita cronică ; manifestată prin hematemeză și/sau melenă de mică importanță, ea poate fi mai des întîlnită sub forma hemoragie ocultă în scaun, decelată numai la examenul chimic al materiilor fecale.

Neavînd nimic caracteristic, hemoragia digestivă din cursul duodenitei cronice poate trece necorelată cu această suferință. Dacă însă existența sîngerării este coroborată cu manifestările clinice ale bolii (apetitul redus și capricios, greața, mai ales matinală, după micul dejun, durerea, în general de tip ulceros — simptome încadrate de Hațieganu în „sindromul dispeptic duodenal") atunci se pot orienta explorările paraclinice în vederea stabilirii originii duodenale a hemoragiei digestive. Acest tablou clinic este îmbogățit cu simptome și semne ale bolilor care evoluează cu duodenită cronică de însoțire : ulcerul duodenal, gastrita cronică, suferințele tractului biliar (coledocita, papilita), boala Crohn, pancreatita cronică, parazitozele duodenale (lambliaza, strongiloidoza, anchilostomiaza). În acest context trebuie avute în vedere și unele tratamente prelungite care pot determina duodenite hemoragice și erozive, dintre care mai importante sînt medicamentele denumite ulcerigene (fenilbutazona, acidul acetilsalicilic, indometacina, glucocorticoizii). Infarctul miocardic grav și rectocolita ulcerohemoragică pot evolua cu duodenită erozivă cu hemoragie severă.

În patologia intestinală

Ulcerul intestinal (ulcerul intestinal primar)

Cauză rară — dar gravă — de hemoragie digestivă, ulcerul intestinal se caracterizează prin melenă, care poate fi atît de importantă încît pune problema intervenției chirurgicale de urgență. De cele mai multe ori sîngerarea severă deschide tabloul suferinței, ea constituind manifestarea de debut a bolii.

În cazuri rare sîngerarea este ocultă, ea constatîndu-se numai la examenul clinic al materiilor fecale (reacția Adler, Gregersen), fiind cauza anemiei constatată la examenul clinic al bolnavului și la cel hematologic.

Localizarea ulcerului este de predilecție ileală ; mai rar el are sediul jejunal.

Incidența sîngerării și gravitatea sa este cu mult mai mare în ulcerul intestinal decît în cel gastroduodenal, datorită trombozelor vasculare numeroase și bogăției în țesut de granulație a zonei periulceroase.

Diagnosticul cauzal al hemoragiei digestive în ulcerul intestinal este apanajul examenului radiologic sau al examenului intraoperator.

Scanned with OKEN Scanner

Intrarea în conştiinţa personalului medical a acestei entităţi nosologice ar putea permite suspicionarea diagnosticului pe baza anamnezei şi a examenului clinic al bolnavului. Ritmicitatea durerii — la 2—3 ore după alimentaţie —, localizarea periombilical, iradierea în spate, exacerbarea după ingestia de crudităţi şi predominanţa sexului masculin (de trei ori mai frecvent decît la femei) — pot constitui date de mare utilitate pentru diagnosticul clinic. Hemoragia digestivă severă, stenoza intestinală sau perforaţia — constituie manifestări clinice de debut care se întîlnesc în aproximativ jumătate din cazuri.

Ulcerele intestinale secundare

Pot produce hemoragie digestivă mai ales sub formă de microsîngerări, decelate prin examene chimice ale materiilor fecale. Nu rareori cercetarea sîngelui în scaun este impusă de necesitatea elucidării cauzei unei anemii hipocrome sideropenice. Ulceraţiile se produc în diferite condiţii patologice, dintre care mai des întîlnite sînt : utilizarea de medicamente cu potenţial ulcerigen (fenilbutazona, acidul acetilsalicilic, salicilaţii, clorura de potasiu, neomicina), stările care evoluează cu alterarea marcată a stării de nutriţie, afecţiunile vaselor mezenterice, boala Crohn, enteropatia glutenindusă, traumatismele abdominale, boli infecţioase grave.

În general, ulceraţiile sînt superficiale şi diseminate pe întindere mai mare a mucoasei intestinale, realizînd adevărate enteropatii ulcerative ; numai excepţional ulceraţia este unică.

Particularitatea evolutivă a ulcerelor secundare este aceea că manifestările clinice (inclusiv sîngerarea digestivă) se atenuează şi dispar odată cu suprimarea cauzei inductoare.

Enterita ulcerativă

Enterita ulcerativă a fost identificată în ultimul timp ca entitate de sine stătătoare şi separată de ulcerul intestinal. Dacă din punctul de vedere al hemoragiei digestive există similitudine între aceste condiţii patologice, în schimb, ele diferă prin celelalte manifestări clinice şi prin evoluţie.

Astfel, bolnavii au ascensiune termică (37^5—38^5), diaree, alterarea stării de nutriţie (pierdere ponderală mare), datorită diareei, steatoreei şi exsudaţiei proteice. Prognosticul este sever, marea majoritate a bolnavilor exitînd în primul an.

Sîngerarea digestivă — evidentă (melenă) sau ocultă — constituie expresia clinică a eroziunilor şi ulceraţiilor care se dezvoltă pe segmentul jejunal sau ileal al intestinului subţire. Merită subliniată particularitatea acestor ulceraţii de a se dezvolta şi evolua pe un fond de inflamaţie difuză sau parcelară a jejunului sau ileonului.

Diagnosticul enteritei ulcerative este stabilit fi intraoperator, fie la examenul necroptic, astfel încît stabilirea cauzei hemoragiei digestive depăşeşte posibilitatea clinicianului.

Scanned with OKEN Scanner

Tumorile intestinului subțire

Indiferent de originea lor — benignă sau malignă — tumorile intestinului subțire au manifestări clinice comune, între care hemoragia digestivă este pe prim plan. Ea se manifestă prin melenă, sau, mai rar, prin hemoragie microscopică, decelată prin examenul biochimic al scaunului. În general, eliminarea scaunului melenic este precedată de colici intestinale localizate în aceeași regiune, durere care încetează imediat după eliminarea materiilor fecale cu sînge melenic. În timpul crizei, la examenul obiectiv se palpează, intermitent, ansa intestinală respectivă.

Sîngerarea digestivă se asociază cu tulburări digestive necaracteristice (greţuri, alternanţă de diaree și constipație, dureri abdominale difuze), subocluzie intestinală.

Diagnosticul este apanajul examenelor paraclinice (radiologic, anatomopatologic), în majoritatea cazurilor el neputînd fi nici suspicionat pe baza examenului obiectiv al bolnavului.

Infarctul intestinal

Acesta evoluează cu sîngerare digestivă manifestată prin vărsături sanguinolente (care sînt rare și necaracteristice) și prin enteroragie, care apare tîrziu și nu constituie un element clinic de diagnostic precoce.

În mecanismul de producere a hemoragiei digestive din cursul infarctului intestinal sînt incriminate :

— obstrucţia arterială — responsabilă de aproximativ două treimi din totalitatea cazurilor — este produsă prin tromboză la 60% dintre bolnavi și prin embolie la 35% dintre ei ;

— obstrucția venoasă, întîlnită la circa o treime din cazurile de infarct intestinal, mai ales la bolnavii cu antecedente flebitice pe venele pelviene sau ale sistemului cav.

Datele statistice efectuate pe număr mare de cazuri atestă existența unor infarcte intestinale fără ocluzie vasculară, ele fiind considerate drept consecința spasmului vascular persistent, indus de traumatisme abdominale, șoc anafilactic sau endotoxinic.

Nu există relație direct proporțională între intensitatea obstrucției vasculare și gravitatea infarctului intestinal, obstrucții mici putînd produce leziuni intestinale întinse datorită spasmului vascular prelungit care însoțește obstrucția.

Originea mezenterico-intestinală a hemoragiei digestive poate fi bănuită la un bolnav cu durere abdominală difuză, de intensitate mare, exacerbată deseori de colici intestinale cu punct de plecare fix, stare de șoc (paloare, cianoză, tahicardie, polipnee, hipotensiune arterială, transpirație rece), cu oprirea tranzitului intestinal.

Examenul obiectiv evidențiază abdomenul imobil, meteorizat simetric, fără peristaltism sau contractură musculară, urmează mișcările respiratorii.

Scanned with OKEN Scanner

Hemoragie digestivă gravă, manifestată prin melenă şi foarte rar şi prin hematemeză, sîngerarea din cursul evoluţiei necrozei acute a tractului gastrointestinal constituie una dintre manifestările clinice cele mai de temut ale acestei suferinţe, deseori ireversibilă.

Apărînd în cursul unor afecţiuni cardiovasculare grave — infarct miocardic acut, insuficienţă ventriculară stîngă acută, decompensare cardiacă globală — cu precădere la persoanele în vîrstă, la cele cu grad avansat de ateroscleroză, necroza hemoragică a intestinului determină exitusul în cîteva zile. În acest fel, această complicaţie are valoare prognostică severă în infarctul miocardic şi în toate condiţiile patologice care conduc la insuficienţa de pompă.

Utilă pentru diagnosticul clinic este identificarea în antecedentele acestor bolnavi a unor repetate hemoragii digestive de mică importanţă, care au fost etichetate ca avînd cauză neprecizată.

Dintre manifestările clinice de însoţire a hemoragiei digestive din cadrul necrozei acute hemoragice a tractului gastrointestinal, cele mai importante sînt : durerea abdominală, distensia abdominală, accelerarea tranzitului intestinal (diaree sanguinolentă), instabilitate sau prăbuşire tensională plus simptomele infarctului miocardic, ale insuficienţei cardiace sau ale stării de şoc.

Întîlnită în 10 pînă la 20% din cazuri, necroza hemoragică acută a tractului digestiv se caracterizează prin modificări histopatologice intestinale şi gastrice bine definite.

Intestinul subţire este afectat cu precădere, urmînd în ordine descrescîndă stomacul şi, mult mai rar, colonul, duodenul şi esofagul.

Intestinul apare macroscopic de culoare violacee, cu leziuni masive pe întreaga sa întindere, continue (într-un sfert din cazuri) sau discontinue-segmentare (la circa trei sferturi dintre bolnavi, realizînd aspectul tigrat al intestinului). Microscopic se constată necroza pînă la dispariţie a mucoasei intestinale ; în zonele în care necroza nu este aşa de avansată apar dilataţii ale capilarelor şi sufuziuni hemoragice. Submucoasa este edematiată, cu vasele dilatate (în special venulele) şi cu stază venoasă accentuată, microtromboze şi sludge. Straturile muscular şi seros sînt indemne de orice modificare histopatologică.

La stomac se remarcă dilataţie capilară şi stază sanguină în mucoasă şi submucoasă ; capilarele dilatate sînt pline cu hematii dispuse axial, sludge. Microtrombozele şi extravazatele hematice sînt constatate, deseori în submucoasă.

În concluzie, modificările histopatologice pot fi sintetizate astfel : necroză parcelară a mucoasei digestive, cu păstrarea indemnă a celorlalte straturi ale peretelui, dilatare capilară şi venulară, fenomenul de sludge, microtromboze şi aspectul segmentar tigrat al porţiunilor intestinale afectate (zone normale, alternînd cu zone necrozate), cu păstrarea integră a permeabilităţii arterelor mezenterice. Această ultimă caracteristică deosebeşte necroza hemoragică de infarctul intestinal.

Scanned with OKEN Scanner

Recunoașterea necrozei acute hemoragice a tractului digestiv drept cauză a hemoragiei digestive are mare valoare practică, deoarece obligă la :

— prudență în administrarea substanțelor vasoconstrictoare (care agravează leziunile preexistente),

— evitarea intervenției chirurgicale de urgență pentru manifestări clinice interpretate greșit ca infarct intestinal și

— evitarea rezecției intestinale, dacă totuși s-a practicat laparotomia.

Tuberculoza intestinală

Rareori tuberculoza intestinală evoluează cu hemoragie digestivă (manifestă — melenă) și aceasta aproape exclusiv în forma ulceroasă a bolii. Ramolirea tuberculilor și cazeificarea lor duce la formarea de ulcerații în submucoasa și mucoasa intestinului (de predilecție în regiunea ileocecală). Acestea sînt situate transversal pe axul lumenului, au marginea decolată, fundul murdar, acoperit cu un strat necrotic sau țesut de granulație. Cu tot numărul mare de ulcerații, sîngerarea este rară, datorită obliterărilor vasculare, care se constată microscopic în zonele de mucoasă în care există leziunile histopatologice specifice : procese cazeoase, infiltrații cu limfocite, celule epitelioide, celule gigante Langhans, bacili Koch etc.

Diagnosticul etiologic al acestei hemoragii digestive este de ordin bacteriologic și histopatologic, tabloul clinic neavînd nimic caracteristic (durere abdominală, tulburări de tranzit intestinal, ascensiune termică).

Dat fiind recrudescența infecției tuberculoase în perioada actuală este necesar ca în fața unei hemoragii digestive să avem în vedere localizarea intestinală a tuberculozei în fața unui tablou clinic digestiv polimorf, la persoane tinere, între 20 și 40 de ani, predominant de sex feminin, cu semne de impregnare bacilară.

Diverticulii intestinali

Hemoragia digestivă este întîlnită în patologia diverticulară drept consecință a inflamației pungii diverticulare. Sîngerarea se manifestă mai ales prin hemoragie ocultă și numai rareori prin melenă sau sînge roșu ; ea este tranzitorie, corespunzînd episoadelor diverticulitice.

Hemoragia digestivă de origine diverticulară intestinală își găsește explicația în inflamația sau/și ulcerația mucoasei, favorizate de staza diverticulară.

Întrucît tabloul clinic al diverticulozei intestinale este necaracteristic, afecțiunea evoluînd deseori asimptomatic, diagnosticul este de ordin paraclinic — radiologic.

Polipoza intestinală

Hemoragia digestivă constituie o manifestare clinică relativ frecvent întîlnită în patologia polipoasă intestinală, în raport cu sediul polipozei.

Scanned with OKEN Scanner

Se consideră că termenul polipoză definește un număr mai mare de 5 formații polipoase, care pot ajunge la cîteva sute, în rest, fiind vorba de polipi digestivi izolați.

Tumori rotunde, cu diametrul variind în 5 și 30 mm, de culoare roz-roșie, pediculate sau sesile, avînd suprafața netedă sau muriformă, polipii intestinali pot sîngera ușor și să conducă la hemoragie digestivă — superioară sau inferioară, în raport cu sediul lor. Sîngerarea devine însă mult mai frecventă în cursul malignizării polipilor ca urmare a exulcerării formațiilor polipoase.

Indiferent de tipul histopatologic — polipi și adenoame, tumori viloase, polipi hiperplazici, polipi hamartomatoși, polipi juvenili sau pseudopolipi — polipoza intestinală se înscrie printre cauzele care pot produce în mod obișnuit sîngerare digestivă.

În raport cu manifestările clinice de însoțire a polipilor intestinali, au fost descrise mai multe entități clinice în cadrul polipozelor intestinale.

Sindromul Peutz-Jeghers se caracterizează prin diseminarea polipilor pe întreaga întindere a tubului digestiv, incidența maximă fiind la intestinul subțire.

Izolați sau conglomerați în ciorchine, sesili sau pediculați, polipii au mare potențial de sîngerare și mic de malignizare. Hemoragia se manifestă prin melenă, enteroragie, hemoragie ocultă — în raport cu sediul și numărul, precum și cu gradul sîngerării polipilor.

Polipoza se asociază cu depuneri de melanină în mucoase (în polipi, în mucoasa jejunală, bucală) și tegumente. Petele melanice cutanate sînt situate predominant periorificial (perinazal, peribucal, periorbital), dar ele se întîlnesc și la palme, plante, coate, genunchi. Această asociere a condus la definirea sindromului Peutz-Jeghers drept polipoză gastrointestinală cu pigmentare cutaneo-mucoasă.

Petele apar în copilărie sau mai tîrziu, au culoare brun-albastră și diametrul 2—5 mm, dar care au tendința la creștere.

Utilă pentru diagnosticul clinic al acestei entități nosologice este constatarea, la acești bolnavi, a hipocratismului digital și scoliozei ; examenele complementare evidențiază, în plus, adenom mamar, chist ovarian, adenomatoză bronșică sau diverticuloză a intestinului subțire.

Printre manifestările clinice de însoțire a sîngerării digestive mai frecvente sînt : durerea abdominală periombilicală, uneori de tip colicativ, diareea, zgomote intestinale hidroaerice precum și recunoașterea în materiile fecale a fragmentelor de polipi.

Sindromul Cronkhite-Canada este polipoză generalizată (gastro-jejuno-ileo-colo-rectală) asociată cu hiperpigmentare cutanată, alopecie, atrofie unghеală.

Sindromul Gardner este o asociere de polipoză intestinală sau/și rectocolonică cu alte tipuri de tumori : lipoame, fibroame, osteoame, chisturi sebacee multiple.

Sindromul Turcot constituie asocierea polipozei rectocolice difuze cu tumori nervoase.

Sindromul Oldfield este reprezentat de polipoza recto-colonică difuză cu diverse tumori ectodermice (epidermoide, chiste sebacee).

Scanned with OKEN Scanner

Polipoza familială a intestinului subțire nu se însoțește de pigmentare cutaneo-mucoasă sau de vreo altă modificare patologică.

Aceste entități nosologice au incidență familială foarte mare, putînd fi recunoscute la 2, 3 și chiar 4 generații — element de mare importanță pentru diagnosticul clinic.

Polipoza juvenilă are frecvența maximă în jurul vîrstei de 5 ani și se caracterizează prin existența polipilor interesînd stomacul și intestinul subțire și a diferitelor tulburări de dezvoltare embriologică : anomalii ale membrelor, hidrocefalie, cardiopatii congenitale, malrotație intestinală. Spre deosebire de formele familiale de polipoză digestivă, aceasta nu degenerează malign, însă sîngerează mult mai ușor și mai prelungit.

În concluzie, hemoragia digestivă la bolnavi cu hiperpigmentare cutanată și mucoasă cu diferite tipuri de tumori, cu tulburări trofice ale părului și unghiilor și la care se poate identifica incidența familială crescută sugerează — încă de la examenul obiectiv al bolnavului — existența unei polipoze digestive.

Boala Crohn

Hemoragia digestivă este relativ frecvent întîlnită în toate localizările bolii, mai ales sub formă ocultă ; melena este rară, și, în special, în formele cu localizare gastroduodenală. Astfel, hemoragiile digestive din boala Crohn sînt atît de tip superior (în localizările gastroduodenale, jejunale și ileale) cît și inferior (în formele colonică, sigmoidiană, rectală) ; interesarea rectală a bolii evoluează cu rectoragii.

Pierderile de sînge sînt cronice, ceea ce face ca acești bolnavi să aibă anemie hipocromă, la instalarea căreia participă, în plus, restricțiile alimentare și malabsorbția fierului.

Substratul histopatologic al sîngerării îl reprezintă ulcerațiile mucoasei digestive, care au dispoziție longitudinală și transversală (aspect care imprimă imaginea de „pietre de pavaj"), pseudopolipii și necrozele. În plus, trebuie avută în vedere și existența abceselor și fistulelor care sînt întîlnite la mai mult de o treime dintre bolnavi, ele reprezentînd extinderea în profunzime a leziunilor ulceroase ale mucoasei. Fistulele responsabile de producerea hemoragiei digestive sînt cele din organele cavitare (duoden, stomac, intestin subțire, colon).

Dealtfel, în definiția bolii Crohn — inflamație cronică nespecifică de tip granulomatos a oricărui segment al tubului digestiv, care evoluează în majoritatea cazurilor segmentar, evoluția bolii fiind cronică, ulcerativă, necrozantă, cicatriceală, fistulizantă și stenozantă — există trei dintre factorii inductori ai hemoragiei digestive : ulcerațiile, necrozele și fistulele.

Nu trebuie ignorată nici existența unui neoplasm digestiv localizat la segmentul predominant afectat — complicație a bolii sau afecțiune care evoluează concomitent — care completează mecanismul de producere a sîngerării.

În interpretarea diagnostică a sîngerării digestive din boala Crohn aceasta trebuie corelată cu celelalte manifestări clinice ale bolii :

— durerea în regiunea periombilicală sau în fosa iliacă dreaptă, ritmată de evacuarea scaunului (accentuată înainte de defecație și care

Scanned with OKEN Scanner

dispare după eliminarea materiilor fecale), legată de alimentaţia bogată în celuloză, balonare abdominală şi eliminare crescută de gaze, diaree ;

— diareea precedată de colici abdominale, 2—5 scaune pe zi, fără mucus, sînge sau puroi, apoase, steatoreice, accentuate de consumul de dulciuri concentrate, alimente bogate în celuloză, lapte şi după stresuri emoţionale ;

— ascensiune termică, frisoane, alterarea stării generale.

Dacă acesta este tabloul clinic al localizării ileale — forma princeps şi cea mai frecventă — a bolii Crohn, în schimb, în celelalte localizări apar simptome caracteristice care pot orienta explorările paraclinice spre confirmarea supoziţiei clinice.

Astfel :

— manifestările clinice de tip ulceros sau de stenoză pilorică — în localizarea gastroduodenală ;

— alterarea stării de nutriţie (pierdere ponderală), malasimilaţie în special a grăsimilor, steatoree, anemie hipocromă — în forma jejunală a bolii ;

— tulburări neuropsihice şi hematologice datorite malasimilaţiei vitaminei B_{12} — în localizarea ileo-colonică ;

— stare de impregnare toxică şi diaree fără tenesme — în cazul interesării ceco-ascendentului şi

— tenesme rectale, rectoragii şi leziuni ano-perianale : fisuri anale, fistule şi ulcere perianale — în localizarea rectală (care este rară, dar nu excepţională).

Angiomatoza hemoragică familială

Hemoragia digestivă reprezintă, după epistaxis, cea de a doua localizare, ca frecvenţă şi ca importanţă, în boala Rendu-Osler Weber. Ea se exteriorizează prin melenă, hematemeză şi rectoragie. Dat fiind incidenţa mare a epistaxisului, sîngerării buzelor, gingiilor, limbii şi mucoasei jugale, acestea trebuie avute în vedere în interpretarea corectă a hemoragiei digestive.

Declanşate spontan, sîngerările — inclusiv cele digestive — apar în general în legătură cu traumatisme minime, suprasolicitări psihoemoţionale, eforturi fizice susţinute, expunere la temperatură înaltă, după procese inflamatorii, sau în cursul diferitelor stări fiziologice (premenstrual, în perioada instalării climacteriului).

Substratul histopatologic al hemoragiei digestive îl reprezintă telangiectaziile care sînt pete rotunde, plane, de mărimea gămăliei de ac, de culoare roşie-purpurie sau violacee, ce dispar la presiunea cu o lamă de sticlă (vitropresiune). În formele severe, petele au dimensiuni mai mari (pînă la a bobului de fasole), marginile neregulate, înconjurate uneori de o reţea radială de capilare dilatate, iar la vitropresiune nu dispar. Sînt cazuri în care petele telangiectazice apar ca tumorete vasculare nodulare, similare, angioamelor sau nevilor. Microscopic, pereţii vaselor apar foarte subţiri, formaţi din endoteliu ; sub şi supraiacent se constată, concomitent dilataţii capilare şi, mai ales, venulare.

Anamneza atentă a acestor bolnavi evidenţiază epistaxis încă de la vîrsta de 5—6 ani sau la 12—13 ani ; în rare cazuri, debutul clinic se

Scanned with OKEN Scanner

produce la maturitate, după 30 de ani. Dacă la început sîngerarea se repetă la intervale mari, pe măsura avansării în vîrstă, acestea apar tot mai des (chiar şi de mai multe ori pe zi) şi sînt, cantitativ, tot mai mari. Pe parcursul evoluţiei bolii, epistaxisului i se asociază sîngerări digestive, bronşice, hemoptizii, genito-urinare (hematurie, metroragie), meningeale, retiniene etc.

Examenul obiectiv pune în evidenţă dilatările venoase pe piele, dar mai ales pe mucoase şi la limita cutaneo-mucoasă, pe frunte, pleoape, bărbie, nas, urechi, la extremităţile degetelor. Pe mucoase sînt vizibile pe faţa internă a obrajilor, faţa ventrală a limbii, pe vălul palatului, faţa internă a buzelor, pe septul nazal, pe mucoasa cornetelor sau dintre ele. Examenele endoscopice pun în evidenţă telangiectazii pe orice mucoasă accesibilă acestei explorări : gastroduodenală, colonică, vezico-ureterală, bronşică — constatare confirmată necroptic.

Utilă pentru diagnosticul clinic este constatarea prezenţei telangiectaziilor şi sîngerărilor la mai mulţi membri ai familiei bolnavului (de unde şi denumirea bolii : telangiectazie hemoragică ereditară).

Examenele complementare sînt utile nu pentru a confirma vreo modificare patologică ci, din contra, pentru a infirma existenţa perturbărilor procesului de hemostază (sîngerare şi coagulare). De asemenea, nu se constată nici alterări morfofuncţionale ale aparatelor şi sistemelor organismului.

Angiomatoza hemoragică familială este o boală ereditară, a cărei transmitere se face cu caracter dominant, perturbarea fiind localizată la nivelul unor cromozomi somatici, ceea ce face ca repartiţia pe sexe să fie sensibil asemănătoare.

Angiectazia cavernoasă multiplă fibrinopenică

În cursul evoluţiei acestei malformaţii vasculare congenitale poate apărea hemoragie digestivă gravă, produsă prin ruperea hemangiomului. Sîngerarea digestivă este rară, dat fiind raritatea localizării digestive a hemangiomului (ficat, splină, intestin), de regulă el fiind localizat în ţesutul subcutan al extremităţilor trunchiului sau gîtului. Prezent de la naştere, hemangiomul urmează evoluţia generală a procesului de creştere, efracţia producîndu-se în copilărie sau la adolescenţă.

În tabloul clinic este prezentă purpura cutaneomucoasă care se instalează brusc şi, eventual, tulburări neuropsihice (pareze, paralizii, stare confuzională, delir, convulsii) în cazurile în care sîngerarea s-a produs şi în sistemul nervos central.

Hemoragia digestivă are mecanism complex de producere ;

— existenţa hemangiomului, a unei dilatări a vaselor sanguine simple sau de tip cavernos — care poate perfora ;

— trombopenia accentuată — în jur de 50 000/mm^3 de unde şi denumirea de „sindrom trombopenic-hemangiom". Ea este produsă prin : sechestrarea şi agregarea plachetară la nivelul hemangiomului, distrugere periferică cu producţie medulară normală sau scăzută, precum şi existenţa procesului de coagulare intravasculară declanşată de leziunea endoteliului vascular cu eliberare de tromboplastină tisulară, distrucţie plachetară, eliberare de factor 3 trombocitar ;

Scanned with OKEN Scanner

— deficitul factorilor II, V, VIII şi X ai coagulării ;
— deficit de fibrinogen.

Este posibil ca atît boala să fie mai frecventă cît şi localizările digestive ale hemangiomului şi să explice unele hemoragii digestive a căror etiologie nu a putut fi elucidată. Descrierea, în ultimul timp, a unor cazuri cu localizare intestinală la adolescenţi pledează în acest sens.

Diverticulii colonului

Ca în oricare dintre localizările digestive, nici diverticulii localizaţi pe intestinul gros nu produc sîngerare ; existenţa acesteia este legată de procesul de diverticulită, de eroziunea peretelui unui vas sau de diferite tratamente cu potenţial hemoragipar (terapia anticoagulantă).

Manifestată în general prin hemoragii uşoare, deseori trenante şi cu evoluţie periodică, sîngerarea poate fi alteori gravă (estimată la 5% din tabloul diverticulozelor colonice), necesitînd măsuri urgente de refacere a masei sanguine.

Originea colonică a sîngerării poate fi sugerată de existenţa unei colopatii funcţionale (dureri în fosa iliacă stîngă, constipaţie sau alternanţă de constipaţie cu diaree) sau al diverticulitei (ascensiune termică, durere intensă, paroxistică, declanşată de eliminarea materiilor fecale sau a gazelor, localizată în fosa iliacă stîngă, cu iradiere suprapubian sau în organele genitale, tensiune rectală — tablou clinic ce poate sugera simpla apendicită stîngă, litiaza ureterală, infecţia urinară, neoplasmul rectal).

Endometrioza colonului

Reprezentînd aproximativ 20% din localizările endometriozei, sediul de predilecţie fiind rectul şi sigmoidul, endometrioza colonului produce hemoragie digestivă inferioară care poate genera mari dificultăţi de diagnostic. Aceasta deoarece, pe lîngă faptul că apare la femei în perioada de activitate genitală, avînd ritmicitate superpozabilă cu ciclul menstrual, sîngerarea poate fi întîlnită şi la persoane aflate în perioada de climacteriu.

Hemoragia este, în cele mai multe din cazuri, moderată, cu răsunet minim asupra economiei generale a organismului ; în situaţiile în care endometrioza se asociază cu rectocolita ulcerohemoragică sau cu neoplasmul rectocolic (asociere relativ frecventă) sau cînd apar complicaţii hemoragice ale bolii, sîngerarea este mare şi necesită tratament chirurgical.

În formele necomplicate ale endometriozei colonice sîngerarea se produce prin extravazare sanguină în endometriom, ceea ce explică şi aspectul microscopic : macrofage încărcate cu hemosiderină, hemoragii şi celule inflamatorii.

Durerile abdominale intermitente care apar uneori sub formă de crampe înainte de scaun, sau de durată, constipaţia cronică şi uneori manifestări subocluzive întîlnite la femei în perioada activă din punct de vedere genital, cu hemoragie digestivă inferioară cu oarecare perio-

Scanned with OKEN Scanner

dicitate — superpozabilă celei menstruale — constituie date clinice care trebuie să atragă atenţia asupra eventualei interesări colonice în procesul de endometrioză.

Rectocolita ulcerohemoragică

Hemoragia digestivă inferioară face parte din tabloul clinic al rectocolitei ulcerohemoragice, boala fiind definită ca afecţiune, inflamatorie cronică nespecifică de tip ulceros şi hemoragic, ce afectează cu precădere segmentul rectosigmoidian (putînd fi interesat întreg colonul şi chiar ileonul terminal).

Pierderile de sînge se fac prin scaune, care ajung de la 2—3 pînă la 10—20 pe zi, în care sîngele se află alături de mucus şi puroi (spre deosebire de boala Crohn, unde aceste două componente patologice lipsesc). În formele grave ale bolii, eliminarea sîngelui se face şi în afara defecaţiei, bolnavii putînd avea incontinenţă de fecale, cu puroi şi sînge.

Examenul scaunului evidenţiază prezenţa sîngelui (hematii şi leucocite) ; reacţiile pentru hemoragii oculte sînt pozitive în toate cazurile.

Prezenţa sîngelui în scaun explică anemia de tip hipocrom care se instalează de regulă la bolnavii cu rectocolită ulcerohemoragică precum şi favorizarea infecţiei datorită mediului de cultură pe care-l reprezintă sîngele (alături de principiile alimentare care se află în exces în intestin, ca urmare a malasimilaţiei).

Modificările anatomo- şi histopatologice care explică sîngerarea digestivă sînt picheturile hemoragice ale mucoasei rectosigmoidiene (şi mai puţin ale celei colonice), care sîngerează la atingere, eroziuni punctiforme care se măresc şi se ulcerează, placardele ulceroase crescînd prin confluarea lor, în suprafaţă dar şi în profunzime, ajungînd pînă la *muscularis mucosae*. Pe măsură ce boala evoluează, mucoasa devine friabilă şi sîngerează la cea mai mică atingere. Examenul microscopic atestă existenţa hemoragiilor şi transformarea chistică a glandelor ai căror pereţi sînt friabili, se distrug uşor şi produc ulceraţii ale mucoasei. Pseudopolipii şi pseudodiverticulii contribuie şi ei la producerea sîngerării mucoasei intestinului gros. Malignizarea rectocolitei ulcerohemoragice — întîlnită la 5—10% din cazuri, fie la persoane tinere fie la vîrstnici, după 10—15 ani de evoluţie a bolii — trebuie luată în considerare în interpretarea mecanismului de producere a hemoragiei digestive în această condiţie patologică (Dealtfel, rectocolita ulcerohemoragică este încadrată printre leziunile precanceroase, constituind un factor de risc al neoplasmului intestinului gros.).

Hemoragia digestivă severă este apanajul formelor grave, fiind urmarea erodării vaselor din submucoasă.

Corelarea pierderii de sînge prin scaun cu diareea mucopurulentă, cu tenesmele rectale, durerea care respectă cadrul colic şi care se exacerbează la defecaţie (invers ca în boala Crohn), ascensiunea termică (37—38°) în perioadele de acutizare şi cu alterarea stării generale conduce, în multe cazuri, la supicionarea unei suferinţe rectocolitice.

Scanned with OKEN Scanner

Sîngerarea este prezentă în majoritatea cazurilor, însă cu anumite particularităţi, în raport cu sediul tumorii.

În *localizarea pe colonul ascendent* nu se constată macroscopic sînge în scaun, însă prezenţa hemoragiilor oculte este întîlnită în cel puţin jumătate din cazuri.

Durerea în flancul drept, uneori de tip colicativ, diareea cu mult mucus, tulburările dispeptice (senzaţie de plenitudine, eructaţii, scăderea apetitului, flatulentă, distensie abdominală) şi tulburările de ordin general (astenie, scădere ponderală, episoade infecţioase intermitente) completează tabloul clinic.

Sîngerarea se datoreşte ulcerării tumorii, favorizată de infecţie, în colonul ascendent dezvoltîndu-se o foarte bogată floră microbiană pe fondul bogăţiei în enzime şi glucide a acestui segment.

În *neoplasmul colonului descendent* se recunoaşte cu uşurinţă prezenţa sîngelui în scaun, parţial digerat sau cu aspect de spălătură de carne, care este mai frecventă şi mai constant întîlnită decît în localizarea dreaptă ; odată instalată, sîngerarea nu mai cedează.

Durerea localizată în flancul stîng, de intensitate tot mai mare, uneori de tip colicativ, care cedează la masajul regiunii respective, constipaţia cu abuzul consecutiv de laxative şi păstrarea mult timp a stării de nutriţie normală — constituie manifestările clinice pe baza cărora se poate orienta diagnosticul spre localizarea la acest nivel a bolii neoplazice.

În *neoplasmul rectal* sîngerarea se înscrie printre manifestările clinice dominante ale bolii. Ea se evidenţiază iniţial prin apariţia sîngelui la suprafaţa scaunului (nu amestecat cu materiile fecale), pe hîrtia igienică sau pe lenjeria intimă de corp.

Din nefericire, sîngerarea apare, în general, tardiv, scăzînd semnificativ valoarea sa diagnostică în stadiul util terapeutic. Întîrzierea precizării diagnosticului se datoreşte, în parte, şi interpretării acesteia ca fiind de origine hemoroidală (hemoroizii putînd preexista neoplasmului). Pe măsură ce boala evoluează, sîngerarea se accentuează şi poate determina anemie hipocromă importantă.

Eliminarea de sînge evoluează concomitent cu durere anorectală sau perineală, cu modificări de formă, de culoare şi de ritmicitate a eliminării materiilor fecale, cu tenesme rectale şi senzaţia de evacuare incompletă a ampulei rectale. Tuşeul rectal — în general greu de suportat de bolnav — evidenţiază sînge pe degetul explorator.

*

Proveniența sîngelui în neoplasmul colonului, indiferent de segmentul afectat, este din polipii ulcerați (în forma polipoasă), din vegetațiile conopidiforme, care sîngerează la cea mai mică atingere (în forma vegetantă) și din mucoasa infiltrată neoplazic care sîngerează pe o suprafață întinsă (în forma infiltrativă).

Scanned with OKEN Scanner

Parazitozele intestinale

Acestea produc sîngerare digestivă în grade diferite, în general însă de mică importanţă, prin mecanisme variate, caracteristice fiecărei entităţi.

Amebiaza — parazitoză determinată de protozoarul *Entamoeba dysenteriae* — este tot mai frecventă în zona noastră geografică, atît ca forme de import cît şi autohtone. Ea se manifestă prin scaune seromucosanguinolente formate din mici cantităţi de mucozităţi sanguinolente, de unde denumirea de „scuipat rectal" acordată acestor scaune. Este vorba de fragmente de mucoasă intestinală sfacelată, consecinţa ulceraţiilor intestinale pe care entamoeba le determină în stadiul histolitic al evoluţiei sale (caracteristică ce i-a atras denumirea de Entamoeba histolitica); localizarea de predilecţie care induce sîngerarea digestivă este în regiunea cecală, urmată de cea rectosigmoidiană.

Dacă scaunele sanguinolente sînt întîlnite în majoritatea cazurilor, reacţiile pentru hemoragii (Adler, Gregersen) sînt pozitive în totalitatea cazurilor.

Lambliaza evoluează numai excepţional cu hemoragie digestivă şi aceasta în unele ţări tropicale, în care evoluţia bolii este severă, îmbrăcînd tabloul clinic de enterită sau enterocolită dizenteriformă cu scaune mucosanguinolente. În regiunile temperate nu se constată astfel de manifestări.

Tricomoniaza intestinală constituie expresia localizării în intestinul gros şi mult mai rar în cel subţire, a protozoarului flagelat *Trichomonas intestinalis*. Această localizare se exteriorizează pe plan clinic prin scaune frecvente mucosanguinolente însoţite de tenesme rectale, colici şi alterarea stării generale. În aceste cazuri se constată de regulă asocieri parazitare (lamblii, amoebe patogene) şi bacteriene (bacilul dizenteric), fapt care obligă la cercetarea sistematică a lor în scaun.

Malaria poate evolua cu manifestări digestive, între care scaunele mucosanguinolente sînt frecvent constatate. Aceste forme sînt rar diagnosticate, fiind interpretate şi tratate ca enterocolite microbiene şi etichetate, în final, ca rezistente la medicaţia antimicrobiană şi la chimioterapie.

Diagnosticul se bazează pe decelarea hematozoarului în sînge în plin acces şi pe infirmarea altei etiologii a diareei mucosanguinolente.

Toxoplasmoza poate produce, prin acţiunea directă pe care o exercită parazitul — *Toxoplasma gondii* — în trecerea sa prin tubul digestiv şi prin toxinele pe care le eliberează, scaune frecvente, moi, mucosanguinolente. Enterocolita toxoplasmozică apare în general ca manifestare precoce a bolii, uneori îmbrăcînd aspectul de enterocolită hemoragică, în care pierderile de sînge sînt importante, putînd duce la anemie marcată.

Fascioloza intestinală — parazitoză endemică în unele regiuni din Asia — poate evolua cu enterocolită hemoragică, datorită acţiunii iritante, toxice şi chiar necrotice pe care o exercită trematodul *Fasciolopsis burki* asupra mucoasei intestinului.

Diagnosticul se bazează pe identificarea ouălor sau a formelor adulte în materiile fecale.

Scanned with OKEN Scanner

Bilharzicza (schistosomiaza) intestinală — boală exotică, întîlnită în unele zone din Africa şi America de Sud ca şi în Orientul apropiat şi cel mijlociu — evoluează deseori cu rectoragie, produsă de polipii rectali care se constată frecvent în cursul infestării cu trematodul *Schistosoma mansoni*. Tenesmele rectale, prolapsul rectal, eozinofilia sanguină permit orientarea diagnosticului, care însă este confirmat de identificarea ouălor în materiile fecale.

Tricocefaloza determină tulburări digestive între care diareea cronică cu scaune mucoase şi chiar sanguinolente ocupă un loc principal. Trematodul *Trichuris trichiura* se localizează în mod obişnuit în cec şi, mai rar, în intestinul gros sau în cel subţire, unde exercită acţiune iritativă-toxică asupra mucoasei intestinale.

Manifestările clinice fiind necaracteristice, iar diagnosticul se bazează pe decelarea ouălor parazitului în materiile fecale.

Strongiloidoza cu toate că este considerată parazitoză tropicală, ea este întîlnită şi în zonele temperate, inclusiv în ţara noastră.

Agentul patogen — nematodul *Strongyloides stercoralis* — se poate localiza digestiv, avînd predilecţie pentru intestin. La acest nivel larvele prin migrarea lor produc obstrucţia limfaticelor, edem al mucoasei şi submucoasei, ulceraţii ale mucoasei urmate de fibroză. Enterita ulceroasă evoluează cu scaune cu sînge care, în cazurile severe şi prelungite, poate conduce la anemie accentuată. Identificarea larvelor vii în materiile fecale constituie metoda care conferă certitudine diagnosticului.

Ankilostomiaza era frecventă pînă nu de mult în minele de cărbune din bazinul Petroşani. În evoluţia sa, parazitul determină leziuni cutanate, apoi pulmonare şi — în cea de a treia fază — digestive ; printre acestea din urmă se numără şi scaunele mucosanguinolente. În cvasitotalitatea cazurilor reacţiile chimice pentru evidenţierea hemoragiilor oculte în scaun sînt pozitive. Decelarea ouălor de *Ankilostoma duodenale* în materiile fecale (cînd examenul s-a efectuat precoce) sau a larvelor (în cazul în care examenul coproparazitologic s-a făcut la cîteva ore de la recoltare) permite elucidarea diagnosticului.

Balantidioza este, deşi rară la noi, parazitoza cu cele mai severe manifestări digestive, inclusiv hemoragice. Localizarea cecală şi colică a protozoarului *Balantidium coli* determină ulceraţii, abcese şi chiar perforaţii, cu scaune sanguinolente, putride şi hemoragie masivă, care complică mult situaţia bolnavului.

În materiile fecale se pun în evidenţă atît chisturi cît şi forme vegetative ale protozoarului.

Hemoroizii

Dilataţii permanente ale venelor hemoroidale — hemoroizii constituie, deseori, cauză de sîngerare digestivă.

Este vorba de persoane obeze, hipertensive, pletorice, care prin specificul muncii stau mult în picioare, de persoane cu constipaţie cronică, de gravide.

Sîngerarea hemoroizilor se produce în timpul trecerii conţinutului fecal prin canalul anorectal ; sîngele îmbracă materiile fecale sau apare după scaun, evidenţiat pe hîrtia igienică.

Scanned with OKEN Scanner

Sîngerarea poate fi unică, apărînd după introducerea termometrului în rect sau a supozitoarelor precum şi după eliminarea unui scaun de consistenţă crescută. În cazurile în care procesul trombotic hemoroidal se complică cu ulceraţie, hemoragia se repetă, putînd conduce la anemie cronică şi la siderare medulară prin suprasolicitare.

Dintre manifestările de însoţire ale sîngerării, cele mai frecvente sînt :

— durerea (percepută de bolnav ca senzaţie de corp străin sau de greutate în regiunea anală, provocată de alimentaţia bogată în alcool şi condimente, de purgative şi de constipaţie ;

— secreţia anală gleroasă, care pătează lenjeria de corp.

Hemoroizii externi se evidenţiază la inspecţia regiunii anale ca dilataţii sacciforme ale plexului venos hemoroidal extern. La palpare, se percepe existenţa cheagului intravascular sau extravascular, acesta din urmă organizat în spaţiul perianal subcutanat, ca urmare a ruperii în cursul efortului a unei vene dilatate.

Hemoroizii interni sînt situaţi la nivelul liniei pectineale anorectale, fapt care permite evidenţierea lor la inspecţia regiunii. Ei sînt dispuşi în puncte fixe la orele 4, 7 şi 11 ; în afara acestor noduli hemoroidali interni principali pot exista noduli hemoroidali sateliţi, dezvoltaţi între cei principali.

Hemoroizilor externi li se recunosc trei grade :

— gradul I : nodulul hemoroidal este situat la locul său de apariţie şi este format dintr-o arteră inflamată, mai multe vene dilatate şi trombozate — toate acoperite de o mucoasă de culoare roşie-închisă ;

— gradul II : nodulii hemoroidali sînt coborîţi în canalul anal, dar nu se pot pune în evidenţă la inspecţie ;

— gradul III : nodulii hemoroidali prolabează în exterior, fie numai în timpul defecaţiei (la sfîrşitul defecaţiei ei retrăgîndu-se), fie permanent ; în cazurile în care sînt voluminoşi, sînt ulceraţi sau mucoasa supraiacentă este inflamată.

În raport cu manifestările clinice principale ale hemoroizilor interni — sîngerarea şi prolabarea — se recunosc trei stadii evolutive ale acestora :

— stadiul I — în care sîngerarea se produce numai în timpul defecaţiei ;

— stadiul II — cînd, pe lîngă sîngerare se produce şi prolabarea, dar numai în timpul scaunului, după care se reduc acestea spontan ;

— stadiul III — în care sîngerarea şi prolabarea se produc şi în afara scaunului (la eforturi, în timpul mersului) şi nu se reduc spontan.

Hemoroizii aflaţi în stadiile I şi II nu sînt accesibili examenului palpator (tactul rectal) ci numai explorării endoscopice.

În patologia pancreatică, hepatică şi splenică

Pancreatita acută necrotico-hemoragică

Constituind complicaţie a pancreatitei acute necrotico-hemoragice, hemoragia digestivă — prezentă în circa 10% din cazuri — constituie un element de prognostic sever în evoluţia acestei boli, dat fiind inten-

Scanned with OKEN Scanner

sitatea mare a alterărilor locale și la distanță cît și potențialul evolutiv pe care-l reflectă.

Manifestată în cea mai mare parte din cazuri prin hematemeză, sîngerarea digestivă este în general recidivantă, de intensitate medie și apare în special la începutul bolii.

În producerea hemoragiei digestive în această condiție patologică participă un complex de factori, a căror importanță variază de la un moment la altul al bolii :

— perturbarea procesului de hemostază. Revărsarea unor mari cantități de enzime proteolitice și substanțe vasoactive (histamina, kinine) în sînge poate induce, în fazele inițiale, coagularea intravasculară diseminată. Aceasta evoluează trifazic : inițial creșterea coagulabilității, datorită accelerării sistemului coagulolitic, apoi se instalează hipocoagulabilitatea cu hipercoagulare reziduală și în final, se produce hipocoagulabilitate consecutivă consumului și scăderii secundare a factorilor coagulării ;

— hemoliza ;

— fibrinoliza ;

— leziunile vasculare din teritoriul mezenteric induse prin digestia enzimatică ;

— ulcerațiile, necrozele și perforațiile digestive, care pot interesa oricare dintre segmentele tubului digestiv ;

— necrozele infecțioase ;

— ulcerația abceselor sau a pseudochisturilor pancreatice ;

— fistulele pancreatice în tubul digestiv : duoden, jejun, colon sau în căile biliare, prin deschiderea focarelor de necroză pancreatică sau peripancreatică într-un organ cavitar.

Diagnosticul originii sîngerării în pancreatita necrotico-hemoragică este relativ ușor, dat fiind contextul general în care apare. Este vorba în general de persoane cu plus ponderal, în a cincea sau a șasea decadă de vîrstă la care se instalează, fără manifestări prodromale, un tablou clinic caracterizat prin : durere violentă epigastrică, vărsături și stare de șoc. Gravitatea simptomatologiei este așa de mare încît a fost chiar definită Dieulafoy ca „dramă pancreatică“ iar de Mondor „catastrofă abdominală“.

Durerea provocată prin palparea regiunii subcostale stîngi (semnul Mallet-Guy) și a unghiului costo-vertebral stîng (semnul Mayo-Robson), decelarea împăstării epigastrice profunde, a echimozelor situate periombilical (semnul Cullen) sau în flancuri (semnul Grey-Turner) completează tabloul clinic.

Explorările paraclinice confirmă diagnosticul clinic, atestînd existența hiperamilazemiei, hiperglicemiei tranzitorii, hipocalcemiei, hipertransaminazemiei, anemiei și leucocitozei, hiperazotemiei, hipermagneziemiei și hiper- sau hipokaliemiei.

Bolile cronice ale pancreasului

Se întîlnesc rar sîngerări în suferințele pancreatice cronice, fie ca hemoragii oculte, fie ca melenă sau hematemeză, dar de mică importanță.

Scanned with OKEN Scanner

În producerea hemoragiilor sînt incriminaţi mai mulţi factori :

— ruptura varicelor esofagiene din cadrul hipertensiunii portale segmentare care însoţeşte pancreatitele cronice şi neoplasmul pancreatic ;

— ulceraţiile digestive din pancreatite sînt cele care produc hemoragiile grave ;

— gastrita hemoragică sau ulcerul gastroduodenal care evoluează cu pancreatita cronică.

Pancreasul aberant

Considerată pînă nu de mult ca boală excepţional de rară, heterotopia pancreatică este în prezent estimată ca avînd incidenţă variind între 1% şi 12,5% din totalul examenelor necroptice. În măsura intrării explorării endoscopice în practica medicală curentă este posibil ca diagnosticul să se poată stabili şi *intra vitam* şi preoperator.

Definită ca prezenţa uneia sau mai multor insule de ţesut pancreatic în afara limitelor normale ale glandei, fără legături anatomice de vascularizaţie, inervaţie, sau continuitate cu pancreasul însuşi, heterotopia pancreatică determină hemoragie digestivă greu — dacă nu imposibil — de corelat cu existenţa acestei anomalii embriologice.

Manifestată prin hematemeză sau/şi melenă, sîngerarea digestivă din pancreasul aberant are importanţă variabilă — în general mică şi moderată — fără să pună probleme deosebite de tratament de urgenţă. Forma de manifestare — hematemeză sau melenă — este în funcţie de localizarea insulelor de ţesut pancreatic aberant. Datele statistice scot în evidenţă faptul că o treime din cazuri au localizare duodenală, un sfert gastrică, iar restul îl reprezintă cele jejunale, ale diverticulului Meckel, ileonului, esofagului, colonului şi rectului. Dintre localizările rare sînt cele ale marelui epiploon, ale splinei, veziculei şi căilor biliare, regiunii ombilicale şi ficatului.

Explicaţiile privitoare la existenţa şi localizarea aşa de variabilă a pancreasului aberant sînt multiple, dar, insuficient de convingătoare. Dintre cele mai aproape de realitate sînt :

— revenirea la o stare cu mult anterioară celei filogenetice umane ; este vorba de dezvoltarea diseminată, plurifragmentară a pancreasului la unele specii de vertebrate inferioare ;

— persistenţa proeminenţei ventrale stîngi pancreatice.

În evoluţia sa normală, pancreasul se dezvoltă din două proeminenţe — una ventrală şi alta dorsală — care se află de-o parte şi de alta a duodenului primitiv. Apariţia lor este precoce, încă de la embrionul de 4 mm, iar fuzionarea se produce cînd embrionul a ajuns la dimensiunea de 15 mm. Lipsa fuziunii şi persistenţa unei proeminenţe (în general cea ventrală stîngă, care în mod normal se hipotrofiază), face ca la adult să apară localizări pancreatice aberante ;

— migrarea unor celule pancreatice, de-a lungul sau alături de tubul digestiv ;

— pluripotenţialitatea celulelor tubului digestiv.

De regulă, hemoragia digestivă evoluează concomitent cu dureri epigastrice de tip ulceros sau nesistematizate, cu tulburări dispeptice (greaţă, vărsături, senzaţia de apăsare epigastrică şi de disconfort diges-

tiv, digestie greoaie, penibilă, scăderea apetitului și chiar alterarea stării de nutriție).

Diagnosticul pancreasului aberant este de domeniul exclusiv al examenelor paraclinice, dat fiind lipsa specificității manifestărilor subiective și obiective. De mare utilitate în acest scop sînt examenele radiologic gastrointestinal, endoscopic digestiv și histopatologic.

Tranzitul baritat gastrointestinal poate sugera existența unui pancreas aberant în prezența unei lacune rotundă sau ovalară, cu margini netede, regulate, ombilicată în centru. Este aspectul frecvent întîlnit „în coardă", care pretează la confuzii diagnostice cu ulcerul gastroduodenal. Uneori însă de la baza depresiunii se pot identifica una sau mai multe ramificații fine care se opacifiază cu suspensie baritată și care corespund canalului excretor aberant. Alteori, se constată numai o invaginație a mucoasei digestive normale.

Endoscopia — prin posibilitatea de a vizualiza modificările mucoasei de la arcada dentară pînă la porțiunea a 4-a a duodenului — poate să contribuie la stabilirea diagnosticului *in vivo*, în afara intervenției chirurgicale.

Astfel, se evidențiază proeminențe ale mucoasei gastrointestinale de mărime și forme diferite, regulate, sesile, de consistență fermă la atingerea cu endoscopul. Mucoasa supraiacentă este de aspect normal macroscopic ; uneori se constată o depresiune centrală a mucoasei sau chiar o ulcerație.

Histopatologic, pancreasul aberant se poate prezenta sub patru forme :

— pancreas normal, cu insule Langerhans, acini excretori și canale excretoare normale ;

— tip endocrin, numai cu insule Langerhans, fără acini și fără canale excretoare ;

— tip exocrin, cu acini și conducte pancreatice, dar fără insule Langerhans ;

— tip canalicular, în care se identifică numai canale excretoare pancreatice, deseori cu aspect chistic (de unde și denumirea de adenomioane sau hamartoame).

Cercetările histoenzimologice au evidențiat faptul că aceste pancreasuri aberante sînt active din punct de vedere secretor (exogen sau endogen).

Mecanismul prin care se produce hemoragia digestivă este complex, la el participînd :

— pancreatita acută ;

— pancreatita cronică, ce produce scleroză intestinală, distrofie chistică, stenoză duodenală, compresiune coledociană, icter ;

— ulcerația situată la nivelul nodulului pancreatic aberant, produsă prin mecanism vascular (compresiunea mecanică a vaselor) sau neurologic (iritarea terminațiilor nervoase cu tulburări distrofice locale consecutive) ;

— ulcerul gastric sau duodenal care se asociază uneori cu heterotopia pancreatică.

Scanned with OKEN Scanner

Diagnosticul etiologic al hemoragiei digestive superioare în pancreasul aberant este exclusiv de domeniul explorărilor paraclinice (examenul radiologic gastrointestinal, endoscopia digestivă şi examenul histopatologic).

Ciroza hepatică

Ciroza hepatică reprezintă, în ordinea importanţei, cea de a treia cauză a hemoragiei digestive superioare (circa 20% din total). În cursul evoluţiei procesului cirogen, hemoragia digestivă se produce în aproximativ o treime din cazuri, ea recunoscînd mai multe mecanisme de producere :

a) *Ruperea varicelor esofago-gastrice* constituie cea mai frecventă (circa 80% din cazuri) şi cea mai gravă manifestare hemoragică a cirozei hepatice, în multe cazuri ea deschizînd tabloul clinic al suferinţei. Dat fiind cantitatea mare de sînge care se pierde prin efracţia vasculară, ruperea varicelor esofago-gastrice se manifestă prin hematemeză şi melenă.

Elementul determinant în ruperea acestor varice îl constituie creşterea presiunii portale. Ea se întîlneşte la bolnavii cu ciroză hepatică decompensată, gravitatea sa fiind consecinţa vulnerabilităţii ficatului cirotic faţă de scăderea bruscă şi brutală a debitului sanguin, chiar dacă hemoragia a fost rezolvată.

Mecanismul prin care se realizează varicele esofagiene în cursul hipertensiunii portale sînt tratate în capitolul „Hemoragia digestivă în varicele esofagiene".

b) *Tulburările procesului de hemostază* sînt complexe, la instalarea lor participînd :

— insuficienţa celulară hepatică cu consecinţa sa — diminuarea capacităţii de sinteză a factorilor coagulării. Este vorba de protrombină — a cărei sinteză este cea mai afectată — şi, în mică măsură, de factorii V, VII, X, XI, XII şi XIII. În ordine cronologică, primul este afectat factorul de conversiune (VII) — chiar înaintea apariţiei manifestărilor hemoragice, urmat de protrombină şi de factorul Stuart-Prower ; cel din urmă interesat este factorul IX ;

— scăderea sintezei de fibrinogen şi alterarea compoziţiei sale chimice. În ciroza hepatică, fibrinogenul este modificat calitativ (îi lipseşte molecula glucozidică), astfel încît se perturbă procesul biochimic de polimerizare a fibrinei ;

— fibrinoliza excesivă, coagularea diseminată intravasculară şi inhibarea diferiţilor factori ai coagulării — urmare a creşterii necesarului şi consumului de factori de coagulare ;

— trombocitopenia, la instalarea căreia participă diminuarea procesului de trombocitogeneză şi hipersplenismul hematologic responsabil de distrucţia crescută. În plus, intervine în măsură variabilă şi un grad de disfuncţie trombocitară ;

— deficitul de vitamină K, indus de perturbarea biligenezei şi de diferite tratamente orale (cum sînt cele cu anticoagulante şi antibiotice) ;

— alterări morfofuncţionale ale capilarelor, determinate de factori carenţiali vitaminici, endocrini, umorali şi capilarotoxici existenţi în

Scanned with OKEN Scanner

singele bolnavilor cirotici, care induc fragilitate vasculară și permeabilitate capilară crescută, responsabilă de producerea de gingivoragii, epistaxis, sîngerări ale angioamelor stelare ale mucoasei gastrice ;

— disglobulinemia, care prin perturbarea raportului între serine și globuline și prin producerea de macroglobuline poate iniția și accentua sîngerarea.

c) În interpretarea corectă a hemoragiei digestive la bolnavii cu ciroză hepatică trebuie să se aibă în vedere și *alte condiții patologice coexistente* care pot determina sîngerarea. Cele mai frecvente dintre acestea sînt : ulcerul gastroduodenal (a cărui frecvență este mai mare în ciroza hepatică, decît la persoanele indemne din punct de vedere hepatic), gastrita hemoragică.

De asemenea, nu trebuie să se pună semnul de egalitate între varicele esofago-gastrice și hemoragia digestivă superioară, deoarece unii bolnavi cu ciroză hepatică și varice esofagiene pot sîngera din altă cauză, iar alți bolnavi în cursul evoluției procesului cirogen pot avea hemoragie de origine alternativă : varicoasă și extravaricoasă.

Neoplasmul hepatic

În neoplasmul hepatic hemoragia digestivă superioară se întîlnește drept complicație a bolii în aproximativ o treime din cazuri, putînd fi uneori semn revelator al bolii. Se manifestă, în general, prin hematemeză și melenă.

Ea se produce prin trombozarea sistemului portal sau a celui suprahepatic (în acest din urmă caz se realizează sindrom Budd-Chiari) prin embolii tumorale.

Hemoragia digestivă inferioară exteriorizată prin enteroragie se constată în cazurile în care s-a produs invadarea colonului de către procesul tumoral.

Anevrismele arteriovenoase splenice

Întîlnite rar în practica medicală, anevrismele arteriovenoase splenice sînt diagnosticate în general intraoperator, în cursul laparotomiei sau la necropsie. În cadrul manifestărilor clinice, hemoragia digestivă superioară constituie principalul simptom, alături de durere și alterarea stării generale. Hemoragia digestivă se exteriorizează prin hematemeză sau/și melenă importante.

Unice sau multiple, anevrismele arteriovenoase splenice sînt situate de-a lungul axului vascular arteriovenos sau chiar intrasplenic (în acest din urmă caz fiind de origine congenitală). Anevrismul are peretele îngroșat și este aderent de formațiunile învecinate : peritoneul parietal posterior, pancreas, fața pediculată a splinei, stomac, colon. Ruperea anevrismului în stomac sau în intestinul gros produce hemoragie digestivă, în vena splenică conduce la formarea unei fistule arteriovenoase (cu hipertensiune portală sectorială sau de aport), iar ruperea în cavitatea peritoneală sau retroperitoneal determină hemoragie internă.

Scanned with OKEN Scanner

Vîrsta adultă, existența aterosclerozei sistemice, a unor anomalii congenitale, a trombozei venei splenice, a hipertensiunii portale sau arteriale ca și a malariei în antecedentele bolnavului trebuie să ridice suspiciunea unui anevrism arteriovenos splenic la un bolnav cu hemoragie digestivă la care se constată splenomegalie, suflu continuu cu întărire sistolică localizat în hipocondrul stîng, care iradiază în spate sau la baza hemitoracelui respectiv.

În patologia sanguină

Hemofilia

În cadrul sîngerării — care constituie manifestarea clinică dominantă a hemofiliei — hemoragia digestivă este rar întîlnită (în circa 10% din cazuri), provenind din peretele intestinal, mezenter și, în mod excepțional, din peritoneu. Ea se traduce pe plan clinic prin melenă sau prin hemoragii oculte în scaun. Cantitatea de sînge care se pierde pe cale digestivă este mică sau medie, unică sau repetată, fără să pună în pericol viața. Hemoragia se instalează spontan, sau după traume minime : intervenție chirurgicală, episoade toxiinfecțioase digestive. În raport cu factorul declanșant, sîngerarea apare după cîteva ore de la traumatism și nu imediat — datorită hemostazei temporare precoce care se realizează prin mecanism trombocitar — și căii extrinsece a mecanismului coagulării (care funcționează normal la hemofilici). În cazul hemoragiei de mică importanță, hemostaza este definitivă ; dacă aceasta este depășită, sîngerarea apare la reluarea circulației.

În interpretarea corectă a hemoragiei digestive la hemofilici trebuie avută în vedere și eventualitatea ca aceasta să fie expresia sîngelui înghițit provenit din mușcături ale limbii, buzelor, gingiilor, sîngerării dento-alveolare sau din epistaxis.

Corelarea sîngerării digestive cu celelalte manifestări clinice ale bolii (hemartroze, hematoame) poate sugera originea hemofilică, mai ales dacă bolnavul este de sex masculin.

Examenele complementare hematologice aduc :

— date normale : timpul de coagulare, timpul de protrombină, numărul de trombocite în sîngele periferic, rezistența capilară, timpul Quick și retracția cheagului ;

— date anormale : T.H., P.T.T., P.T.T.K. sînt alungite ; trombelastograma are traseu cu „r" și „k" foarte alungite „ma" fiind normal ; TGT este global mărit (cel plasmatic prelungit și cel seric normal, definește hemofilia de tip A, iar cel plasmatic normal și seric prelungit, indică hemofilia de tip B) ; concentrația factorilor VIII și IX este scăzută proporțional cu gravitatea bolii ; TCP este foarte mult scurtat.

Cercetările genetice au evidențiat faptul că sinteza factorilor VIII și IX este indusă, la persoanele normale, de cîte o pereche distinctă de gene situate pe cromozomul sexual „X". Concentrația plasmatică a globulinelor antihemofilice A și B (factorii VIII și IX) este reglată însă de o altă pereche de gene, care se află pe cromozomii somatici. În raport cu nivelul plasmatic al acestor doi factori ai coagulării au fost identifi-

Scanned with OKEN Scanner

cate cinci stadii de gravitate a hemofiliilor : sever, sever-mediu, mediu, uşor şi forme inaparente.

Afecţiunea este ereditară, cu mod de transmitere recesiv, legat de sex. Gena globulinoformatoare fiind situată pe cromozomul „X", bărbatul (care are un singur cromozom „X") va face boala şi va putea transmite tara la descendenţi. Femeia (care are doi cromozomi „X" dintre care numai gena de pe unul este afectată) nu face boala, însă poate transmite boala (băieţilor) şi tara (fetelor).

Nu există diferenţă între hemofiliile A şi B în privinţa hemoragiei digestive, nici din punct de vedere cantitativ nici al formei de exteriorizare.

Hipoproconvertinemia

Hemoragia constituie manifestarea clinică dominantă sau exclusivă a acestei diateze de coagulare denumită, după numele celui care a descris-o prima dată, parahemofilia Alexander.

Debutînd precoce — chiar de la naştere — cu hemoragie ombilicală sau meningeală, în copilărie sau la adolescenţă boala se poate manifesta prin hemoragie digestivă — în general melenă şi, mult mai rar, sîngerări oculte, la persoane indemne de orice suferinţă gastrointestinală. Este vorba de hemoragii repetate, de mică importanţă, fără urmări grave asupra economiei generale a organismului. Ele apar fie în urma unor traumatisme abdominale sau generale, infecţii digestive sau postoperator, fie chiar spontan.

Asocierea sîngerării digestive cu alte hemoragii (gingivale, bucale, nazale, genitale, tegumentare) sugerează existenţa unei cauze generale în producerea acestora.

Mecanismul de producere a hemoragiei digestive (ca şi al tuturor celorlalte) este corelat cu deficitul sintezei proconvertinei (factorul VII). Procesul de biosinteză a acestui factor este sub dependenţa unei perechi de gene situate pe cromozomii somatici ; inhibarea acestor gene conduce la producerea unor infime cantităţi de proconvertină care nu mai poate asigura desfăşurarea normală a timpului II al procesului de coagulare ; transformarea protrombinei în trombină. Se consideră că scăderea sub 25% a cantităţii de factor VII sintetizat de celula hepatică induce tulburări de coagulare.

Examenele hematologice permit stabilirea diagnosticului şi identificarea factorului cauzal. Unele dintre investigaţii aduc date normale (timpul de sîngerare, numărul de trombocite, retracţia cheagului, rezistenţa capilară, toleranţa la heparină, T.C., T.H., P.T.T., P.T.T.K., factorii II şi V, T.C.P., T.G.T., timpul de trombină, trombelastograma).

Examenele care aduc date anormale sînt : timpul Quick mult crescut (care se poate corecta cu ser normal de 24 de ore) şi timpul factorilor VII şi X este foarte mult prelungit (şi care se normalizează prin adăugarea factorilor respectivi purificaţi).

Forma congenitală a bolii este mai rar întîlnită (un caz la aproximativ două milioane), cea căpătată fiind însă mai frecventă datorită asocierii deficienţei factorilor II, IX şi X în cadrul suferinţelor hepatice.

Scanned with OKEN Scanner

Hipoproaccelerinemia

Sîngerarea digestivă din cursul parahemofiliei Owren are aceleaşi caracteristici clinice ca şi cea din hipoproconvertinemie.

Dintre particularităţile sindromului hemoragic în această afecţiune trebuie reţinută apariţia sa mai tardivă (după 7 ani) şi asocierea relativ frecventă cu diferite malformaţii congenitale : renale (uretere şi/sau rinichi dubli), cardiace (persistenţa canalului arterial), osoase (sindactilie) şi cutanate (epidermoliza buloasă).

Examenele paraclinice care dau modificări patologice sînt : timpul de coagulare este alungit la jumătate din cazuri (cele severe), T. H., P.T.T., P.T.T.K. moderat alungite, timpul de rezistenţă la heparină, timpul Quick şi timpul factorului V mult mărite, trombelastograma evidenţiază traseu cu „r" alungit, iar T.C.P. este scurtat.

Deficienţa sintezei factorului V (proaccelerina) este congenitală, ea fiind expresia alterării unei perechi de gene situată pe o pereche de cromozomi somatici. Pentru ca boala să se producă este obligator ca sinteza hepatică a acestui factor să se situeze sub 20% faţă de valorile normale (cifră considerată ca fiind limita inferioară care asigură hemostaza) ; în formele manifeste de parahemofilie Owren, cantitatea de proaccelerină este situată sub 5% din necesarul fiziologic.

Forma congenitală de boală este rară (are aceeaşi incidenţă ca şi hipoproconvertinemia). Cea dobîndită însă este întîlnită mai frecvent în practica medicală : în stadiile acute ale coagulării intravasculare diseminate şi în sindromul fibrinolitic acut (în asociere cu deficitul de factor VIII), la bolnavii cu formă hemoragică de scarlatină, cu leucoze acute, cu anemii severe nutriţionale, în cursul hepatopatiilor cronice severe, în stadiul terminal al neoplasmului, la bolnavii iradiaţi în special cu fosfor (radiaţia ionizantă inhibă biosinteza hepatică a proaccelerinei).

Boala von Willebrand

Caracterizată prin hematemeză şi melenă, hemoragia digestivă din cursul bolii von Willebrand se întîlneşte la circa 15% dintre bolnavii cu această diateză hemoragică ; la acest procent se adaugă sîngele provenit din epistaxis şi din gingivoragii, ceea ce face ca, în aparenţă, originea digestivă a sîngerării să ajungă la 90—95% din cazuri.

Mecanismul de producere a hemoragiilor este mixt : capilar şi plasmatic (deficienţa factorului VIII asociată cu prezenţa factorului anti-Willebrand sau de adezivitate trombocitară).

Sîngerările apar precoce. încă de la naştere chiar şi se exacerbează cu ocazia unor traumatisme minime (periajul dinţilor, muşcarea buzelor sau limbii, lezarea frenului lingual în timpul masticaţiei, epistaxisul la suflarea nasului), postoperator (adenoidectomie, amigdalectomie, extracţii dentare) sau postmenstrual — postabortum. Numai rareori apar hematoame şi hemartroze (ca în hemofilie).

Examenele hematologice permit stabilirea diagnosticului. Testele care oferă date patologice sînt : timpul de sîngerare este alungit la 14—15 secunde (alungire care se dublează sau se triplează după administrarea unui gram de acid acetilsalicilic, ca urmare a acţiunii sale antiagre-

Scanned with OKEN Scanner

gante plachetare) iar TGT global şi plasmatic sînt alungite. Sînt normale : numărul şi calitatea trombocitelor, retracţia cheagului, factorul 3 plachetar, T.H. şi T.Q.D. au valori inconstante (modificate în aproximativ jumătate din cazuri) : P.T.T., P.T.T.K., rezistenţa capilară şi agregabilitatea plachetară.

Boala von Willebrand (denumită înainte trombopatia Willebrand-Jurghens) este o afecţiune ereditară, cu mod de transmitere autosomal dominant, caracterizată printr-o dublă deficienţă de factori plasmatici şi anume :

— globulina antihemofilică A (factorul VIII) a cărei rată de sinteză se află sub dependenţa unei perechi de gene situată pe cromozomi somatici (altele decît genele localizate pe cromozomii sexuali „X" şi de care depinde procesul de sinteză grosolană a acestui factor) ;

— factorul plasmatic al adezivităţii trombocitare *in vivo* (factorul von Willebrand, factorul antisîngerare, factorul Willebrand-Nilsson). Perechea de gene responsabilă de producerea acestui factor este situată pe aceeaşi pereche de cromozomi somatici ca şi genele reglatoare ale sintezei globulinei antihemofilice A.

Genele fiind localizate pe cromozomi somatici, boala este non-dependentă de sex, avînd incidenţa egală la ambele sexe, de un caz la o sută de mii.

Hipoprotrombinemia

Hemoragia digestivă (în special intestinală) face parte din manifestările clinice obişnuite ale hipoprotrombinemiei, fiind caracterizată prin melenă şi enteroragii. Acestea apar atît spontan, cît, mai ales, provocate prin diferite traumatisme (accidentale sau operatorii : extracţii dentare, amigdalectomie, apendicectomie, cură herniară etc.).

Apariţia hemoragiei digestive se situează în perioada adolescenţei, fiind precedată de sîngerări la naştere (secţionarea cordonului ombilical), la vîrsta de 7 ani (la schimbarea dentiţiei) sau instalarea ciclului menstrual (la fetiţe). În general, sîngerarea digestivă este unică sau se repetă la intervale mari de timp. Intensitatea sîngerării este însă mare sau chiar severă, necesitînd tratament substitutiv de urgenţă.

Mecanismul de producere a sîngerării digestive (ca şi a tuturor hemoragiilor) este legat de scăderea sub 10% şi chiar 5% faţă de normal a concentraţiei protrombinei sanguine.

Sinteza hepatică a acestui factor are loc la nivel microzomial, sub dependenţa unei perechi de gene localizată pe cromozomii somatici. Inhibarea unei singure gene face ca heterozigoţii să nu aibă manifestări hemoragice (concentraţia protrombinei fiind în jur de 50% faţă de normal, cu mult superioară celei care induce sîngerări), în timp ce inhibarea ambelor gene deprimă marcat sinteza hepatică a factorului II, astfel încît acesta scade sub limita critică. Transmiterea bolii se face, foarte probabil, în mod autosomal, asemănător afibrinogenemiei. Forma congenitală este rară, cea dobîndită — datorită asocierii cu deficienţe ale altor factori ai complexului plasmatic : VII, IX, X — fiind relativ frecvent constatată.

Scanned with OKEN Scanner

Aceste deficienţe gravitează în jurul unui factor patogenic comun : scăderea cantităţii de vitamină K necesară biosintezei hepatice a protrombinei. Hipovitaminoza K se realizează prin : insuficienţa de aport, sinteză intestinală redusă (în cursul antibioterapiei pe cale orală care distruge flora microbiană generatoare), deficienţa resorbţiei (tranzit rapid intestinal, lipsa bilei, baraj în circulaţia portală), imposibilitatea utilizării hepatice a vitaminei K (insuficienţa hepatică) sau administrarea de antivitamine K (trombostop, salicilaţi etc.).

Investigaţiile paraclinice atestă existenţa unor modificări patologice caracteristice : alungirea timpului de coagulare (la jumătate dintre bolnavi), a T.H., P.T.T., P.T.T.K., a timpului Stypven-cefalină, a timpului de protrombină (care este testul specific al acestei afecţiuni). Electroforeza plasmei adsorbite cu fosfat tricalcic evidenţiază lipsa undei caracteristice protrombinei.

Numărul trombocitelor, timpul de sîngerare, rezistenţa capilară, retracţia cheagului, timpul de trombină, timpul factorului V, al factorilor VII plus X, T.C.P., T.G.T. — sînt normale.

Afibrinogenemia

Hemoragia digestivă este întîlnită în aproximativ 50% din cazurile de afibrinogenemie, fiind manifestată prin hematemeză, melenă sau enteroragie. Acestea au intensitate variabilă, în majoritatea lor fiind moderate (cu toate că pot fi şi grave, constituind cauză de deces). Caracteristica generală a hemoragiilor din cursul afibrinogenemiei (inclusiv a celor digestive) este lipsa lor de gravitate, în contrast cu deficienţa gravă a procesului de coagulare.

În mecanismul de producere a hemoragiei digestive se recunoaşte acelaşi factor ca şi în celelalte hemoragii (externe, cutanate, mucoase, epistaxis, gingivoragie, hematurie, hemoptizie) şi anume — lipsa fibrinogenului.

Concentraţia minimă a fibrinogenului plasmatic capabilă să asigure o hemostază eficace este 50 mg/100 ml, în condiţiile în care toţi ceilalţi factori care concură la procesul de hemostază sînt normali calitativ şi cantitativ.

Gravitatea sîngerărilor creşte foarte mult prin asocierea altor perturbări ale factorilor coagulării, în special trombopenia.

Examenele paraclinice sînt cele care stabilesc diagnosticul. Imposibilitatea coagulării sîngelui face inutilizabile toate testele de coagulare (T.C., T.H., P.T.T., P.T.T.K., T.Q., T.C.P.).

Adaosul de trombină precum şi încălzirea plasmei timp de 10 minute la temperatura de 56° nu induce coagularea. Dozarea fibrinogenului nu se poate efectua din cauza incoagulabilităţii plasmei. Electroforeza plasmei bolnavului este asemănătoare cu a serului normal (serul defineşte plasma fără fibrinogen ; în cazul afibrinogenemiei se poate pune semnul egalităţii între cele două noţiuni). Viteza de sedimentare a hematiilor se apropie de zero (ca şi în policitemia vera) ; vîscozitatea plasmei se aseamănă cu cea a serului. Trombelastograma dă o linie dreaptă, caracteristică sîngelui necoagulabil.

Utile pentru diagnosticul pozitiv şi diferenţial al afibrinogenemiei sînt testele hematologice normale ; numărul şi calitatea trombocitelor,

Scanned with OKEN Scanner

permeabilitatea capilară, timpul de generare a trombinei, ceilalţi factori ai coagulării (II, V, VII, VIII, IX, X, XI, XII), fibrinoliza, toleranţa la heparină, durata de viaţă a fibrinogenului transfuzat. Trombelastograma se normalizează prin corectarea plasmei bolnavului cu fibrinogen.

Deficienţa hepatică a fibrinogenului este consecinţa unui defect genetic interesînd o pereche de gene situate pe o pereche de cromozomi somatici.

Defectul funcţional constă fie în insuficienta eliberare de fibrinopeptide A şi B, fie în polimerizarea defectuoasă .a monomerilor de fibrină. Consecinţa pe plan hemostazic a acestei perturbări a biosintezei fibrinogenului o reprezintă lipsa formării cheagului de fibrină sau calitatea defectuoasă a acestuia.

Hipofibrinogenemia

Sîngerarea digestivă din cursul hipofibrinogenemiei este asemănătoare cu cea din afibrinogenemie, cu deosebirea că ea apare numai în urma traumatismelor medii şi mari (accidente, intervenţii chirurgicale), sau în condiţiile unor asocieri patologice care aduc alte deficienţe ale procesului de hemostază. Este cazul sindroamelor fibrinolitice (în care se produce liza rapidă a moleculei de fibrinogen), al coagulării intravasculare diseminate (datorită consumului exagerat de fibrinogen), al afecţiunilor cu răsunet hepatic (insuficienţa hepatică acută sau cronică, neoplasm hepatic, leucemia granulocitară cronică, leucemia acută, luesul congenital, intoxicaţiile cu fosfor şi cloroform).

Forma congenitală de boală (fibrinopenia constituţională Risak) este foarte rară, cele dobîndite avînd însă incidenţă destul de mare, dat fiind intricarea mai multor factori care interferă cu procesul de hemostază.

Explorările paraclinice evidenţiază : alungirea timpului de protrombină, a T.C., T.H., P.T.T., P.T.T.K., a timpului Quick, trombelastograma arată reducerea „ma", iar fibrinogenul plasmatic este scăzut la valori situate în jurul a 50 mg/100 ml (la limita sub care procesul de hemostază nu mai permite desfăşurarea normală a vieţii).

De aici şi denumirile — fibrinogenopenie şi fibrinopenie — acordate acestei diateze hemoragice.

Deficienţa Hageman

Denumită astfel după numele bolnavului la care a fost studiată, deficienţa factorului Hageman (factorul XII) se caracterizează prin hemoragii care apar într-un foarte mic procent. În peste 95% din cazuri, această tulburare a procesului de coagulare este asimptomatică. Rarele cazuri de hemoragii nu permit concluzii cu valoare de generalizare. Totuşi, printre acestea au fost descrise şi sîngerări digestive — hematemeză, melenă, rectoragie, enteroragie — de intensitate variabilă, apărute spontan sau după intervenţii chirurgicale pe abdomen.

Mecanismul sîngerării este corelat cu scăderea sintezei factorului XII, deficit care se datoreşte inhibiţiei genei responsabile de această sinteză şi care este localizată pe cromozomi somatici. Transmiterea bolii

Scanned with OKEN Scanner

se face în mod autosomal recesiv ; penetraţia mică a genelor explică lipsa manifestărilor clinice la marea majoritate a purtătorilor acestei deficienţe congenitale. În plus, trebuie avută în vedere şi posibilitatea ca *in vivo* factorul Hageman să fie suplinit, în procesul de coagulare, de factorul XI (globulina antihemolitică C).

Diagnosticul se bazează pe datele de laborator, care evidenţiază : alungirea timpului de coagulare (atît în eprubete siliconate cît şi obişnuite), a T.H., P.T.T., P.T.T.K., scurtarea T.C.P., hipocoagulabilitate accentuată la testul toleranţei la heparină, trombelastograma evidenţiază un traseu cu „r" şi „k" alungite. Sînt normale : numărul şi calitatea trombocitelor, timpul de sîngerare, rezistenţa capilară, retracţia cheagului, T.Q., timpii factorilor II, V, VII, X, VIII şi IX.

Deficienţa factorului stabilizator al fibrinei

Hemoragia digestivă se întîlneşte în tabloul clinic al acestei afecţiuni cu incidenţă foarte mică ; ea se produce la adolescenţă sau la maturitate, fiind exprimată clinic prin enteroragie, melenă, hematemeză. În cazurile prezentate în literatură nu sînt citate evoluţii grave ale acestei sîngerări. Din anamneză rezultă că hemoragia digestivă (ca şi celelalte) apar în legătură cu traumatisme mecanice sau chirurgicale, la interval de 12—24 de ore de la acestea. În plus, se pot identifica sîngerări la secţionarea cordonului ombilical, la vîrsta cînd copiii încep să meargă (cînd fac cu uşurinţă hematoame, echimoze, hemoragie cutanată). Vindecarea plăgilor se face greu şi cu cicatrice vicioase, datorită faptului că producţia de colagen este perturbată din cauza lipsei factorului XIII din fibroblaşti.

Examenele de laborator evidenţiază normalitatea testelor de hemostază şi de coagulare ; cheagul însă este uşor sfărîmicios. Caracteristică pentru diagnosticul acestei deficienţe este pozitivarea testului solvirii cheagului în soluţie de uree sau de acid monocloracetic.

Deficienţa factorului XIII este transmisă genetic, în mod autosomal recesiv ; genele responsabile de sinteza acestui factor sînt situate pe cromozomi somatici, ceea ce face ca ea să fie întîlnită la ambele sexe, în mod egal. Instalarea hemoragiilor are loc atunci cînd concentraţia plasmatică a factorului XIII scade sub 5% din cea normală, formele severe fiind cele în care nivelul plasmatic este scăzut sub 2%. În ultimul timp au fost descrise cazuri dobîndite în cursul bolilor de sînge (policitemia vera, mielomul multiplu, agamaglobulinemia, anemia pernicioasă, leucemii), în hepatopatiile cronice, în intoxicaţia cu plumb, boli renale, coagularea intravasculară diseminată.

Sindromul fibrinolitic

Hemoragia digestivă este întîlnită în sindromul fibrinolitic în circa 10% din cazuri, urmînd după epistaxis, echimoze, hemoragiile postoperatorii, sîngerările la locul unde s-au efectuat injecţii sau puncţii. Manifestată prin melenă, enteroragie, rectoragie sau hematemeză, sîngerarea digestivă — moderată, la început — se accentuează ulterior, datorită asocierii diferitelor deficienţe ale hemostazei induse

Scanned with OKEN Scanner

de desfășurarea procesului fibrinolitic. Nu de puține ori severitatea hemoragiei este cea care pune în pericol viața bolnavului.

Mecanismul sîngerării este corelat cu predominarea factorilor activatori ai fibrinolizei, situație care se întîlnește fie ca tulburare primară (spontană — prin creșterea activatorilor plasminogenului sau iatrogenă, în urma administrării de medicamente trombolitice), fie secundară coagulării intravasculare diseminate. În aceste condiții patologice se eliberează plasmină care are acțiune litică asupra fibrinogenului, fibrinei, factorilor V și VIII.

Diagnosticul este stabilit pe baza datelor de laborator care evidențiază pozitivarea testelor de fibrinoliză, cele de coagulare fiind normale.

Trombocitemia hemoragică

Manifestările hemoragice fac parte, alături de cele tromboembolice, din tabloul clinic dominant și definitor al trombocitemiei hemoragice. Prezente în toate cazurile, sîngerările sînt foarte variabile ca localizare și intensitate ; dintre acestea, hemoragia digestivă este însă cea mai frecventă. Oculte sau manifeste — hematemeză, melenă sau ambele — sîngerările digestive pot apărea după traumatisme minore, postoperator (splenectomie), după extracții dentare sau chiar spontan. În antecedentele bolnavilor se identifică, în majoritatea cazurilor, relativ frecvente episoade hemoragice (digestive sau extradigestive : epistaxis, hematurie, menoragie, hemoptizie) în ultimii 10—15 sau chiar 20 de ani care au precedat diagnosticul.

Accidentele cerebrale vasculare, atît cele produse prin hemoragie cît și cele prin tromboză, sînt mult mai frecvente la bolnavii cu trombocitemie hemoragică care au făcut hemoragie digestivă decît la cei care n-au făcut.

În tabloul clinic, după hemoragii urmează în ordinea frecvenței accidentele tromboembolice : ale membrelor inferioare, ale venelor portă, mezenterice, pulmonare, vaselor splenice, venelor penisului. Splenomegalia este întîlnită în 80% din cazuri.

Dintre asocierile patologice trebuie avute în vedere ulcerul gastroduodenal (prezent la aproape un sfert dintre bolnavi) și guta.

Mecanismul de producere a hemoragiei digestive (ca și celorlalte sîngerări, dealtfel) este insuficient elucidat ; el este corelat cu existența trombozelor intravasculare care, secundar determină sîngerarea, secvențialitatea factorilor patogeni fiind : trombocitemie → tromboze hemoragii. Multitudinea de trombi capilari determină consum crescut de fibrinogen, în ultimă analiză fibrinogenopenia fiind responsabilă de producerea hemoragiilor.

În explicația hemoragiei digestive trebuie avută în vedere și eventualitatea sîngerării ulcerului gastroduodenal care este prezent la aproape un sfert dintre bolnavii cu trombocitemie hemoragică (așa cum se constată, dealtfel, la multe dintre bolile mieloproliferative).

Coroborarea datelor clinice — hemoragia digestivă, tromboembolii și splenomegalie — cu tabloul hematologic care evidențiază trombocite-

Scanned with OKEN Scanner

mie, neutrofilie şi atestă existenţa hipercelularităţii cu predominanţa megacariocitelor, contribuie la stabilirea cu relativă uşurinţă a diagnosticului.

Trombopatiile

Diateze hemoragice caracterizate prin anomalie calitativă plachetară, trombopatiile se manifestă prin tendinţa la sîngerare, în cadrul căreia cea digestivă este rară. În general, hemoragia este de mică importanţă (uneori putînd fi, însă, moderată) şi se exteriorizează prin hematemeză sau melenă. Ea apare spontan sau cu ocazia unor traumatisme, naştere, după intervenţii chirurgicale. Anamneza atentă scoate în evidenţă existenţa în trecutul bolnavilor a unor hemoragii uşoare (digestive, nazale, genitale, cutanate) a căror cauză nu a fost identificată.

Mecanismul prin care se produce hemoragia digestivă în trombopatii este complex şi diferit de la o formă la alta :

— tulburarea agregării primare plachetare, datorită lipsei glicoproteinei cu greutate moleculară 155 000 din structura membranei plachetare — în trombastenia Glantzman şi în sindromul Bernard-Soulier ;

— reducerea capacităţii de stocare a ADP şi ATP intraplachetar — în trombopatia din albinism, trombopatia cu absenţa radiusului şi în sindromul Wiskott-Aldrich ;

— diminuarea pînă la suprimare a eliberării ADP plachetar — în trombopatia Weiss ;

— tulburarea adeziunii plachetare la colagen — în trombopatia Willebrand ;

— tulburarea adeziunii plachetare la ţesutul subendotelial — în distrofia hemoragică plachetară.

Existenţa unor anomalii osoase (în special absenţa radiusului) şi a malformaţiilor congenitale cardiace la o treime dintre bolnavii cu trombopatii merită să fie reţinută şi valorificată atunci cînd se interpretează clinic o hemoragie digestivă.

Diagnosticul bolii este însă apanajul explorărilor paraclinice. Este vorba de alungirea timpului de sîngerare la peste 11—12 minute, creşterea adezivităţii plachetare *in vivo* şi *in vitro* şi a agregării trombocitare, reducerea semnificativă a disponibilităţilor factorului 3 plachetar, scurtarea duratei de viaţă a trombocitelor (datorită unor tulburări funcţionale, unui deficit intrinsec), modificări de granulare ale plachetelor şi megacariocitelor.

Purpura trombopenică idiopatică (boala Werlhof)

Manifestare clinică rar întîlnită în cursul evoluţiei purpurei trombopenice idiopatice, hemoragia digestivă se caracterizează prin :

— apariţia în pusee, corespunzînd în general episoadelor purpurice ;

— nu se însoţeşte de colici abdominale (element clinic de mare valoare diagnostică pentru diferenţierea de purpurele vasculare, unde sîngerarea digestivă se însoţeşte de colici) ;

Scanned with OKEN Scanner

— evoluează adeseori concomitent cu alte hemoragii mucoase sau viscerale : epistaxis, metroragie, hematurie, hemoptizie, hemoragie în sistemul nervos central ;

— se exteriorizează prin hematemeză şi melenă, care pot fi uneori abundente, conducînd la anemie acută hemoragică.

Diagnosticul este tranşat de explorările hematologice şi imunologice. Astfel : timpul de sîngerare este mult sau foarte mult crescut, în plin puseu putînd ajunge la o oră ; testul garoului intens pozitiv, retracţia cheagului deficitară pînă la nulă, astfel încît fibrinoliza poate începe fără ca cheagul să se fi retractat ; trombelastograma se caracterizează prin apropierea celor două ramuri ale curbei ; numărul de trombocite în sîngele periferic este scăzut, pînă la 50.000/mm^3 şi chiar mai mult, putîndu-se ajunge, în cazurile grave, la aplachetoză periferică. Morfologia trombocitară este modificată : trombocitele au diametrul de două ori mai mare decît cele normale, sînt mai puţin granulate, au granulaţii eozinofile (diferite de granulomerul trombocitelor normale). În măduvă se constată creşterea numărului de megacariocite de aproximativ trei ori (125×10^5 elemente/mm^3 de măduvă faţă de 55×10^5 cît se găsesc pe mm^3 de măduvă normală), cu predominanţa celor tinere ; turnoverul megacariocitar este crescut de circa 3 ori, iar durata de viaţă este scăzută la o treime faţă de normal.

Întrucît aceste explorări hematologice periferice şi medulare sînt curent folosite în practica medicală, rezultă că diagnosticul bolii este relativ uşor de stabilit. Pentru stabilirea mecanismului etiopatogenic sînt necesare examene imunoserologice de finețe : decelarea autoanticorpilor serici, teste de aglutinare, studierea duratei de viaţă a trombocitelor şi a intensităţii sechestrării lor în ficat şi splină.

Producerea sîngerării digestive (ca şi a oricărei alte sîngerări, dealtfel) în purpura trombopenică idiopatică gravitează în jurul trombocitopeniei indusă prin două mecanisme : formarea de autoanticorpi specifici antiplachetari şi existenţa leziunilor autoimune în organele ţintă. Din punct de vedere imunologic, această entitate nosologică apare ca o boală prin complexe imune (produsă prin mecanism de tip III din schema lui Gell şi Coombs).

Participarea trombocitului în producerea hemostazei este afectată atît în prima fază a procesului de hemostază (se produc perturbări în formarea cheagului alb plachetar) cît şi în ultima fază — retracţia cheagului (cheagul format este neretractil, cu aderenţă redusă la vasul lezat).

În afara formei idiopatice de purpură trombocitară, se poate produce hemoragie digestivă cu aceleaşi caracteristici clinice în toate formele de boală cu etiologie cunoscută. Astfel, se pot întîlni în :

— purpura trombopenică după infecţii virale, în primele 3—4 luni de la un episod virotic în special respirator ; frecvenţa este, la adult, mai mare de 2—3 ori la sexul feminin, în timp ce la copil nu există diferenţă semnificativă între sexe ;

— purpura trombocitară asociată altor boli autoimune ca : hepatita cronică agresivă, poliartrita reumatoidă, lupusul eritematos diseminat ;

Scanned with OKEN Scanner

— purpura trombotică trombocitopenică (boala Moscowitz) în care în producerea sîngerării intervin, în plus, leziunile vasculare — capilare și arteriale — de tip angiopatie necrotizantă ;

— purpura trombopenică prin izoimunizare (după transfuzii de sînge total sau de plachete) ;

— purpura trombopenică prin sensibilizare la medicamente ;

— purpura trombopenică prin medicamente deprimante ale megacariopoezei : tratamentul prelungit cu diuretice tiazidice (Nefrix, Ufrix) și ingestia cronică de alcool.

Purpura alergică capilaro-toxică

Hemoragia digestivă face parte din tabloul clinic al bolii Schönlein-Henoch, întîlnindu-se în mai mult de jumătate din cazuri. Ea se manifestă prin diaree sanguinolentă, hemoragie ocultă în scaun, melenă și, mult mai rar, hematemeză. Frecvența cea mai mare se constată la copii și adolescenți, dat fiind incidența mare a bolii la aceste categorii de vîrstă. Intensitatea sîngerării este foarte diferită de la un bolnav la altul, dar și în raport cu stadiul evolutiv al bolii, variind de la neînsemnată la gravă.

Condițiile de apariție a hemoragiei digestive sînt superpozabile cu ale celorlalte manifestări clinice ale bolii : este vorba de infecția amigdalo-faringiană care interesează deseori și căile respiratorii, în cvasitotalitatea cazurilor produsă de streptococul beta-hemolitic grupa A.

Unică sau repetată, hemoragia digestivă poate constitui element de prognostic sever dacă se repetă prea des sau în cazul în care ea apare în contextul în care puseul activ se prelungește peste 4—5 săptămîni.

Mecanismul prin care se produce hemoragia digestivă în purpura anafilactică Schönlein-Henoch este imunopatologic, afecțiunea fiind încadrată în bolile prin complexe imune. După o perioadă de sensibilizare la antigenul microbian (care în peste 90% din cazuri este streptococul, în rest fiind stafilococul și bacilul coli) crește titrul de anticorpi și se produce precipitarea complexelor imune, care determină alterări grave în structura și permeabilitatea peretelui capilar. Astfel, se produc : descuamare și distrucție epitelială, diapedeză leucocitară, agregare trombocitară cu formarea de microtrombuși intravascular. Alterarea structurii peretelui vascular conduce la perturbarea gravă a permeabilității, cu extravazare de hematii și leucocite și de exsudat inflamator.

În afara acestui mecanism imunopatologic — valabil pentru toate hemoragiile din pelioza reumatismală — în producerea hemoragiei digestive mai intervin, în mod particular, încă doi factori :

— interferența factorilor plasmatici ai procesului de coagulare și a trombocitelor prin complexe imune și prin paraproteine ;

— invaginația, subocluzia sau ocluzia intestinală care apar ca o complicație de temut a acestei boli.

Încadrarea hemoragiei digestive în tabloul clinic general al purpurei alergice capilaro-toxice — episodul infecțios faringo-amigdalian, as-

censiunea termică, fluxiunile articulare, purpura cutanată (peteşii, papule, noduli violacei hemoragici), colici abdominale, hemoragii viscerale care însoţesc erupţia purpurică — permite, în majoritatea cazurilor, stabilirea diagnosticului pe baza datelor anamnestice şi a examenului obiectiv.

Explorările paraclinice aduc date privind patogenia infecto-alergică a bolii şi infirmă originea trombocitară a purpurei.

Hemograma, VSH, titrul ASLO, fibrinogenul, complementul seric şi electroforeza atestă existenţa unei stări imune inflamatorii ; valorile normale sau scăzute ale fibrinogenului şi titrului ASLO în perioada de erupţie se datoresc, foarte probabil, legării lor în complexele imune. Examenul bacteriologic pune în evidenţă streptococul beta-hemolitic din grupa A în forma infectoalergică a bolii Schönlein-Henoch ; există însă cazuri în care agentul sensibilizant nu este infecţios, ci medicamentos : diureticele tiazidice (în special hidroclorotiazida = Nefrix), chinina şi izomerul său dextrogir — chinidina, sărurile de aur, de bismut, de mercur sau de iod.

Numărul şi calitatea trombocitelor, retracţia cheagului, rezistenţa vasculară, timpul de sîngerare, testele de coagulare şi de fibrinoliză sînt normale.

Dintre purpurele vasculare nealergice, care au în tabloul lor clinic hemoragie digestivă (rectoragii, enteroragii, melenă şi, foarte rar, hematemeză) trebuie avute în vedere :

— *purpura cutanată simplex,* în care sîngerarea digestivă şi extradigestivă (urinară, retiniană) se produce datorită alterărilor distrofice ale fibrelor elastice ale ţesutului conjunctiv. Este cazul sindromului şi bolii Cushing, al angeitelor din diabetul zaharat şi al hipercorticismului postterapeutic ;

— *displaziile conjunctive elastice,* ca de exemplu pseudoxantoma elastică (sindromul Grönblad-Strandberg) în care se produce îngroşarea, tumefierea, ruperea, răsucirea, dezintegrarea fibrelor elastice, cele colagene rămînînd normale.

În toate aceste forme de purpură alterările diferitelor structuri ale ţesutului conjunctiv pericapilar se însoţesc de perturbări ale procesului de hemostază care constau în agregarea trombocitară şi deficienţa unor factori plasmatici ;

— *sarcomatoza Kaposi* evoluează în 5—10% din cazuri cu hemoragie digestivă (intestinală, rectală), produsă prin leziuni endoteliale (dilataţii vasculare, infiltraţii granulomatoase) care conduc la extravazare de sînge ;

— *bolile caşectizante, hepatopatiile cronice severe, insuficienţa renală cronică, infecţiile cronice* produc hemoragie digestivă prin alterări complexe : trombocitare şi capilare ;

— *disglobulinemiile din limfoproliferările maligne* (care sînt de tip monoclonal cu hipersecreţie de IgM) *şi din limfoproliferările reactive* (care sînt policlonale şi în care se constată creşteri ale mai multor clase de imunoglobuline). În aceste cazuri hemoragia se produce prin : a. inhibarea agregării trombocitare în faza primară a coagulării de că-

Scanned with OKEN Scanner

tre complexele globulinice în exces ; b. lezarea endoteliului vascular, cu sau fără reacție inflamatorie, cu alterarea permeabilității vasculare de către agregatele imune mono- sau policlonale ; c. alterări ale factorilor V, VII, X, XI, XII mai ales în formele monoclonale ; d. împiedicarea eliberării factorilor plachetari (în special 3) ; e. polimerizarea defectuoasă a fibrinogenului sau formarea cu crioglobulinele a criofibrinogenului, care perturbă grav ultima fază a procesului de coagulare.

Leucemiile acute

În tabloul clinic al leucemiilor acute, sindromul hemoragipar este constant întîlnit, estimat la trei sferturi dintre bolnavi. În acest cadru, hemoragia digestivă — reprezentată prin hematemeză și melenă — are incidență de circa 20% din tabloul sîngerărilor. De cele mai multe ori ușoară sau medie, hemoragia digestivă poate fi prezentă în perioada de stare sau să constituie cauză de exitus a acestor bolnavi : în majoritatea cazurilor ea nu se repetă.

În mecanismul de producere a hemoragiilor digestive — ca și a tuturor celorlalte sîngerări — rolul principal îl deține trombocitopenia. Într-adevăr, scăderea numărului trombocitelor din sîngele periferic la 50.000—40.000/mm^3 crește semnificativ riscul și incidența hemoragiilor în leucemiile acute, ca și gravitatea lor ; cea mai de temut este hemoragia cerebrală, care se situează deasupra oricăror resurse terapeutice. Există însă și situații în care, la aceste valori ale trombocitopeniei, hemoragia este de mică importanță și lipsită de risc, fiind localizată tegumentar (purpura cutanată). Constatarea că formele de boală care evoluează cu leucocitoză mult crescută (în general peste 100.000/mm^3) cu predominanța promielocitelor (forma M_3 a leucemiei mieloblastice acute din clasificarea British Medical Council) evoluează cu sindrom hemoragic sever a condus la identificarea unui aspect necunoscut pînă nu de mult. Este vorba de capacitatea fibrinogenopenizantă a granulațiilor din promielocite, ceea ce face ca trombocitopeniei să i se adauge încă un factor care concură la instalarea sindromului hemoragipar.

Eliberarea de către leucoblaștii maligni a unui factor tromboplastinic (în special în formele promielocitare) capabil să inducă coagularea intravasculară diseminată cu accentuarea trombocitopeniei, ca și punerea în libertate a unor enzime cu acțiune fibrinolitică, complică și mai mult mecanismul patogenic al hemoragiilor din leucemiile acute.

În plus, trebuie avută în vedere și eventualitatea ca trombocitopeniei să i se asocieze și aplazie medulară secundară indusă iatrogen prin tratamentul citostatic (exceptînd derivații glucocorticoizi și l-asparaginaza, toate substanțele citostatice sînt deprimante medulare).

Corelarea hemoragiei digestive cu celelalte sîngerări (cutanată, gingivală, epistaxis, hemoptizia, metroragia, hemartroze, hematoame subcutanate sau musculare), cu sindromul infecțios (stare toxico-septică, ascensiune termică) și cu sindromul anemic poate sugera originea leucemică acută a hemoragiei digestive.

Examenele hematologice permit stabilirea diagnosticului de leucemie și a tipului celular blastic. Astfel, în sîngele periferic se con-

Scanned with OKEN Scanner

stată : anemie (în jur de două milioane de hematii/mm^3), trombocitopenie (sub 30 000—20 000/mm^3), creșterea numărului de leucocite la 60 000—100 000/mm^3 (exceptînd formele sub- sau aleucemice, cu formula leucocitară în care predomină blaștii leucemici și lipsa formelor de trecere spre celule adulte (hiatusul leucemic). În ce privește diferențierea blaștilor leucemici se disting trei tipuri de leucemii acute : mieloblastică, limfoblastică și mielomonocitară. Mielograma evidențiază metaplazie blastică monomorfă, corespunzătoare tipului celular periferic : mieloblaste, limfoblaste sau celule mielomonocitoide. Seriile eritroblastică și megacariocitară sînt aproape dispărute.

Leucemia granulocitară cronică

Spre deosebire de leucemia acută, în formele cronice sindromul hemoragic este rar întîlnit și de mai mică importanță.

În leucemia granulocitară cronică hemoragiile sînt rare, iar în cadrul acestora, cea digestivă are incidență foarte mică. Ea se manifestă prin melenă și, numai excepțional, prin hematemeză ; este puțin importantă, lipsită de riscuri, nu se repetă și apare în stadiile avansate ale bolii, chiar în faza terminală.

Factorul cu ponderea cea mai mare în producerea sîngerării la bolnavii cu leucemie granulocitară cronică îl reprezintă alterarea capacității funcționale a plachetelor sanguine. Numărul crescut de trombocite, constatat la o treime dintre bolnavi (număr ce poate ajunge la 600 000—800 000/mm^3 și chiar la un milion), creșterea vîscozității sîngelui circulant ca și modificările vasculare din unele organe explică apariția trombozelor venoase și infarctelor la diferite niveluri ale tubului digestiv (în special la intestinul subțire).

Vîrsta între 25 și 45 de ani, splenomegalia de tip tumoral, asociată deseori cu hepatomegalie și cu dureri osoase (spontane sau provocate) corelate cu hemoragia digestivă poate sugera originea mieloproliferativă a acesteia. Examenele paraclinice permit stabilirea diagnosticului. În sîngele periferic se constată : leucocitoză (în medie pînă la 50 000/mm^3) cu granulocite imature (microblaști și promielocite în număr redus, mielocite și metamielocite mai multe) și mature (în special neutrofile și bazofile), trombocitoză (trombocitopenia este excepțional de rară la bolnavii netratați), fosfataza alcalină a granulocitelor mature este scăzută. În măduva osoasă se pune în evidență hiperplazie predominant granulocitară și rețea fină de reticulină ; la marea majoritate a bolnavilor (în jur de 90%) este prezent cromozomul Philadelphia. Acesta este unul dintre cromozomii din grupa G(22) cu o deleție a jumătății din brațul lung (22 g—), foarte probabil fragmentul fiind translocat la unul dintre cromozomii din grupa C(9 g+). El este identificat în eritrocite, granulocite și megacariocite și nu a putut fi pus în evidență la celulele seriei limfocitare. Apare mult înaintea manifestărilor clinice ale bolii, persistă în perioadele de remisiune și de metamorfozare și imprimă un plus de gravitate bolii (răspuns slab la tratament, metamorfozare precoce, durată de supraviețuire scurtă).

Scanned with OKEN Scanner

Leucemia limfatică cronică

Hemoragia digestivă este întîlnită foarte rar în cursul evoluției leucemiei limfatice cronice. Ea se manifestă prin melenă și enteroragie (această ultimă eventualitate fiind întîlnită în situațiile în care tranzitul intestinal este rapid) ; fiind însă de mică importanță, nu ridică probleme de ordin prognostic sau terapeutic. În general nu se repetă și nu se corelează cu un anumit stadiu evolutiv al bolii.

Mecanismul de producere a hemoragiei digestive din leucemia limfatică cronică este complex, la el participînd :

— trombocitopenia — prezentă la mai mult de jumătate dintre bolnavi — care se instalează ca urmare a dislocării seriei megacariocitare de către infiltratul limfocitar. Uneori, trombocitopenia este produsă prin mecanism autoimun, sugerat de existența în măduvă a unui mare număr de megacariocite imature și de răspunsul la corticoterapie. Hipersplenismul și supradozarea medicației citostatice pot contribui cu o anumită cotă de participare la inducerea sau accentuarea trombocitopeniei ;

— fixarea de către globulinele patologice (crioglobuline, macroglobuline) a factorilor coagulării ;

— ulcerarea mucoasei gastro-intestinale — infiltrată cu țesut limfatic, ce poate lua înfățișare tumorală — vegetantă sau polipoasă.

În interpretarea clinică, hemoragia digestivă trebuie coroborată cu vîrsta peste 50 de ani, cu adenomegalia și/sau splenomegalia ; constatarea la examenul sîngelui periferic a unui număr constant crescut de limfocite (în general peste 15 000/mm^3) cu numeroase umbre Gumprecht permite stabilirea diagnosticului de certitudine în scurt timp, și fără să necesite înzestrare tehnică deosebită.

Metaplazia mieloică cu mielosclerozã

Hemoragia digestivă se întîlnește rar în cursul metaplaziei mieloice cu mielosclerozã ; ea se manifestă mai ales prin hematemezã și/sau melenă și numai în foarte puține cazuri prin hemoragie ocultă. Există situații, însă, în care sîngerarea poate domina tabloul clinic al bolii prin severitate sau prin repetare, ceea ce creează dificultăți diagnostice, îndrumînd greșit raționamentul diagnostic.

Mecanismul prin care se realizează hemoragia este complex :

— asemănător celui din trombocitemia hemoragică — în formele cu număr crescut de trombocite (aproximativ o treime dintre cazuri evoluează cu valori peste un milion/mm^3 ale trombocitelor din sîngele periferic) ;

— trombocitopenia care se constată la circa jumătate din cazurile de metaplazie mieloică cu mielosclerozã ; este vorba atît de scăderea cantitativă a trombocitelor cît și de alterări funcționale ale lor, astfel încît factorii trombocitari care participă în procesul de coagulare sînt deficitari. Morfologic, atît trombocitele apar modificate (forme gigante, bizare) cît și megacariocitele (care apar în număr destul de mare, fragmentate), și cu modificări ale lipoproteinelor citoplasmatice.

Scanned with OKEN Scanner

Celelalte manifestări clinice ale bolii, care pot orienta explorările spre decelarea unei boli mieloproliferative cronice sînt : paloarea cutaneo-mucoasă, splenomegalia, hepatomegalia şi adenomegalia.

Tabloul hematologic evidenţiază modificări de tip leucoeritroblastic, poichilocitoză (forme eritrocitare bizare, ovale, „în lacrimă"), macro- şi megalotrombocite cu fragmente de megacariocite. În măduva osoasă se constată, iniţial, panmieloză (creşterea numărului granulocitelor, eritroblaştilor, megacariocitelor şi fibroblaştilor), iar în stadiul avansat al bolii, măduva este hipoplazică.

Policitemia vera

În tabloul clinic al bolii Vaquez, hemoragiile împreună cu trombozele se întîlnesc la o treime pînă la jumătate dintre bolnavi, ele constituind cauza cea mai frecventă de exitus. Dintre hemoragii, cea digestivă este şi cea mai des întîlnită, manifestată prin hematemeză şi/sau melenă, deseori de gravitate mare ; numai rareori se traduce prin hemoragie ocultă, decelabilă la examenul chimic al materiilor fecale.

Substratul anatomopatologic al hemoragiei digestive în policitemie este reprezentat de ulcerul gastroduodenal, a cărei incidenţă este de 8% din numărul total de bolnavi policitemici şi care este de patru ori mai frecvent decît în populaţia generală (a se vedea şi capitolul „Hemoragia digestivă în ulcerul gastroduodenal").

Celelalte manifestări clinice ale bolii sînt, uneori, destul de sugestive pentru diagnostic, astfel încît este posibilă suspicionarea originii policitemice a hemoragiei digestive. Este vorba de :

— cianoza roşie a tegumentelor şi mucoaselor ; culoarea pielii şi, mai ales, a feţei acestor bolnavi este „roşie ca trandafirul vara şi albastră ca indigoul iarna". Ea reprezintă expresia amestecului unor mari cantităţi de oxihemoglobină şi hemoglobină redusă, prima imprimînd culoarea roşie, iar cea de a doua, albastră ;

— pruritul, prezent la un sfert dintre bolnavi, este generalizat, se accentuează după baie caldă şi persistă deseori şi în perioadele de remisiune ;

— artralgiile — relativ frecvent întîlnite — au ca substrat biochimic hiperuricemia ;

— mialgiile şi durerile osoase ;

— durerea epigastrică localizată la jumătatea epigastrului cu ritmicitate diurnă şi sezonieră (datorită ulcerului gastroduodenal), sau permanente (datorită splenomegaliei care se constituie rapid) ;

— manifestări neuropsihice : cefalee, ameţeli, astenie, parestezii, tulburări vizuale, depresie, halucinaţii.

La examenul obiectiv se constată : splenomegalie (în 90% din cazuri), hepatomegalie (la aproape jumătate dintre bolnavi), hipertensiune arterială şi deficit ponderal.

Examenele complementare evidenţiază :

— scăderea VSH pînă la 2—1 mm/oră, din cauza creşterii hematocritului ;

— eritrocite peste opt-zece milioane/mm^3, care apar pe frotiu cu formă şi dimensiuni diferite şi cu policromatofilie ;

Scanned with OKEN Scanner

— masa eritrocitară este crescută : 36 ml/kilocorp la bărbat şi 32 ml/kilocorp la femeie ;

— leucocitele la marea majoritate a bolnavilor sînt crescute, între 10 000 şi 25 000/mm^3 (putînd ajunge chiar şi la 50 000—100 000/mm^3), activitatea fosfatazică alcalină a granulocitelor mature fiind semnificativ crescută (peste 100) ;

— trombocitele sînt, la jumătate dintre bolnavi, crescute, numărul lor variind între 400 000 şi 4 000 000/mm^3 ;

— volumul sanguin este crescut de pînă la de 2 ori (8—10 l) pe seama creşterii volumului eritrocitar, cel plasmatic rămînînd nemodificat sau chiar scăzînd ;

— vîscozitatea sîngelui ajunge la valori de 6—8 ori mai mari decît la normal ;

— mielograma evidenţiază panmieloză ;

— saturaţia în oxigen a sîngelui arterial este normală ;

— acidul uric seric şi cel urinar sînt crescuţi la o treime dintre bolnavi, procentul crescînd pînă la 80 în stadiile avansate ale bolii ;

— creşterea concentraţiei serice a vitaminei B_{12} (peste 900 pg/ml la o treime dintre bolnavi) şi a capacităţii serului de a o lega (peste 2 300 pg/ml la trei sferturi dintre ei) ;

— anomalii cromozomiale (extracromozom în grupa C, cromozom Philadelphia).

Mielomul multiplu

Printre complicaţiile hemoragice ale mielomului se înscrie şi hemoragia digestivă ca avînd incidenţa foarte mică ; ea se exprimă prin hematemeză şi/sau melenă de mică importanţă.

În mecanismul său de producere participă creşterea vîscozităţii serului şi agregarea proteinei mielomatoase serice cu factorii de coagulare.

Durerile osoase (în special ale coloanei vertebrale şi bazinului), fracturile care se produc la traumatisme minime (efort de tuse, strănut, mişcări bruşte) ale oaselor cu măduvă roşie (coaste, vertebre, claviculă, centurile scapulară şi pelviană, craniu), manifestările neuropsihice (ameţeli, tulburări de vedere, nevralgii intercostale sau sciatice, pareze, paralizii produse prin infiltrarea amiloidă a rădăcinilor nervoase şi prin tromboze arteriale), tulburări renale (colici ureterale, litiază renală cu sau fără insuficienţă funcţională renală) şi manifestările clinice de ordin general (ascensiunea termică datorită infecţiilor supraadăugate, astenia, pierderea ponderală) întregesc tabloul clinic al bolii, permiţînd în unele cazuri emiterea diagnosticului de mielom chiar de la examenul obiectiv al bolnavului.

Examenele complementare aduc date care conferă certitudine diagnosticului. În sîngele periferic se constată reducerea elementelor roşii, iar în măduvă hiperplazia seriei plasmocitare, care poate ajunge la 80—90% din populaţia celulară (valorile peste 20% de elemente plasmocitare obligă la suspicionarea mielomului.). În plus, se constată în măduvă celulele mielomatoase, care sînt elemente plasmocitare anormale cu diametrul 20—30μ, cu nucleu excentric, cu 1—2 nucleoli, cu cromatina nucleară grunjoasă şi citoplasma intens bazofilă în care se

Scanned with OKEN Scanner

pot găsi vacuole multiple, cu aspect muriform (celule Mott), sferule hialine (corpi Russel) sau incluzii cristaline azurofile (cristale proteice).

Explorarea metabolismului proteic evidenţiază : hiperproteinemie, proteinurie şi depunere de substanţe proteice anormale (amiloid, paraamiloid) în ţesuturi. Proteinuria creşte la 10 g/100 ml (cu valori maxime pînă la 25 g/100 ml) pe seama globulinelor (a imunoglobulinelor). Tipul de imunoglobulină care predomină este în funcţie de tipul de imunoglobulină secretată : IgG (aproape două treimi din cazuri), IgA (un sfert dintre bolnavi), IgD şi IgE cu număr infim de procente. Proteina patologică din serul bolnavilor a fost denumită globulină mielomatoasă, M globulină, component M sau paraproteină. Dat fiind omogenitatea imunoglobulinelor secretate de celulele mielomatoase, mielomul a fost încadrat în gammapatiile monoclonale. Fiind înzestrate cu capacitatea de a se lega de alte substanţe, imunoglobulinele mielomatoase pot căpăta activitate anticorpică faţă de bacterii, hematii şi chiar faţă de unele proteine serice, ceea ce explică manifestările hemoragice (inclusiv cele digestive) şi aglutinarea hematiilor în fişicuri.

Din cauza hipergamaglobulinemiei, testele de disproteinemie sînt profund alterate.

Numai 1% dintre cazurile de mielom evoluează cu proteinemie normală, denumite din această cauză mieloame nesecretante.

Viteza de sedimentare a hematiilor este foarte mare, peste 100 mm/oră, la marea majoritate a bolnavilor.

Testele de coagulare sînt alterate datorită interferării proteinelor patologice cu unii factori ai coagulării : protrombina, factorii acceleratori şi de conversie a protrombinei în trombină, transformarea fibrinogenului în fibrină. În plus, se constată modificări importante şi în funcţia trombocitelor.

Uricemia este crescută, calcemia poate ajunge la 15—17 mg/100 ml (datorită distrucţiei osoase şi hiperparatiroidismului secundar insuficienţei renale).

În urină se pune în evidenţă albuminurie, iar în jumătate din cazuri albumină Bence-Jones (proteină care precipită în urina încălzită la 55—60° şi care se redizolvă la fierbere).

Reticulosarcomul

Sindromul hemoragic este întîlnit la circa o treime dintre bolnavii cu limfom cu histiocite ; în acest cadru, mai mult de un sfert îl reprezintă hemoragia digestivă. Aceasta se manifestă mai ales prin hematemeză şi/sau melenă, rectoragie şi enteroragie. Sîngerarea digestivă poate apărea precoce, în raport cu debutul clinic al bolii, uneori poate deschide chiar scena suferinţei ; alteori, ea apare în cursul evoluţiei bolii, complicînd tabloul clinic. Intensitatea hemoragiei este variabilă, oscilînd între medie şi gravă, putînd constitui, uneori, modalitatea de exitus a bolnavului.

Mecanismul de producere a hemoragiei digestive este mixt : trombocitopenia din cadrul hemocitopeniei caracteristice bolii şi localizarea gastro-intestinală a limfomului (estimată la 5—10% din totalul cazurilor). Localizarea digestivă de predilecţie a limfomului este cea

Scanned with OKEN Scanner

gastrică, urmată în ordine descrescîndă de cele ale colonului, intestinului subțire și rectului. Aceasta explică forma de manifestare a hemoragiei digestive (hematemeză, melenă, enteroragie sau rectoragie).

Hepatosplenomegalia, adenomegalia, ascensiunea termică, pierderea ponderală sînt constant întîlnite la bolnavii cu limfom cu histiocite. Tabloul clinic însă nu poate constitui baza pentru diagnosticul clinic, dat fiind nespecificitatea sa. Examenele complementare sînt cele care permit stabilirea diagnosticului : hemograma atestă existența hemocitopeniei (în formele cu aplazie medulară), iar biopsia ganglionară evidențiază proliferare malignă nediferențiată (celule reticulare), diferențiată histiocitar, sau mixtă. De aici și denumirile bolii : limfom nediferențiat sau polimorf, limfom mixt limfocito-histiocitar.

În alte condiții patologice

Stările de șoc

Pot evolua cu hemoragie digestivă, în special superioară, exteriorizată mai ales prin scaune diareice sanguinolente. Hipoxia consecutivă ischemiei intestinale din cursul stării de șoc are drept consecință pătrunderea enzimelor proteolitice și a toxinelor intra- și transepitelial. Se realizează astfel autoliza mucoasei intestinale, determinată de enzimele rezultate din explozia sacilor lizozomali enterocitari.

Postoperator precoce

Poate apărea hemoragie digestivă după orice intervenție chirurgicală mai importantă, în special după cele efectuate pe abdomen și pe aparatul urinar. Aceasta se manifestă prin hematemeză sau/și melenă și poate fi de gravitate mare, complicînd, în acest fel, evoluția postoperatorie a bolnavului.

În mecanismul de producere a hemoragiei digestive postoperatorie au fost incriminați mai mulți factori :

— stresul psihofizic responsabil de apariția ulcerului acut (unic sau multiplu) de acutizarea ulcerului cronic, de hemoragia difuză a mucoasei digestive (gastroenterita hemoragică), precum și de necroza gastrică parțială sau totală ;

— dieta absolută timp de 24—48 de ore care, suprimînd factorul alimentar, privează mucoasa gastrică de protecția împotriva acțiunii iritante a sacului gastric și a sondei de aspirație ;

— hipercapnia și hipoxia cerebrală induce fenomenul Reilly la nivelul mucoasei digestive, cu hemoragie consecutivă ;

— medicația cu potențial ulcerigen și hemoragic administrată bolnavului pre- și intraoperator (corticoterapia prelungită, de exemplu);

— prăbușirea tensională, colapsul care pot apărea intra- sau postoperator ;

— insuficiența renală și cea respiratorie preexistente și agravate de operație sau determinate de aceasta ;

— stările toxico-septice severe ;

Scanned with OKEN Scanner

— fondul patologic al bolnavului : ciroză hepatică, diateze hemoragice etc.

Sindromul Ehlers-Danlos

Hemoragia digestivă a fost identificată încă din prima copilărie la bolnavii cu fibrodisplazie elastică, ea fiind descrisă în ultimul timp și la adulți. Manifestată prin hematemeză, melenă sau enteroragie și — numai excepțional de rar — prin hemoragie ocultă în scaun, sîngerarea digestivă este de importanță mică, nepunînd în pericol viața bolnavului.

Explicația hemoragiei în sindromul Ehlers-Danlos constă în fragilitatea crescută a vaselor, condiționată de anomaliile structurii colagenului din peretele vascular. În plus, intervine și exagerarea agregării plachetare favorizată de anomalia structurală a peretelui vascular.

Cercetările biochimice au evidențiat pînă în prezent patru enzime deficitare, care participă la sinteza defectuoasă a colagenului în această afecțiune :

— lizinhidroxilaza. Insuficiența acestei enzime este responsabilă de scăderea concentrației de hidroxilizină în colagen și de alterarea procesului de glicoliză a precolagenului, reducînd stabilitatea colagenului și împiedicînd transformarea precolagenului în fibre colagene ;

— lizinoxidaza. Această enzimă catalizează dezaminarea lizinei și hidroxilizinei din colagen, cu formarea de aldehide care asigură formarea de punți intermoleculare în structura colagenului ;

— precolagenpeptidaza, care ține sub dependența sa tranformarea precolagenului în tropocolagen. Lipsa acestei enzime induce aranjarea spațială anormală a moleculelor de tropocolagen sau chiar agregarea lor — structură ce nu mai asigură stabilitate și rezistență mecanică eficientă ;

— alfa$_1$-antitripsina ; deficitul acestei enzime duce la proteoliză excesivă și la alterări ale fibrelor elastice și colagene.

Cercetările histoenzimologice au evidențiat faptul că deficiența fibroblaștilor în aceste enzime este redusă la 15% și chiar la 10% din activitatea enzimatică normală.

Aceste deficiențe enzimatice transmise genetic autosomal dominant (tipurile I—IV de boală) și respectiv (tipurile V—VII) explică polimorfismul clinic al sindromului Ehlers-Danlos.

Astfel bolnavii au : hiperelasticitate cutanată (de unde denumirea bolii — cutis hiperelastica), fragilitate cutanată cu cicatrice vicioase, hiperlaxitate articulară, fragilitate vasculară (echimoze, epistaxis, hematoame, hemoragii viscerale), manifestări respiratorii (bronșiectazie, emfizem mediastinal, pneumotorax spontan), digestive (megaesofag, megacolon, hernie hiatală, diverticuli intestinali, prolaps rectal), cardiovasculare (varice întinse, valvă mitrală flotantă), genitale (ruperea prematură a membranelor, hemoragie postpartum, hematoame perianale în timpul sarcinii), neuropsihice (întîrzierea dezvoltării psihice, dolicobrahicefalie), oculare (epicantus medial, hipertelorism, ptoză palpebrală, strabism, sclere albastre, dezlipire de retină, miopie, hemoragie retiniană).

Scanned with OKEN Scanner

Boala este rezultatul unui defect genetic, perturbarea dezvoltării normale a formațiunilor derivate din mezenchim (colagenul și țesutul elastic) fiind sub influența unei gene patologice care se află localizată pe cromozomi somatici.

Sindromul Waterhause-Friederichsen

Mai frecvent întîlnit la copil în cazul unei infecții meningococice, sindromul Waterhause-Friederichsen poate apărea și în alte stări infecțioase grave, bacteriene sau virotice (pneumonii, scarlatină, difterie) sau chiar neinfecțioase (tumori suprarenaliene, tromboza vaselor suprarenale, traumatisme, travalii prelungite).

Hemoragia digestivă este rar întîlnită, însă este de importanță mare, putînd pune viața în pericol ; ea se manifestă, în special, prin hematemeză și, mai rar, prin melenă.

Debutul brusc, alterarea stării generale (ascensiune termică, hipotensiune arterială, insuficiență respiratorie acută, convulsii) și manifestările hemoragice cutaneo-mucoase pot să orienteze diagnosticul clinic spre originea suprarenaliană a hemoragiei digestive.

Mecanismul de producere a hemoragiei este corelat cu prăbușirea funcțiilor glandelor suprarenale datorită, cel mai adesea, hemoragiei capsulelor suprarenale. Se realizează un sindrom de coagulare diseminată intravasculară cu deficiența factorilor V, VII, VIII și X, care determină apariția de trombuși intravasculari în microcirculație și o diateză hemoragică generalizată.

Datele bioumorale aduc unele elemente utile diagnosticului (hiperpotasemie, hipocloremie, leucocitoză cu polinucleoză, prezența intra- sau extracelulară a meningococilor constatată în frotiul sanguin), însă examenul histopatologic este cel care conferă certitudine diagnosticului. Este vorba de microinfarcte, hemoragia capsulelor suprarenale, care constituie leziunea caracteristică (cu toate că există rare cazuri în care glandele suprarenale sînt indemne).

Insuficiența renală cronică

Indiferent de cauza care a indus-o, insuficiența renală cronică poate evolua cu hemoragie digestivă manifestată prin hematemeză și/sau melenă, de importanță variabilă, de la nesemnificativă pînă la gravă.

Mecanismul de producere este corelat cu acțiunea iritantă-toxică pe care o exercită carbonatul de amoniu asupra peretelui intestinal, cu ulcerații ale mucoasei gastrointestinale. Proveniența carbonatului de amoniu este din ureea secretată în intestin, ea nefiind toxică prin ea însăși, ci numai prin transformarea sa în alți derivați.

Hemoragia complică tabloul clinic al insuficienței renale și îngreunează conducerea tratamentului, dat fiind perturbările hidroelectrolitice și acidobazice pe care le accentuează.

Scanned with OKEN Scanner

★

În încheierea acestui capitol de semiologie trebuie să remarcăm faptul că din multitudinea de condiții patologice care pot induce hemoragie digestivă (dintre care am analizat 75, dar cel puțin tot atîtea au rămas în afara expunerii, dat fiind raritatea lor), numai cîteva au incidența mai mare și care intră primele în discuția diagnostică.

Este vorba de ulcerul gastroduodenal, gastrita hemoragică, varicele esofagiene rupte, neoplasmul gastric și ulcerul peptic.

Analiza datelor statistice efectuate pe număr mare de cazuri evidențiază cîteva aspecte care merită să rețină atenția, în vederea ușurării raționamentului diagnostic și anume :

a. Sîngerarea gastrointestinală este determinată de :

— ulcerul duodenal în o treime din cazuri ;

— gastrita hemoragică în 30% din cazuri, ea reprezentînd 10—15% din totalul hematemezelor ;

— ulcerul gastric în 25% din cazuri ;

— ulcerul peptic în 4% din cazuri ;

— varicele esofagiene rupte în 4% din cazuri ;

— neoplasmul gastric în 2% din cazuri.

b. *Hemoragia digestivă severă se datorește :*

— ulcerului gastroduodenal în 30—40% din cazuri ;

— ruperii varicelor esofagogastrice în 15% din cazuri ;

— gastritei hemoragice în 10% din cazuri.

c. *Hemoragia gastrointestinală fatală are drept cauze :*

— ulcerul duodenal în 30% din cazuri ;

— ulcerul gastric în 25% din cazuri ;

— ruperea varicelor esofagogastrice în 20% din cazuri ;

— neoplasmul gastric în 14% din cazuri ;

— gastrita erozivă în 7% din cazuri ;

— ulcerul peptic în 4% din cazuri.

★

Încă un fapt de observație pe care trebuie să-l avem în vedere în interpretarea corectă a cauzei hemoragiei digestive este acela că 10 pînă la 15% dintre acestea au cauză neprecizată (care se poate elucida sau nu la sîngerările ulterioare).

Vărsăturile

Eliminarea bruscă, forţată, a conţinutului gastric (uneori şi intestinal) pe cale bucală se realizează prin intricarea în diferite grade a trei componente : greaţa, contracturile spasmodice şi expulzia.

Greaţa — senzaţie particulară de disconfort faringian — precede, în cele mai multe din cazuri, vărsătura şi poate persista chiar şi după aceea. Există situaţii în care vărsătura se produce şi fără greaţă, cum este cazul vărsăturilor de origine neurologică.

Această senzaţie neplăcută are drept corespondent kinetic diminuarea peristaltismului gastric şi regurgitarea conţinutului duodenal în stomac.

Contracturile spasmodice sînt consecinţa perturbării activităţii contractile a musculaturii inspiratorii toracice şi a diafragmului, pe de o parte şi a musculaturii abdominale, pe de alta. Concomitent, pilorul se contractă, corpul gastric, cardia şi esofagul inferior se relaxează, iar conţinutul gastric este proiectat în sus ; el nu poate fi expulzat deoarece, în această fază, sfincterul faringian este închis. Duodenul are mişcări antiperistaltice puternice, care favorizează şi accentuează refularea conţinutului duodenal în stomac.

Expulzia conţinutului gastrointestinal pe gură este precedată de o inspiraţie profundă cu glota închisă ; musculatura abdominală şi pilorul se contractă brusc, iar cardia se relaxează.

Diafragmul se deplasează în sus, esofagul terminal şi cardia sînt aspirate în torace, realizîndu-se o hernie transhiatală tranzitorie, care favorizează expulzia conţinutului gastroesofagian. Expulzia se face în reprize, care durează pînă cînd presiunea intraabdominală revine la normal (odată cu suprimarea contracţiilor bruşte şi brutale ale musculaturii abdominale).

Centrul vomei se află situat în partea latero-dorsală a bulbului în formaţie reticulată, în imediata vecinătate a centrilor salivari, vasomotori, respiratori şi ai defecaţiei.

Impulsurile emetice ajung la centrul vomei din : a) zona chemoreceptoare din vecinătate, situată în planşeul ventriculului IV (aria pos-

Scanned with OKEN Scanner

tremă), b) receptorii diferitelor organe interne (tubul digestiv, căile biliare, peritoneul, rinichii, aparatul urogenital, cordul) și c) de la structurile nervoase situate superior față de bulb (diencefal, lobul central frontal etc.).

Căile aferente pornesc de la receptorii periferici ai acestor viscere, din aria postremă sau din centrii nervoși superiori (în acest ultim caz este vorba de stimuli psihogeni inductori de vărsături : discuții pe teme neplăcute, durere violentă, emoții puternice etc.).

Căile eferente sînt reprezentate atît de nervii somatici spinali (care inervează musculatura striată respiratorie și abdominală) cît și de nervi cranieni și simpatici (care asigură inervația musculaturii faringelui, laringelui, esofagului, vălului palatului, cardiei, stomacului).

Factorii generatori de vărsături își au originea în tubul digestiv (tulburări motorii, secretorii, obstrucții etc.), în celelalte aparate și sisteme ale organismului, sau se întîlnesc în diferite stări fiziologice (sarcina) sau în intoxicații (endogene sau exogene).

Merită menționată particularitatea vărsăturilor induse prin iritarea directă a centrului bulbar al vomei, de a nu fi precedate de greață și de a avea participare minimă din partea musculaturii voluntare, de unde aspectul de „vărsătură în jet".

Dintre manifestările clinice de însoțire a vărsăturii, cele mai importante și mai constante sînt :

— transpirația profuză, interesînd în special jumătatea superioară a corpului ;

— secreția crescută de salivă, care reprezintă expresia clinică a interrelațiilor de vecinătate ale centrului bulbar al vomei cu nucleii salivari ;

— midriaza ;

— hipermotilitatea intestinului gros, în general vărsăturile fiind urmate de eliminarea de materii fecale.

Consecințele pe plan bioumoral ale vărsăturilor abundente și repetate sînt de ordin hidroelectrolitic și acidobazic :

— Pierderea de sodiu, inițial de origine digestivă, este completată ulterior cu pierderea pe cale renală, ceea ce conduce la hiponatremie, scăderea volumului sanguin și a debitului renal, hipotensiune arterială, hemoconcentrație cu activarea sistemului renină-angiotensină-aldosteron. Atît timp cît concentrația plasmatică a sodiului și potasiului este scăzută, nivelurile crescute de renină și aldosteron nu-și pot exercita acțiunea, datorită sensibilității scăzute la mediatorii presori.

— Pierderea de potasiu asociată cu suprimarea aportului exogen conduce la hipokaliemie, cu acumularea de ioni de hidrogen intracelular, ceea ce are drept rezultat alcaloza metabolică. În acest fel, absorbția renală a ionilor de sodiu și potasiu este diminuată. Hiponatremia, activînd sistemul renină-angiotensină-aldosteron accentuează și mai mult hipokaliemia, prin creșterea eliminării urinare a potasiului.

Alcaloza metabolică este consecința pierderii de ioni de hidrogen din sucul gastric, a hipokaliemiei și a deplasării intracelulare a hidrogenului.

Scanned with OKEN Scanner

Esofagita cronică evoluează deseori cu vărsături alimentare, care pot conține și mici cantități de sînge, care-și au originea în eroziunile mucoasei esofagiene. Dintre manifestările clinice de însoțire ale vărsăturilor, cele mai constante sînt : senzația de arsură retrosternală, regurgitații acide și disfagia.

Ruptura și perforația esofagului au în tabloul clinic al bolii aproape constant vărsături. Ele pot preceda sau favoriza efracția esofagiană, putîndu-se însoți de hematemeză, de eliminare de sînge roșu, proaspăt.

Gastrita acută se manifestă — pe lîngă durere epigastrică intensă, uneori de tip colicativ — prin grețuri și vărsături frecvente, care conțin mucus, bilă și uneori chiar sînge.

În *gastrita cronică* vărsăturile sînt necaracteristice, neobligatorii și necorelate cu întinderea sau stadiul evolutiv al modificărilor histopatologice ale mucoasei gastrice. Ele se încadrează în tulburările dispeptice, avînd ca manifestări de însoțire : grețuri, pirosis, senzația de disconfort abdominal în special postprandial, durere sau jenă dureroasă localizată în epigastru, eructații, regurgitații, senzația de gust rău, hipersecreție salivară matinal, cefalee.

Vărsăturile se accentuează, devin mai frecvente sau mai abundente în condițiile suprasolicitărilor psihoemoționale, ale abaterilor alimentare și ale asocierii procesului inflamator gastric cu prezența toxinelor microbiene (stafilococi, salmonele, toxiinfecții alimentare) și scad în intensitate după administrarea de substanțe antiacide și poțiuni calmante gastrice (care conțin anestezice ale mucoasei gastrice).

Ulcerul gastroduodenal. În tabloul clinic al ulcerului gastroduodenal vărsăturile sînt rar întîlnite și numai în perioadele dureroase, ele sugerînd trei eventualități clinice :

— localizarea pilorică — formă ce se acompaniază cel mai frecvent de vărsături ;

— existența complicațiilor, dintre care stenoza pilorică are în tabloul său clinic vărsăturile ca simptom de prim ordin ;

— coexistența unei alte afecțiuni : gastrită, neoplasm gastric, duodenită, suferințe biliare.

Conținutul vărsăturilor este alimentar (cu resturi alimentare ingerate recent) sau apos (suc gastric pur) în ulcerul duodenal și în cel pilloric necomplicat și cu resturi de alimente ingerate cu mai mult de 24—48 de ore înainte, în ulcerul complicat cu stenoză pilorică.

După vărsături, bolnavii ulceroși simt o ușurare, datorită scăderii intensității sau chiar dispariției durerii — element clinic de mare valoare diagnostică. În suferințele biliare (colecistită, litiază, diskinezie biliară) durerea este neinfluențată de vărsături.

Perforația ulcerului — penetrarea tuturor straturilor peretelui gastric sau duodenal de către leziunea ulceroasă — se manifestă adesea prin grețuri și vărsături alimentare și apoase. Cînd perforarea se produce în colon — caz în care se realizează fistule gastrocolice sau duodenocolice — vărsăturile au conținut fecaloid.

Scanned with OKEN Scanner

Stenoza pilorică are ca simptom principal vărsăturile. Acestea sînt abundente, au conținut alimentar, în care se recunosc cu ușurință resturi de alimente ingerate înainte cu 1—2 zile ; dat fiind procesele de fermentație și putrefacție avansate, conținutul vărsăturilor are miros dezagreabil. O caracteristică definitorie a vărsăturilor din stenoza pilorică este aceea că nu conțin bilă, dat fiind că stenoza împiedică refluarea conținutului duodenal în stomac.

În această condiție patologică, vărsăturile se însoțesc de : durere epigastrică permanentă care se accentuează postprandial, diminuarea apetitului, grețuri, diaree și senzația de sete intensă din cauza deshidratării.

Examenul obiectiv al abdomenului aduce date utile pentru diagnostic, permițînd concluzii asupra stadiului evolutiv al suferinței. Astfel, în faza compensată se pot percepe unde peristaltice ample, clapotaj gastric * (datorită stazei gastrice) și zgomote hidroaerice (garguimente) produse în timpul trecerii conținutului gastric prin porțiunea stenozată. În faza decompensată, nu se mai pun în evidență unde peristaltice, clapotajul gastric se percepe pe o suprafață mai mare (ca urmare a dilatației stomacului) și se instalează „liniște abdominală", dat fiind amplitudinea foarte mică a undelor peristaltice gastrice sau chiar absența lor.

În localizarea postbulbară a stenozei — complicație a ulcerului postbulbar — vărsăturile au aceleași caracteristici ca și în stenoza pilorică, cu deosebirea că lichidul de vărsătură conține și bilă, în cazul în care stenoza este situată distal de orificiul ampulei Vater.

În *patologia stomacului operat* vărsăturile sînt întîlnite cu frecvență variabilă de la un tip de suferință la alta, avînd mecanisme diferite de producere.

a) *Stomacul mic* — se caracterizează prin grețuri, urmate de vărsături alimentare după prînzuri care depășesc capacitatea stomacului restant. Dealtfel, reducerea capacității stomacului și a elasticității pereților săi constituie cele două condiții morfofuncționale care fac ca bolnavul să nu tolereze cantități mari de alimente.

b) *Gastrita stomacului restant* are în tabloul său clinic grețuri și vărsături, însă acestea — spre deosebire de celelalte manifestări clinice — apar în faze mai avansate ale evoluției procesului de gastrită. Stomita — inflamația gurii de anastomoză — complică tabloul clinic al gastritei stomacului restant prin edemul local care împiedică evacuarea conținutului gastric în intestin și favorizează vărsăturile.

c) *Sindromul de ansă aferentă* — pătrunderea și stagnarea prelungită a unei importante cantități de alimente precum și staza secrețiilor biliopancreatice în ansa aferentă — se caracterizează pe plan clinic prin vărsături care au anumite caracteristici ce permit stabilirea diagnosticului încă de la examenul obiectiv al bolnavului. Cantitatea de lichid eliminată este abundentă, conținutul este, inițial, bilios (provenind din ansa aferentă) și, apoi, alimentar (din ansele jejunale).

---

* Clapotajul gastric nu este întotdeauna patologic. Clapotajul fiziologic se constată pînă la 2—3 ore după masă și este perceptibil numai în hipocondrul stîng și jumătatea stîngă a epigastrului. Clapotajul gastric patologic se pune în evidență la interval mai mare de 3 ore după ingestia de alimente (6—8—10—12—24 de ore) și depășește în jos linia ombilicală iar în dreapta linia mediană.

Scanned with OKEN Scanner

Vărsăturile apar, de obicei, la interval de 10—20 (uneori chiar 30—45) de minute după masă și se produc, în special, după ingestia de alimente grase, care stimulează secreția biliară și durează, în general, 1—2 ore. O caracteristică definitorie a vărsăturilor în sindromul de ansă aferentă este aceea că liniștesc bolnavul.

În mecanismul de producere a vărsăturilor participă : infecția ansei aferente și a pancreasului (pancreatita cronică agravează și complică manifestările clinice ale sindromului) precum și a veziculei biliare, căilor biliare extra- și intrahepatice.

d) *Ulcerul peptic* evoluează rareori cu grețuri și vărsături ; se produc postprandial și au conținut alimentar și bilios. Vărsăturile sînt expresia edemului, spasmului sau chiar îngustării gurii de anastomoză.

Dilatația acută gastrică — mărirea rapidă a volumului cavității gastrice în absența oricărei obstrucții organice — se caracterizează prin vărsături abundente (5—10—20 l în 24 de ore), care se produc fără efort, însoțite de grețuri și regurgitații. La inspecția abdomenului se constată distensia hipocondrului stîng și a jumătății stîngi a epigastrului, iar la percuție se evidențiază timpanism în zona destinsă.

Diverticulii gastrici, evoluează în unele cazuri cu vărsături alimentare, putîndu-se observa chiar și striuri de sînge ; nu sînt rare cazurile în care tabloul clinic al bolii este deschis de hematemeză (expresie a inflamației diverticulului).

Volvulusul gastric — rotația stomacului cu mai mult de 180° față de axul său longitudinal — evoluează cu vărsături alimentare, mai ales în forma acută ; ele se instalează precoce, sînt lipsite de bilă și se însoțesc de eructații, durere și distensie progresivă a epigastrului și hipocondrului stîng.

Prolapsul mucoasei gastrice în bulbul duodenal se manifestă, uneori prin vărsături care conțin sînge proaspăt sau digerat, care apar însoțite de grețuri și eructații.

În *neoplasmul gastric* vărsăturile alimentare se întîlnesc în cadrul tulburărilor dispeptice în faza de latență relativă a stadiului preclinic al bolii, precedate și însoțite de inapetență, inițial selectivă pentru carne și pîine — foarte probabil datorită aclorhidriei — și, ulterior globală.

Sînt însoțite de grețuri care apar, inițial, după prînzuri mai consistente și, mai tîrziu, după cantități mici de alimente.

De cele mai multe ori alimentare, vărsăturile din cursul evoluției neoplasmului gastric pot fi cu sînge digerat, hematemeza putînd reprezenta, uneori, simptom de debut al afecțiunii.

În stadiul manifest al bolii, vărsăturile se produc datorită stenozei pilorice sau intoxicației neoplazice.

În *staza duodenală* (disinergia duodenală) vărsăturile sînt frecvente, uneori incoercibile, durează 2—4 zile, se însoțesc de grețuri și conduc la pierdere mare de lichide și electroliți, putînd duce la insuficiență renală acută. Ele survin periodic, la interval de 3—4 luni, pe fond dispeptic : grețuri capricioase, inapetență, balonare abdominală, eructații, durere necaracteristică.

Stenozele duodenale evoluează constant cu vărsături care, în localizările supravateriene sînt asemănătoare celor din stenoza pilo-

Scanned with OKEN Scanner

rică, iar în stenozele subvateriene sînt alimentare, apoase şi bilioase şi conduc la pierderi mari hidroelectrolitice cu insuficienţă renală acută funcţională.

În *enterocolitele acute* vărsăturile nu sînt întîlnite curent ; apariţia greţurilor şi vărsăturilor semnifică afectarea mucoasei gastrice şi duodenale în procesul patologic toxiinfecţios.

Enteropatia cronică plurietiologică (enterocolita cronică nespecifică) se manifestă uneori — în afară de diaree, tulburări vegetative şi nutriţionale — prin vărsături alimentare şi biliare.

În *rectocolita ulcerohemoragică* vărsăturile sînt rar întîlnite, au conţinut alimentar şi apos şi sînt produse prin mecanism reflex şi toxic.

Boala Crohn are în tabloul său clinic vărsăturile numai în localizarea gastroduodenală. Estimată la 3% din totalitatea cazurilor de boală Crohn, această localizare se caracterizează prin tulburări dispeptice, manifestări clinice de tip ulceros — durere epigastrică cu periodicitate sezonieră şi ritmicitate diurnă, influenţată parţial de medicaţia antiacidă — sau tabloul clinic de stenoză pilorică.

În această ultimă situaţie, vărsăturile sînt abundente, lichidiene şi alimentare, putride, cu resturi de alimente ingerate în zilele precedente.

Ocluzia intestinală. În tabloul clinic al acestei afecţiuni vărsăturile ocupă locul al doilea ca importanţă şi constanţă situîndu-se după durere.

Ele apar precoce, la scurt timp de la debut — cînd ocluzia este înaltă — şi tardiv — la 24—48—78 de ore, în ocluziile intestinului gros. Apariţia precoce a vărsăturii este caracteristic pentru strangulare (chiar şi a colonului), deoarece în această formă paralizia reflexă intestinală se instalează destul de repede, în raport cu debutul manifestărilor clinice. În ocluziile obstructive, vărsăturile apar mai tardiv, dat fiind instalarea mai lentă a distensiei intestinale.

La început, conţinutul vărsăturilor este alimentar, gastric şi biliar, mecanismul de producere fiind reflex ; ulterior, apar vărsături de stază, cu conţinut intestinal de culoare închisă, iar în formele grave vărsăturile sînt fecaloide.

Cantitatea lichidului de vărsătură este mai redusă în ocluziile înalte — cînd sînt şi mai frecvente — şi abundentă, în cazul vărsăturilor de stază.

Eructaţiile, sughiţul şi greaţa care se produc între vărsături au aceeaşi semnificaţie şi acelaşi mecanism patogenic — staza.

Instalarea vărsăturilor conduce la alterarea stării generale, ca urmare a tulburărilor hidroelectrolitice cu deshidratare extracelulară, iniţial şi, apoi, globală.

În *hepatita virală* vărsăturile apar în perioada preicterică a bolii — în primele 5—15 zile — în special în hepatita cu virus B, fază în care predomină manifestările digestive. Acestea sînt reprezentate de greaţă, digestie dificilă , inapetenţă, repulsie pentru grăsimi, alcool şi fumat.

În *pancreatita acută hemoragică* vărsăturile constituie — alături de durere — simptomele majore ale bolii. Ele se întîl-

Scanned with OKEN Scanner

nesc la o treime dintre blonavi, în forma tipică a bolii ele fiind simultane cu durerea. La început, conținutul este bilios ; ulterior, el devine lichidian, uneori chiar sanguinolent, putînd conduce la tulburări hidroelectrolitice importante, care pot evolua pînă la insuficiență renală acută funcțională. La fiecare vărsătură bolnavul pierde mari cantități de lichid, vărsăturile se repetă de cîteva ori pe zi, putînd fi incoercibile. Ele se însoțesc de greață permanentă, de erectații și sughiț.

Utilă pentru diagnosticul clinic este constatarea că vărsăturile nu calmează durerea abdominală, spre deosebire de alte condiții patologice în care după ce varsă, bolnavul se simte ușurat, iar durerea diminuează în intensitate sau chiar dispare.

În *pancreatita cronică* vărsăturile se însoțesc de grețuri și balonare abdominală ; ele apar după mese, conțin alimente și secreții gastro-bilio-pancreatice și au acțiune de ușurare și calmare a durerii, în majoritatea cazurilor.

În *sindromul Zollinger-Ellison* vărsăturile sînt abundente, foarte probabil în legătură cu cantitatea mare a secreției gastrice și nu cu o eventuală stenoză pilorică.

În *neoplasmul pancreatic* vărsăturile nu sînt caracteristice și nu au valoare diagnostică, deoarece apar tardiv în cursul evoluției bolii.

În *sindromul de hipertensiune intracraniană* apar vărsături care, de cele mai multe ori, sînt spontane, se produc fără efort și au incidența cea mai mare dimineața ; ele nu sînt precedate de grețuri și nu sînt provocate de ingestia de alimente. Mișcările capului favorizează, agravează, precipită și chiar determină vărsăturile. Merită subliniată creșterea frecvenței vărsăturilor în perioadele de exacerbare a cefaleei.

În unele cazuri, însă, vărsăturile din sindromul de hipertensiune intracraniană sînt precedate de grețuri și se însoțesc de durere abdominală (în tumori ale trunchiului cerebral) sau conțin, pe lîngă alimente, suc gastro-duodeno-biliar și sînge proaspăt sau parțial digerat (tumori situate în porțiunea superioară a trunchiului cerebral, ale calotei ponto-mezencefalice).

Cînd vărsăturile sînt foarte frecvente, împiedică alimentarea bolnavului.

Producerea vărsăturilor și a cefaleei, mai ales dimineața este corelată cu modificarea curbei variațiilor presiunii lichidului cefalorahidian în decurs de 24 de ore.

Dacă în condiții normale variațiile spontane ale presiunii lichidului cefalorahidian sînt în limite foarte largi, în condițiile patologice care conduc la hipertensiune intracraniană oscilațiile tensionale sînt foarte restrînse, pe acest fond apărînd în ultimele ore ale nopții și primele ore ale dimineții creșteri semnificative ale presiunii lichidului cefalorahidian.

Scaunul

Scaunul normal

Scaunul reprezintă produsul final al activității funcționale a tubului digestiv asupra alimentelor ingerate, emonctoriu a cărei valoare diagnostică este, nu rareori, minimalizată sau ignorată în practică. Într-adevăr, în foarte multe cazuri informațiile privind aspectul macroscopic al materiilor fecale sînt furnizate de bolnav, după nivelul său de cunoștințe și după capacitatea sa de efectuare a comparațiilor asupra parametrilor definitorii ai scaunului.

Participarea medicului examinator la stabilirea diagnosticului unui bolnav care prezintă modificări ale scaunului poate crește foarte mult, fie permițînd stabilirea diagnosticului, fie orientînd explorările funcționale în vederea confirmării supoziției formulate încă din cursul examenului clinic al bolnavului.

În practica medicală acest lucru se face sistematic în patologia pediatrică și în bolile infecto-contagioase, în rest, diagnosticul bazîndu-se — în afecțiunile caracterizate prin modificări ale scaunului — pe examenul de laborator al materiilor fecale.

Întrucît este un examen simplu, ușor de efectuat, nu necesită timp suplimentar, decît cunoștințe suplimentare și contribuie la creșterea cotei de participare a examenului clinic la elaborarea diagnosticului, cercetarea materiilor fecale face parte din examenul obiectiv al tubului digestiv al bolnavilor cu tulburări ale scaunului.

Materiile fecale reprezintă un amestec în părți inegale de 3 componente :

— resturi alimentare insuficient digerate, care constituie aproximativ o treime din totalitatea lor ; ingestia de alimente bogate în celuloză crește această componentă ;

— produși de secreție și excreție digestivă. Este vorba de sucurile gastric, pancreatic și intestinal, de secreția biliară. Aproape două treimi din cantitatea de materii fecale este reprezentată de acești produși, ceea

Scanned with OKEN Scanner

ce explică existența scaunului chiar la persoane care se subalimentează sau care se află în condiții de inaniție ;

— flora microbiană, care poate ajunge să reprezinte pînă la 20—25% din reziduul uscat al materiilor fecale la omul sănătos.

Compoziția florei microbiene a intestinului este diferită, după cum avem în vedere intestinul subțire sau colonul.

Intestinul subțire se caracterizează printr-o mare variabilitate a tipului de germeni microbieni și a numărului acestora, după cum ne referim la jejun sau la ileon.

Jejunul este steril la aproximativ o treime dintre persoanele normale ; la celelalte, numărul germenilor nu depășește 10^4/ml lichid. Cu toate că flora microbiană intestinală este polimorfă (fiind identificate cel puțin 20 de specii bacteriene) în segmentul proximal al intestinului subțire predomină flora gram-pozitivă.

Ileonul este întotdeauna bogat în floră microbiană provenită din jejun și din cec, cu predominanța celei gram-negative formată din coliformi, lactobacili, bacteroizi anaerobi. Merită semnalat faptul că flora microbiană intestinală poate fi tranzitorie sau permanentă și că se pot găsi chiar la persoane normale germeni ca : streptococul hemolitic, stafilococul, piocianicul, streptococul viridans, Klebsiella, proteusul și chiar candida albicans. Particularitățile florei microbiene la persoanele normale sînt stabilitatea și persistența sa la prelevări repetate și creșterea cantitativă după mese.

Cecul se caracterizează prin concentrație microbiană înaltă (circa 10^{10} germeni/gramul de conținut cecal), în care predomină anaerobii (lactobacili anaerobi, clostridii, bacteroides fecalis etc.).

Colonul, a cărei floră microbiană este similară cu aceea a materiilor fecale, conține germeni strict anaerobi (clostridium perfringens, bacil putrificans, bacteroides, bacili spirogenes, bifidobacterii, eubacterium etc.) în proporție de 100/1 față de anaerobii facultativi și aerobi (Escherichia coli, Klebsiella pneumoniae, stafilococ auriu, streptococus fecalis, bacil lactic, aerobacter aerogenes). Numărul germenilor în colon variază de la 10^6/gramul de materii fecale pentru anaerobacteriacee pînă la 10^{11}/g pentru colibacili și microbii strict anaerobi.

În colonul ascendent flora predominantă este cea de fermentație, aerobă, nepatogenă, care exercitînd acțiune asupra resturilor glucidice nedigerate duce la realizarea unor produși de degradare (apă, hidrogen, bioxid de carbon, metan și diferiți acizi) aceștia din urmă conferind scaunului reacție acidă.

În colonul stîng flora de putrefacție, anaerobă este cea care predomină, ea acționînd asupra resturilor proteice care au scăpat activității enzimatice digestive și asupra proteinelor de proveniență bacteriană. Aminoacizii rezultați sînt, fie utilizați pentru sintezele proteice bacteriene, fie degradați pînă la bioxid de carbon, amoniac sau pînă la compuși mai complecși, care au acțiune toxică (scatol, indol, histamină etc.). Complexitatea florei microbiene intestinale asigură menținerea unui echilibru bacterian care împiedică dezvoltarea în exces a unor germeni saprofiți sau a celor patogeni exogeni ; dereglarea acestui echilibru conduce la disbioze intestinale, cu consecințe dăunătoare pentru organism.

Scanned with OKEN Scanner

Ritmul de multiplicare a florei microbiene intestinale este de 2—3 cicluri/24 ore, ceea ce asigură un echilibru fiziologic între diferiţii germeni.

Dintre funcţiile fiziologice ale florei microbiene, mai importante sînt :

— menţinerea troficităţii mucoasei intestinale şi a funcţiei de barieră a acesteia ;

— biosinteza unor vitamine (B_1, B_2, B_6, B_{12}, K, acid folic, acid pantotenic), absorbţia şi utilizarea lor ;

— menţinerea în limite normale a echilibrului dintre acizii biliari, şi sărurile biliare, a ciclului enterohepatic al acestora şi, în consecinţă, asigurarea bunei asimilaţii a grăsimilor :

— stimularea mecanismelor locale de apărare a mucoasei intestinale faţă de agresiunile infecţioase (secreţia de imunoglobuline A, de exemplu).

Examenul macroscopic al materiilor fecale comportă studierea : numărului scaunelor, cantităţii, formei, consistenţei, mirosului şi culorii materiilor fecale.

a) *Numărul* scaunelor este, în general, de 1 pe zi ; eliminarea a două scaune pe zi, însă de consistenţă normală se înscrie ca valoare normală. În general, creşterea frecvenţei eliminării de materii fecale la mai mult de 2 ori pe zi se face şi cu creşterea cantităţii de apă, ceea ce face ca aceasta să nu mai fie normală, încadrîndu-se în diaree.

Dacă eliminări de materii fecale la cîteva zile interval se întîlnesc relativ frecvent în practică (în special la sexul feminin), în schimb, creşterea intervalului între scaune la o lună sau o lună şi jumătate sînt foarte rare.

b) *Cantitatea* de materii fecale variază între 100 şi 250 g în 24 de ore, putînd ajunge, la persoanele constipate pînă la 1000 g. Ea este în funcţie de calitatea şi cantitatea alimentelor, precum şi de activitatea motorie şi secretorie a tubului digestiv.

Ingestia de cantităţi mari de alimente, bogate în reziduuri (fructe, legume, zarzavaturi) creşte cantitatea de materii fecale, în timp ce alimentele cu grad ridicat de digestibilitate (făinoasele, brînzeturile, ouăle, carnea) reduc volumul scaunului. Activitatea motorie intestinală crescută, ca şi mărirea lungimii sau calibrului intestinului gros (megacolon, dolicocolon, megasigmoid, dolicosigmoid, megadolicocolon, boala Hirschprung) produce creşterea cantităţii de materii fecale, care poate ajunge în cazuri extreme de 10—15 kg la o emisie (care se face odată la 4—6 săptămîni).

La bolnavii cu malasimilaţie primară (enteropatia glutenică) eliminările de scaun sînt zilnice, însă în cantităţi foarte mari (1—2 kg).

c) *Consistenţa* este, în general, păstoasă, scaunele normale fiind bine formate. Ea este influenţată de tipul alimentaţiei, de durata de parcurgere a tubului digestiv, precum şi de intensitatea procesului de transsudare şi exsudare intestinală. Astfel, dieta bogată în rezidii (legume, zarzavaturi, fructe), accelerarea tranzitului intestinal, creşterea exsudării şi transsudării prin mucoasa intestinală (holera) scad consistenţa scaunelor pînă la transformarea lor în apoase (cînd conţin peste 90% apă), iar alimentele care produc puţine rezidii (carnea, ouăle, lactatele, făinoasele) şi întîrzierea tranzitului intestinal cresc mult con-

Scanned with OKEN Scanner

sistența materiilor fecale, care poate ajunge să fie dură (coproliți), cînd cantitatea de apă scade la 75%.

d) *Mirosul* scaunului normal este pătrunzător, neplăcut, conferit de indol, scatol, hidrogen sulfurat și diferiți mercaptani — produși rezultați din degradarea intestinală a proteinelor. Creșterea acestora în condițiile excesului de carne din alimentație, ca și în cazurile în care procesului de putrefacție a proteinelor intraluminale i se asociază și cel din peretele intestinal (rectocolita ulcerohemoragică, neoplasmul rectal sau colonic) imprimă scaunului miros puternic respingător, putrid, cadaveric.

În dispepsiile de fermentație, produse prin aport alimentar exagerat de glucide, mirosul este de unt rînced sau acru, datorită acizilor acetic și oxibutiric produși în exces.

Alimentația vegetală induce scaunului miros mai slab, iar în cazul eliminărilor de scaune apoase, acestea sînt chiar fără miros.

Miros particular, care nu poate fi uitat și care contribuie la suspicionarea diagnosticului încă de la examenul obiectiv al bolnavului au scaunele din :

— dizenteria bacilară severă și febra tifoidă — fetid ;

— holera — miros de lichid amniotic sau de lichid spermatic ;

— dizenteria amebiană — miros de mucilagiu.

e) *Culoarea* este galben-aurie la sugar și copilul mic, brună-cafenie la adult, ea fiind dată de mezobilirubină (care imprimă materiilor fecale culoarea galbenă-palidă) și de stercobilină (de culoare galbenă-portocalie). Zilnic se elimină prin scaun aproximativ 300 mg stercobilină ; creșterea acestuia conduce la colorarea în maro a scaunului, iar scăderea sa reduce intensitatea culorii spre galben-palid.

În raport cu alimentația, culoarea materiilor fecale poate varia în limite foarte largi, de la galbenă-deschis la brună-închis. Astfel :

— culoarea galbenă-deschis se constată la persoanele a căror alimentație este lacto-făinoasă ;

— verzuie, în cazul alimentației vegetariene (urzici, spanac, lobodă, salată, ștevie etc.) ;

— brun-închisă sau roșcată după consumarea de cantități mai mari de sfeclă roșie, varză roșie, cireșe negre, coacăze, afine, mure, ciocolată, cafea, cacao, vin roșu ;

— cafenie-neagră, după consumarea de preparate care conțin sînge : cîrnați cu sînge, caltaboși etc.

Dar și tranzitul intestinal poate modifica semnificativ culoarea scaunului de la galbenă-auriu, în cazul enteritei la cafenie-brună, la persoane cu constipație cronică. În aceste cazuri este vorba de transformarea unor cantități mai mici sau mai mari de mezobilirubină în stercobilină.

În afara alimentației și tranzitului intestinal, trebuie avute în vedere și numeroasele medicamente care pot influența culoarea scaunului. Astfel :

— sulfatul de bariu administrat în scopul studierii radiologice a tubului digestiv poate imprima scaunului culoare deschisă-alburie, uneori greu de deosebit la inspecție față de cea a bolnavilor cu icter mecanic, la care intestinul este lipsit de stercobilină ;

Scanned with OKEN Scanner

— bismutul (subnitric, subcarbonic) folosit ca protector al mucoasei digestive în ulcerul gastroduodenal (ca atare sau în preparate antiacide complexe), colorează scaunul în cafeniu închis și chiar negru. Aceasta datorită faptului că bismutul ajuns în intestin, în prezența hidrogenului sulfurat (provenit din degradarea aminoacizilor sulfurați) formează sulfura de bismut care — spre deosebire de bismut care este alb — are culoare neagră. În aceste condiții este uneori greu de stabilit dacă această culoare se datorește unei hemoragii digestive superioare (melenă) sau tratamentului cu bismut al unei suferințe digestive cu potențial hemoragic.

În afara modificării de culoare a scaunului, administrarea bismutului mai are încă un efect : suprimarea hidrogenului sulfurat care — alături de celuloză și de distensia mecanică a pereților intestinali — constituie un excitant fiziologic al peristaltismului intestinului gros. Este motivul pentru care bismutul se asociază, în general, cu purgative care acționează asupra colonului (aloe, licviriție, rubarba etc.) ;

— cărbunele (animal sau vegetal) colorează scaunul în negru ;

— preparatele de fier închid culoarea scaunului pînă la brun, datorită oxizilor de fier, care se formează în tubul digestiv din fierul neabsorbit duodeno-jejunal ;

— unele medicamente antihelmintice : pamoatul de pirviniu (Vermigal, Vanquin, Molevac, Povan) folosit în tratamentul oxiuriazei și strongiloidozei, ca și ditiazanin colorează scaunele în roșu ;

— albastrul de metilen imprimă culoarea verde-albastră atît urinii, cît și scaunului, dar — fapt care merită reținut pentru interpretarea corectă — după scurt timp de la emisie.

Sîngele poate schimba culoarea scaunului în roșu — cînd sîngerarea este joasă sau în negru ca păcura, în hemoragiile digestive superioare, datorită transformării hemoglobinei hematiilor extravazate în lumenul intestinal în hematină.

f) *Forma* scaunului este, în general, cilindrică — imprimată de canalul anal, uneori cu strangulări determinate de haustrele colonului — cu diametru de 2—5 cm. Modificarea formei scaunului se face de obicei în raport cu tranzitul intestinal : la bolnavii cu diaree forma nu se mai păstrează, în timp ce la constipați scaunul ia aspect de bile, de măsline sau chiar de masă voluminoasă polilobată. În acest din urmă caz, evacuarea este dificilă și, nu rareori, cu sîngerări (care la persoanele cu hemoroizi pot fi destul de mari).

În procesele obstructive rectosigmoidiene (neoplasm, lues etc.), forma scaunului poate fi cilindrică și cu diametrul sub 1 cm (scaun în formă de creion) sau plată (în formă de panglică) ; acest aspect sugerează încă de la examenul obiectiv al bolnavului existența unui proces patologic localizat la intestinul terminal și orientează explorările în acest sens, reducînd timpul de stabilire a diagnosticului și scutind bolnavul de multe alte explorări neesențiale.

*

Dintre elementele patologice care pot fi recunoscute în scaun mai importante sînt :

a) Sîngele. Sînge proaspăt, curat, lucitor se întîlneşte în sîngerările hemoroidale şi în neoplasmul rectal ; amestecat cu mucus defineşte scaunele mucosanguinolente dizenteriforme. Sîngele digerat, negru, lucios, urît mirositor, sugerează originea superioară a hemoragiei digestive. Dar nu trebuie absolutizată relaţia „sînge proaspăt = hemoragie inferioară, sînge digerat = hemoragie digestivă superioară", deoarece o sîngerare superioară (gastroduodenală, de exemplu) în care tranzitul intestinal este accelerat poate să fie cu sînge proaspăt, iar una joasă, colonică, poate produce scaun melenic în condiţiile stagnării prelungite a materiilor fecale în colon.

Sînt cazuri în care sîngerarea nu este macroscopică, ea fiind pusă în evidenţă numai pe cale chimică.

b) Mucusul este un produs fiziologic al celulelor caliciforme (mucipare) ale mucoasei intestinului gros, cu rol protector faţă de acţiunea bolului fecal. Excesul de secreţie de mucus este sesizat la examenul macroscopic al scaunului sub forma de : grămezi, pseudomembrane, lambouri sau flocoane filante sau vîscoase, neregulate, putînd crea dificultăţi de diagnostic cu paraziţii intestinali sau cu fibrele conjunctive.

Mucusul amestecat cu scaun sau mulîndu-l se întîlneşte în colonul iritabil (în primul caz bolnavul are diaree, iar în cel de-al doilea constipaţie) şi amestecat cu sînge şi puroi în rectocolita ulcerohemoragică, dizenterie, neoplasmul de colon.

Trebuie avut în vedere faptul că, în condiţii normale şi intestinul subţire secretă mucus în cantităţi mici, care este descompus şi nu ajunge în scaun decît cînd tranzitul este accelerat.

c) Puroiul în scaun denotă existenţa unui proces inflamator sau neoplazic anorectal sau a dizenteriei bacilare.

d) Paraziţi sau fragmente de paraziţi pot fi identificaţi deseori la examenul macroscopic al scaunului.

e) Corpi străini : seminţe, sîmburi de fructe, monede, coproliţi sau chiar calculi biliari se pot identifica uşor în scaun.

☆

Din punctul de vedere al compoziţiei, materiile fecale sînt formate din apă trei sferturi şi substanţe solide 25%, acestea din urmă fiind reprezentate de bacterii şi reziduuri alimentare. Analiza chimică a scaunului evidenţiază faptul că substanţele azotate constituie 1/3 din totalitatea substanţelor solide, cele anorganice $^1/_3$, iar cealaltă treime este formată din lipide şi celuloză.

Substanţele organice sînt reprezentate de lipide şi derivaţi, substanţe azotate, polizaharide (celuloză şi hemiceluloză nedigerată, lignină), mono- şi dizaharide în special la copii (glucoză, galactoză, lactoză), acizi organici (acetic, lactic, formic, butiric, izobutiric, propionic, fumaric etc.).

a) Substanţele azotate se elimină în cantităţi crescînde, de la 40 mmol N/24 de ore la sugar, la 45 la 4 ani, 50 la 10 ani, 60 la adolescenţi şi pînă la 125 mmol N/24 ore la adulţi. Ele provin din secreţiile digestive, din enzime (digestive şi bacteriene), din resturi alimentare nedigerate (aponevroze, tendoane, cartilaje), din produşii de degradare ai pigmenţilor biliari (stercobilină, coproporfirină).

Scanned with OKEN Scanner

La omul normal nu se constată substanțe proteice în scaun : existența unor procese inflamatorii sau ulcerative ale mucoasei intestinale poate explica apariția de proteine solubile în materiile fecale. Este vorba de mucus (care se identifică cu ajutorul soluției de amoniac și de acid acetic), de mucină și albumine serice (cu acid tricloracetic), de produși de degradare a proteinelor din exsudate sau puroi (cu soluție saturată de sublimat) și albumoze și peptone (cu reactiv fosfo-tungstic).

Amoniacul fecal reprezintă expresia descompunerii proteinelor din tubul digestiv ; atît sub formă liberă, cît și legată (de exemplu, fosfatul amoniaco-magnezian) el se elimină în cantități care corespund la 5 pînă la 10 ml NaOH N/10 pentru 10 g materii fecale. Creșterea eliminării sale denotă exagerarea proceselor de putrefacție intestinală (dispepsie de putrefacție), distrucții ale mucoasei intestinale (rectocolita ulcero-hemoragică, neoplasm intestinal) sau numai întîrzierea tranzitului colonic.

b) Acizii organici se găsesc în scaunul persoanelor normale în cantități mici, situate în jur de 25 ml HCl N la copilul mic și de 15 ml HCl la adult. Valori crescute se găsesc în cazul exacerbării proceselor fermentative și a activității microbiene. Activitatea enzimatică bacteriană crescută exercitată asupra glucidelor nedigerate aflate în lumenul intestinal conduce la diminuarea pH și la mărirea cantității de apă din scaun.

Cu toate că în urma fermentației glucidelor se formează un mare număr de acizi organici, în practică se determină numai cei volatili : acetic, formic, butiric, izobutiric, succinic, valerianic, izovalerianic, fumaric.

c) Produșii de degradare a pigmenților biliari contribuie la colorarea normală a scaunului ; este vorba de stercobilină, care se află în cantități de pînă la 300 mg/24 de ore și de coproporfirină I și II, din care se elimină în jur de 400 mg/24 de ore. Reducerea cantității de bilă care ajunge în intestin va duce la decolorarea scaunului, respectiv la diminuarea excreției fecale a stercobilinei și coproporfirinelor I și II. Această situație este întîlnită în icterele mecanice (neoplasm coledocian, al sfincterului Oddi, al capului de pancreas etc.) sau în marile insuficiențe hepatice, în care scade foarte mult capacitatea hepatică de glicuronoconjugare a bilirubinei.

Invers, creșterea cantității de pigmenți biliari în intestin — întîlnită în icterele hemolitice — se caracterizează prin închiderea culorii scaunului.

d) Grăsimile din scaun se găsesc în cantități care se situează între 2 g/24 de ore la copii și 5—6 g/24 de ore la adulți, fiind la persoanele sănătoase fără legătură cu cantitatea de grăsimi ingerate. Aceasta deoarece jumătate din totalul lipidelor eliminate își au sursa în celulele intestinale descuamate, mai puțin de un sfert în bacteriile intestinale moarte, restul (ceva mai mult de un sfert din total) fiind de origine alimentară.

Grăsimile din scaun sînt reprezentate de aicizi grași liberi, sterine libere și esterificate, di- și trigliceride, fosfolipide.

Creșterea eliminării fecale a lipidelor se întîlnește în sindromul de malasimilație, în procesele patologice care conduc la obstrucția limfa-

Scanned with OKEN Scanner

ticelor intestinale, în insuficiența secretorie biliară și pancreatică, în care nu se poate face absorbția grăsimilor.

Excesul de grăsimi neutre în scaun pledează pentru existența unui proces de maldigestie, în special datorită insuficienței secretorii biliare și pancreatice, excesul de acizi grași pentru malabsorbție, iar cel de săpunuri se datorește fie accelerării tranzitului intestinal, fie malabsorbției.

e) pH scaunului este variabil, în raport cu vîrsta ; la copii este în jur de 5, iar la adult virează spre neutralitate și chiar la alcalinitate (între 7 și 8).

Creșterea cantității de acizi organici și de acizi grași conduce la scăderea pH, cum este cazul dispepsiei de fermentație și al tuturor afecțiunilor care evoluează cu steatoreea ; mărirea concentrației bazelor minerale și a amoniacului — cum se întîlnește în dispepsiile de putrefacție — duce la creșterea pH fecal.

Osmolaritatea materiilor fecale este în jur de 350 mmol/kg, ea fiind în funcție de concentrația ionilor de Na, K. NH_4, Ca, Mg, Cl, a ionului carbonic, precum și a fosfaților, sulfaților și a acizilor organici.

f) Polizaharidele din scaun sînt reprezentate de amidon, celuloză, hemiceluloză, lignină, la sugar putîndu-se constata și mici cantități de glucoză, galactoză și lactoză.

Amidonul din materiile fecale se prezintă sub trei forme : închis în celulele vegetale (de leguminoase sau de cartofi), amorf (eliberat din structurile vegetale) și crud.

Regimul alimentar bogat în glucide conduce, chiar la persoane normale, la eliminarea prin scaun a unor mici cantități de amidon. Excesul glucidic alimentar mărește concentrația de amidon fecal ; prezența amidonului în scaun la persoanele care au primit dietă glucidică echilibrată sugerează existența unui proces de maldigestie de origine pancreatică sau a tranzitului intestinal accelerat.

Celuloza este un constituient normal al scaunului, provenind din scheletul de susținere a peretelui celular vegetal, unde se află alături de hemiceluloze (pentozani, xilani). Celuloza constituie, alături de hidrogenul sulfurat și distensia mecanică a colonului, unul dintre stimulanții fiziologici ai peristaltismului intestinului gros.

Omul nu are echipament enzimatic capabil să degradeze celuloza. În multe legume există celulază și hemicelulaze care degradează celuloza și hemicelulozele, înmuind textura celulozică a pereților celulari. Este cazul roșiilor, care, pe măsura maturării lor își măresc semnificativ activitatea celulazică și hemicelulazică, devenind astfel mai ușor digestibile.

Unele legume au celuloza fină (dovleceii, de exemplu) în timp ce altele o au grosolană (leguminoasele).

În colonul omului, flora microbiană scindează parțial celuloza din morcovi, făinoase, fără a o putea modifica pe cea provenită din leguminoase. Morcovii tineri sînt mai săraci în celuloză decît cei ajunși la maturitate.

Dat fiind faptul că legumele și fructele fac parte integrantă din hrana omului normal, este posibil ca în scaun să se identifice resturi celulozice nedigerabile : grăunțe de polen, spori, membrane, peri și vase vegetale.

Scanned with OKEN Scanner

Prezența celulozei digestibile denotă accelerarea tranzitului intestinal.

Dintre *elementele celulare* intestinale care pot apărea în scaun trebuie avute în vedere întotdeauna :

— celulele epiteliale cilindrice, tipice sau modificate, libere sau încorporate în mucus care, atunci cînd sînt în număr mare atestă existența unei inflamații a peretelui intestinal ;

— celulele pavimentoase provin, în general, din extremitatea distală a tubului digestiv — regiunea anorectală ;

— leucocitele au semnificație patologică atunci cînd sînt în număr mare și în placarde, deoarece provin din mucoasa intestinului gros alterată prin procese inflamatorii (rectocolita ulcerohemoragică, tuberculoza intestinală, abcese perirectale), neoplazice sau parazitare (în care predomină eozinofilele) ;

— hematiile intacte sugerează proveniența anorectală a lor ; se pot întîlni însă și în hemoragiile digestive superioare cu tranzit intestinal rapid. În general, în acest din urmă caz hematiile sînt distruse, nemaiputînd fi recunoscute.

*

Cercetarea scaunului — în cadrul examenului obiectiv al bolnavului — permite stabilirea diagnosticului sau orientează explorările spre confirmarea sau completarea supoziției diagnostice încă din această etapă.

*

Tubul digestiv conține în mod normal circa 150 ml gaze, dintre care 50 ml se găsesc în fornixul gastric, iar restul în intestinul subțire și colon. În funcție de alimentele ingerate, această cantitate poate crește pînă la 1 500 ml ; este cazul ingestiei de varză, pîine neagră, fasole, conopidă, mazăre, soia. Se estimează că în intestinul normal în 24 de ore se produc 8—10 litri de gaze, dintre care numai o mică parte (circa 500 ml) se elimină anal, restul fiind resorbite.

Analiza gazelor intestinale a condus la identificarea de oxigen, hidrogen, azot, bioxid de carbon și metan în proporții diferite — de la un segment digestiv la altul. Astfel, în stomac trei sferturi din cantitatea de aer existentă este reprezentată de azot și restul de oxigen (compoziție asemănătoare cu a aerului) ; în duoden apare, în plus, bioxid de carbon (provenit din neutralizarea acidului clorhidric și a altor acizi), iar în rect, predomină azotul — care reprezintă 4/5 din total, restul fiind constituit din gaze provenite din procesele fermentative bacteriene (bioxid de carbon, metan).

Proveniența acestor gaze este multiplă :

a) Aerul atmosferic — înghițit odată cu alimentele, cu saliva sau chiar fără alimente sau salivă — reprezintă o sursă importantă a gazelor intestinale, aproximativ o treime din aerul existent în întreg tubul digestiv. Pe parcursul intestinal al aerului înghițit, azotul rămîne nemodificat, iar oxigenul scade semnificativ datorită difuziunii sale în sîngele din vasele mucoasei intestinale precum și datorită consumării de către flora microbiană intestinală.

Scanned with OKEN Scanner

Din totalul de 1 000 cc aer îngurgitat zilnic, o mică parte se absoarbe în cursul tranzitului prin intestin şi restul se elimină anal.

Perturbările tranzitului intestinal modifică semnificativ concentraţia şi raportul în care se găsesc între ele gazele din intestin. Astfel, în condiţiile întîrzierii tranzitului se resorb în proporţie mai mare hidrogenul, oxigenul şi bioxidul de carbon, în timp ce în situaţiile în care tranzitul intestinal este accelerat concentraţia azotului scade la 20—25% (faţă de 75—80%) pe seama creşterii hidrogenului, bioxidului de carbon şi a metanului).

b) Bioxidul de carbon produs din reacţiile chimice dintre acidul clorhidric (din sucul gastric şi alţi acizi rezultaţi din digestia alimentelor), pe de o parte şi bicarbonatul din secreţiile pancreatico-biliare, pe de alta. Prin acest mecanism se produc postprandial circa 3 000 cc bioxid de carbon (1mEq de ion bicarbonic neutralizează 1 mEq de hidrogen, din această reacţie rezultînd 22,5 ml bioxid de carbon; dacă în cursul unei mese bogate se secretă circa 150 mEq de acid clorhidric rezultă că postprandial în duoden se vor genera peste 3 500 cc bioxid de carbon). Pe parcursul intestinului subţire aproape întreaga cantitate de bioxid de carbon se resoarbe. El reapare în colon, ca rezultat al activităţii florei microbiene aerobe, al decarboxilării aminoacizilor, din degradarea ureei, pe de o parte şi din neutralizarea acizilor organici generaţi de flora colonică de către bicarbonatul secretat de mucoasa intestinului gros, pe de altă parte. O parte din acest bioxid de carbon este resorbit de mucoasa colonului, iar restul se elimină anal.

c) Gazele provenite din activitatea metabolică a florei microbiene a intestinului gros. Dată fiind deplasarea lentă a conţinutului colonului, asociată deseori cu bogăţia acestuia în glucide şi proteine (şi mai ales în condiţiile existenţei de anse oarbe sau diverticuli, care favorizează dezvoltarea excesivă a germenilor) se produc cantităţi mari de hidrogen. În plus, la acestea se adaugă hidrogenul realizat din digestia polizaharidelor vegetale (celuloză, siloxani etc.) de către flora microbiană de fermentaţie. Aceasta este componenta cu cea mai mare variabilitate din gazele din colon, diferind foarte mult în funcţie de alimentaţie. Astfel, la persoanele cu deficit lactazic, numai din fermentarea lactozei în colon se produc, după ingestia de lapte, 4—5 ml gaze/oră, iar la persoanele care ingeră fasole (în cantităţi care să reprezinte un sfert din totalul caloric) se produc 200 ml gaze/oră.

Hidrogenul din colon este în mică măsură resorbit (circa 15%, deci a şaptea parte) şi eliminat prin respiraţie, iar restul este eliminat anal.

Din activitatea florei colonice fermentative rezultă şi acizi organici care sînt, în parte, neutralizaţi de bicarbonaţii secretaţi de mucoasa intestinală, cu eliberare de bioxid de carbon.

Flora colonică strict anaerobă produce, în plus, metan, care este în parte resorbit, în parte eliminat anal.

Tranzitul intestinal al gazelor este mai rapid decît al materiilor fecale (indiferent de consistenţa lor : lichidă, semilichidă, solidă).

În cea mai mare parte din cazuri eliminarea anală crescută de gaze este rezultatul accelerării tranzitului colonic şi mai puţin consecinţa hiperactivităţii fermentative a florei microbiene.

Scanned with OKEN Scanner

Creşterea cantităţii de gaze din tubul digestiv apare astfel ca fiind rezultanta a trei factori :

— deglutiţie excesivă de aer atmosferic — aerofagia — întîlnită la fumători, la persoanele care mănîncă prea repede (tahifagie) sau care vorbesc în timpul mesei, la nevrotici, la sialoreici şi la cei cu ticuri ale deglutiţiei ;

— producerea excesivă de gaze în intestinul subţire — la bolnavii cu diverticuloză digestivă, cu sindrom de ansă oarbă, la cei cu rezecţie a valvulei Bauhin, în condiţiile exacerbării florei microbiene fermentative ;

— hiperproducţie de gaze în colon, datorită reziduurilor alimentare digerate insuficient, ca urmare a insuficienţei secretorii bilio-pancreatico-intestinale sau a depăşirii capacităţii funcţionale secretorii şi absorbtive digestive.

Distensia abdominală, jena, disconfortul sau durerea abdominală — manifestări clinice frecvent întîlnite în practică — constituie expresia tulburării motorii intestinale şi a hipersensibilităţii dureroase a peretilor intestinali la distensia exercitată de gazele din tubul digestiv, (chiar în cantităţi normale).

Constipaţia

Definită ca eliminarea întîrziată, dificilă şi incompletă a materiilor fecale, constipaţia recunoaşte în producerea sa două mecanisme principale :

— întîrzierea tranzitului prin intestinul gros — constipaţia colonică şi

— evacuarea insuficientă a ampulei rectale şi sigmoidului — dischezia rectală.

Analiza celor trei parametri definitori ai constipaţiei conduce la concluzia că :

— *întîrzierea eliminării materiilor fecale* trebuie să depăşească 48 de ore de la ingestia alimentelor, ceea ce echivalează cu 3 scaune pe săptămînă ;

— *dificultatea în eliminarea scaunelor* se traduce prin eforturi contractile rectale, dureroase, penibile, datorită consistenţei mult crescute a bolului fecal (ca urmare a deshidratării) şi fragmentării sale ;

— *incompleta evacuare* face ca uneori bolnavii să aibă scaun zilnic, dar în cantităţi mici, ceea ce face ca să se acumuleze tot mai multe fecale în porţiunea terminală a intestinului gros.

Dintre implicaţiile constipaţiei asupra economiei generale a organismului merită să fie în atenţia practicienilor :

— dischineziile duodenobiliare ;

— absorbţia de germeni şi toxine microbiene, care poate fi responsabilă de infectarea căilor biliare (sindromul enterobiliar) şi a celor urinare (sindromul enterorenal), precum şi de starea de intoxicaţie cronică pe care o au constipaţii cronici ;

— asorbţia de produşi de degradare proteică, in general aminele de putrefacţie : indol, scatol, crezoli, fenoli, histamină — care determină starea de intoxicaţie cecală.

În raport cu mecanismul principal prin care se produce, constipaţia este habituală, funcţională sau organică.

1. *Constipaţia habituală* (simplă, primară) este expresia incapacităţii cronice a evacuării spontane şi suficiente a materiilor fecale, în condiţiile lipsei unor factori cauzali bine definiţi. Ea recunoaşte în producerea sa :

— alimentaţia săracă în lichide şi în resturi celulozice nedigerate (în general fibrele vegetale) şi bogată în tanin (vinul roşu, fructele acre) ;

— sedentarismul şi clinostatismul prelungit ;

— abuzul de purgative sau de clisme ;

— modificarea stereotipiei actului defecaţiei prin factori psihoemoţionali sau de mediu ambiant (deplasări, condiţii igienice necorespunzătoare etc.) ;

— intoxicaţii exogene : plumb, opiacee, nicotina ;

— diferite boli digestive : apendicita cronică, colecistita cronică, ulcerul gastroduodenal, colonul iritabil.

În toate aceste cazuri este vorba de reducerea sau suprimarea unui excitant fiziologic al peristaltismului intestinului gros (celuloza), de scăderea presiunii pe care o exercită diafragmul şi musculatura abdominală asupra colonului precum şi de tocirea reflexului de defecaţie.

Constipaţia habituală este mult mai frecventă la femei, la care este întîlnită la mai mult de trei sferturi dintre ele şi în procent de peste 85 în mediul urban.

În funcţie de segmentul colonic afectat cu precădere, constipaţia habituală este stîngă, dreaptă, rectală sau de transvers.

a) *Constipaţia dreaptă* este de tip aton, în care perioadele de constipaţie alternează cu diaree — formă de manifestare a dispepsiei de fermentaţie sau de putrefacţie consecutive alimentaţiei unilaterale (glucidice sau proteice) şi stazei colonice. Ea evoluează cu manifestări digestive (durere în hemiabdomenul drept care se accentuează în ortostatism, în timpul mersului şi care iradiază lombar, colici abdominale în jumătatea dreaptă care se calmează după eliminarea gazelor şi a materiilor fecale, sensibilitate dureroasă la palparea punctelor mezenteroepiploice) şi cu manifestări de ordin general (insomnie, irascibilitate, cefalee, adinamie, apetit capricios, balonare abdominală), tulburări alergice : prurit, edem Quinke, eczeme, urticarie — care datează din copilărie.

La palpare se constată garguimente cecale, iar radiologic stază cecoascendentă.

b) *Constipaţia stîngă* este de tip spastic, datorită tonicităţii crescute a musculaturii colonului descendent şi mai bine tolerată decît precedenta. Eliminarea materiilor fecale se face la interval de 2—3 zile, scaunul fiind format din mici fragmente dure, izolate sau aglutinate (scibale) care lezează mucoasa anală producînd fisuri, ulceraţii şi chiar sîngerări hemoroidale. Spre deosebire de constipaţia dreaptă, aici nu se produc modificări de ordin general şi alterarea stării generale. Bolnavii au durere localizată de-a lungul colonului în perioadele de accentuare a constipaţiei şi senzaţia penibilă de jenă sau durere la defecaţie, datorită eliminării scibalelor. La palpare se constată coardă colică stîngă, iar

Scanned with OKEN Scanner

radiologic se pun în evidență haustre accentuate, ca „smochinele înșirate pe ață" și întîrzierea tranzitului în colul descendent.

c) *Constipația transversă* este rară, predominant spastică, scaunul este format din scibale acoperite cu mucus (ca în colonul iritabil), care se elimină cu dificultate. Se constată manifestări neurovegetative : hipotensiune, răcirea și cianoza extremităților, transpirație crescută. La palpare nu se evidențiază modificări patologice, iar radiologic apar haustrații accentuate și întîrzierea tranzitului prin segmentul transvers colonic.

d) *Constipația rectală* (dischezia rectală) se caracterizează prin eliminarea de materii fecale la mare interval de timp și numai după folosirea purgativelor, clismelor sau a supozitoarelor. Bolnavii nu mai au senzația de defecație ; în schimb, au tenesme și tensiune permanentă în regiunea perineală. Scaunele sînt formate din fragmente dure, mici (scibale) sau, din contră, sînt păstoase, mucosanguinolente, cu lichid fecaloid, datorită exsudației rectale. La examenul obiectiv se constată abcese și eczeme perianale, hemoroizi cu sau fără tromboflebită ; tușeul rectal atestă existența fecaloamelor în ampula rectală.

2. *Constipația funcțională* apare ca fiind ocazională, temporară, corelată cu existența unuia sau altuia dintre factorii inductori ai constipației (alimentari, medicamentoși etc.). În afara consistenței crescute a materiilor fecale și a ritmului de eliminare la 3—4 zile, nu se constată alte modificări patologice.

Fiind consecutive unui anumit factor, constipația funcțională trebuie să dispară odată cu suprimarea cauzei ; persistența sa peste 2—3 săptămîni obligă la cercetarea unui alt substrat decît cel funcțional.

3. *Constipația simptomatică* evoluează în cadrul unor suferințe digestive, atît colonice cît și extracolonice, congenitale sau cîștigate. Este vorba de :

— factori mecanici și infecțioși care îngreunează progresia conținutului intestinal prin colon : aderențe, ptoză, stricturi colonice, dolicomegacolon sau sigmoid, cec mobil, malformații anatomice colonice, periviscerită, perisigmoidită, epiploită, tuberculoza peritoneointestinală, apendicita ;

— afecțiuni ale canalului anal : fisuri, hemoroizi, inflamații anorectale, ulcerații anoperianale ;

— diminuarea activității contractile rectosigmoidiene, inflamații, ptoză, tumori.

Există și unele condiții generale care pot induce constipație simptomatică, ca de exemplu perturbările hormonale, dintre care hiperfoliculinemia, climaxul, hipotiroidia sînt cele mai cunoscute.

Bolnavii au scaun la 3—4 zile, de consistență crescută sau uneori moale, fals diareic : dintre manifestările digestive se întîlnesc mai frecvent dureri abdominale difuze, balonare și chiar pseudoobstrucție intestinală pasageră (sindrom König).

În cadrul constipației simptomatice trebuie acordată atenție deosebită constipației care se instalează brusc, la persoane care au depășit vîrsta de 50—55 de ani, deoarece poate fi expresia neoplasmului de colon care — diagnosticat precoce — poate beneficia de tratament chirurgical.

Scanned with OKEN Scanner

Diareea

Diareea definește consistența moale sau apoasă a materiilor fecale și numărul crescut al scaunelor în 24 de ore (care depășește 2—3). Este vorba de cantitatea mare de apă în intestinul gros realizată prin :

— hipermotilitate intestinală, care scurtează timpul de contact al conținutului intestinal cu epiteliul rezorbtiv digestiv ;

— creșterea cantității de secreție intestinală ;

— reducerea suprafeței de absorbție intestinală ;

— trecerea apei în lumenul intestinal prin mecanism osmotic.

a) *Accelerarea tranzitului intestinal* este frecvent intîlnită în mecanismul de producere al multor diarei ; caracteristica acestora este asocierea malabsorbției și a alterării stării de nutriție (pierderea ponderală). Este condiția patologică a bolii Crohn, a enterocolopatiilor infecțioase, a enteropatiei gluteinduse etc.

b) *Creșterea secreției intestinale* constituie mecanismul patogenic principal al diareei din infecțiile intestinale (streptococice, salmonelozice, colibacilare, holerice), situații în care exorbția crescută se asociază cu diminuarea absorbției. În acest fel se realizează cantități de 10—15 și chiar 20 de litri de apă eliminați în 24 de ore prin scaun. În general, variația mare a cantității de apă eliminată prin materiile fecale se datorește capacității de absorbție a intestinului subțire și a colonului care au rămas indemne în cadrul procesului patologic respectiv. Disbacterioza intestinală realizată astfel, este responsabilă de deconjugarea sărurilor biliare care — fiind iritante pentru mucoasa intestinală — împiedică absorbția apei la nivelul cecului, mărind astfel cantitatea de apă eliminată prin scaun.

Pe lîngă pierderea de apă, în aceste forme de diaree se realizează spoliere electrolitică și proteică marcată, care alterează starea generală și cea de nutriție.

Mai puțin grave sînt cazurile de diaree în care componenta secretorie intestinală este moderată, indusă de procesele alergice și inflamatorii nespecifice ale mucoasei intestinale.

În cazurile severe, exorbția intestinală este realizată prin proces exsudativ, ceea ce conferă severitate prognosticului, fiind vorba de boli organice grave care evoluează cu ulcerații întinse ale mucoasei intestinale și/sau cu presiune crescută în teritoriul limfatic intestinal.

c) *Reducerea suprafeței de absorbție* se realizează în cazul leziunilor mucoasei intestinale pe întindere mare sau al îndepărtării unei porțiuni de intestin (rezecție intestinală, colonică), cînd capacitatea de absorbție a mucoasei restante este depășită și se pierd importante cantități de apă prin scaun.

d) *Transsudarea apei din peretele intestinal în lumen* se realizează în situațiile în care în intestin există soluții saline (sulfat de sodiu sau de magneziu) sau glucide concentrate care, prin mecanism osmotic cresc cantitatea de apă din intestin și, respectiv, din materiile fecale. (Distensia pereților intestinali de către conținutul intestinal constituie unul dintre factorii peristaltogeni fiziologici ai colonului.)

Scanned with OKEN Scanner

Diareea din colonul iritabil evoluează fără alterarea stării de nutriție, bolnavii menținînd greutatea atît timp cît mecanismele compensatorii intestinale asigură absorbția principiilor alimentare.

*

În raport cu factorii inductori, diareea recunoaște cauze extradigestive și digestive în producerea sa.

Astfel, din prima categorie fac parte diareile produse prin mecanism neuropsihic (diareea emotivă — constant întîlnită în timpul examenelor, concursurilor), din cursul hipertiroidiei, insuficienței renale cronice în stadiul uremic, în bolile alergice, în stările septice, intoxicații.

Dintre *diareile de origine digestivă*, cele mai importante sînt :

— diareea gastrogenă, în care hipo-aclorhidria gastrică favorizează dezvoltarea florei microbiene în lumenul gastric unde, în condițiile secreției gastrice normale, conținutul este steril. În plus, alimentele insuficient prelucrate enzimatic în stomac, constituie un excitant neobișnuit pentru duoden, jejun și ileon, determinînd iritația mucoasei și a peristaltismului intestinal, cu diareea consecutivă ;

— diareea din boala Ménétrier (gastrita cu pliuri gigante) se datorește exsudației abundente prin mucoasa gastrică a apei și, concomitent, a proteinelor și electroliților, în special a potasiului. Diareea asociată cu steatoreea conduce la alterarea stării de nutriție ;

— diareea pancreatică evoluează cu steatoree și denutriție, ca urmare a insuficienței secretorii exocrine a pancreasului, cea mai afectată fiind digestia grăsimilor ;

— diareea hepatobiliară care se asociază cu steatoree, se datorește scăderii capacității sărurilor biliare de a emulsiona grăsimile, pe de o parte și acțiunii iritante intestinale pe care o exercită sărurile biliare deconjugate în aceste condiții, pe de altă parte ;

— diareea intestinală recunoaște în producerea sa multiple mecanisme patogenice : exagerarea peristaltismului intestinal (enteritele alergice, deficitul de lactază enterocitară) transsudarea intestinală (prin alimente bogate în glucide concentrate, prin administrarea de purgative osmotice), disbacterioze sau parazitoze intestinale (prin exagerarea peristaltismului, exsudația intestinală și reducerea supurației absorbtive), exsudație intestinală masivă (tumori intestinale sau viloase, adenopatii mezenterice, rectocolita ulcerohemoragică, limfangiectazia idiopatică), extirparea unei porțiuni de intestin (datorită reducerii suprafeței de absorbție, disbacteriozei și exsudației).

Utilă pentru diagnosticul clinic este diferențierea diareilor acute de cele cronice, în vederea stabilirii celei mai adecvate atitudini terapeutice.

Diareile acute recunosc în producerea lor :

— factori toxici alimentari (ciuperci) sau accidental alimentari (mercur, arsenic, plumb) ;

— factori infecțioși microbieni (stafilococi, salmonele, streptococi, proteus, bacili coli anaerobi sau dizenterici) care acționează prin exo și endotoxine și factori virotici (enterovirusuri ECHO, coxsackie) care determină necroze intestinale cu prognostic sever (enterite necrozante) ;

Scanned with OKEN Scanner

— ingestie alimentară excesivă, care se situează deasupra posibilităţilor fiziologice de digestie şi absorbţie intestinală. În funcţie de principiile alimentare în exces, se va realiza dispepsie de fermentaţie sau de putrefacţie, cu formarea unor mari cantităţi de apă, acizi organici (în special volatili), amoniac, bioxid de carbon — componente care imprimă miros şi aspect particular materiilor fecale.

*

Consecinţele de ordin general ale diareilor acute sînt corelate cu tulburările hidroelectrolitice (care pot fi uneori severe) şi cu starea toxicoseptică dependentă de pătrunderea în circulaţie a agentului patogen sau a toxinelor sale. Menţiune specială pentru diareea acută din cursul holerei, unde vibrionul holeric determină leziuni minime ale mucoasei intestinale, însă exorbţia intestinală şi permeabilizarea zonelor joncţionale enterocitare conduce la pierderi masive de apă (10—15—20 l/24 de ore) şi de electroliţi, care au răsunet semnificativ asupra stării generale a bolnavului.

Diareile cronice au răsunet asupra stării generale în măsura în care alterează starea de nutriţie (bolnavul scade în greutate) ; în plus, trebuie avute întotdeauna în vedere manifestările clinice digestive şi generale ale bolii de bază, pe fondul căreia se produce diareea.

Falsa diaree

Denumită şi diaree colonică, aceasta se caracterizează prin creşterea secreţiei hidroelectrolitice colonice, participarea celorlalţi factori patogeni ai diareei (accelerarea tranzitului intestinal, transsudarea intestinală, suprafaţa de absorbţie) fiind de mică importanţă.

Falsa diaree se deosebeşte de diareea adevărată prin tranzitul intestinal (care este normal sau încetinit) şi prin digestia normală (examenul scaunului pentru digestie evidenţiază lipsa fibrelor musculare striate, a picăturilor de grăsime, a amidonului şi florei iodofile).

Diareea colonică apare în variate condiţii patologice care interesează intestinul gros :

a) constipaţia cronică. După ani de zile de constipaţie, pot apărea alternanţe de constipaţie şi diaree sau perioade de diaree (în fond, de falsă diaree) cînd bolnavii elimină scaune moi sau chiar apoase. Deseori, la cîteva ore sau zile după eliminarea scaunelor moi, bolnavul are emisiune de materii fecale dure, fragmentate — scibale.

b) dismicrobismul intestinului gros indus de exacerbarea florei microbiene amilolitice — de fermentaţie — sau a celei anaerobe — de putrefacţie.

În condiţii normale, în cec şi colonul ascendent predomină flora de putrefacţie, în transvers începe predominarea florei de putrefacţie asupra celei fermentative, iar în colonul descendent şi sigmoid flora de putrefacţie este în exclusivitate.

Regimul alimentar bogat în glucide şi în celuloză crudă, iritaţia mucoasei ceco-ascendente prin factori microbieni sau medicamentoşi (consumul cronic de laxative = boala laxativelor) constituie factori

Scanned with OKEN Scanner

inductori ai dispepsiei de fermentaţie, cu producere în exces de acizi organici, cu eliminarea de scaune „sonore, dar nu fetide".

Invers, excesul alimentar de proteine conduce la excerbarea proceselor de putrefacţie, care generează mari cantităţi de amoniac, fenoli, crezoli, scatol, indol şi diferite alte substanţe care produc eliminări de scaune „fetide, dar nu sonore".

Cercetările bacteriologice au evidenţiat creşteri ale germenilor aerobi la peste 20 de milioane, iar ale anaerobilor la peste 2 miliarde pe gramul de materii fecale ; acizii organici care peste 16 mE/l şi amoniacul peste 3 mEq/1.

c) suprasolicitările psihoemoţionale care conduc la perturbări neurovegetative cu consecinţe asupra tranzitului intestinal (pe care-l întîrzie) ;

d) schimbări ale modului de viaţă şi de alimentaţie, precum şi atitudini terapeutice greşite -- pot determina întîrzierea tranzitului colonic, cu producerea de scaune la 2—3 zile (cu aspect lichidian sau gleros) sau cu alternanţă de constipaţie cu perioade de falsă diaree (tulburare denumită înainte enterocolită mucomembranoasă sau chiar colită). Există şi cazuri în care falsa diaree se instalează pe fond indemn din punct de vedere al tranzitului colonic (fără să fie precedată sau să alterneze cu constipaţia), situaţie întîlnită mai ales la persoanele care, de frica constipaţiei, abuzează de laxative — condiţie patologică definită de vechii clinicieni colită mucoasă, iar modern, boala laxativelor.

La constipaţii cronici se pot întîlni eliminări de sînge sau glere fie la un scaun, fie între scaune ; glerele uscate iau aspect pseudomembranos, ceea ce poate conduce la suspicionarea neoplasmului de colon.

Dintre manifestările clinice de însoţire, mai frecvent întîlnite sînt : durerea abdominală cu exacerbări paroxistice, localizată mai ales în fosa iliacă stîngă, tenesme rectale, balonare abdominală (în special în formele cu dispepsie de fermentaţie), greţuri, disconfort digestiv, pseudoobstrucţie intestinală, tulburări neuropsihice (irascibilitate, anxietate, depresie, preocupare obsesivă pentru utilizarea de laxative, cancerofobia).

La examenul obiectiv se constată puţine date pozitive : coardă colică stîngă, atonie a colonului drept cu garguimente cecale ; tactul rectal evidenţiază scibale, conţinutul semilichid sau hemoroizi. În schimb, valoarea examenului obiectiv este de a infirma existenţa unor modificări patologice care să sugereze o afecţiune organică.

Modificările scaunului în patologia generală

În parazitozele intestinale

Lambliaza. Cu toate că este mai frecventă la copii, în ultimul timp lambliaza este întîlnită destul de des şi la adulţi, manifestată clinic prin tulburări gastrointestinale şi hepatobiliare.

Cvasiconstant se întîlnesc — atît la copii cit şi la adulţi — tulburări ale tranzitului intestinal, mai ales alternanţă de constipaţie şi diaree.

Scanned with OKEN Scanner

În zona noastră geografică — precum și în întreaga regiune temperată — bolnavii au scaune frecvente, care însă nu depășesc numărul de 3—5 pe zi ; acestea sînt de culoare galbenă-verzuie și au consistența moale-păstoasă, uneori sînt chiar lichidiene. În localizarea rectală a lambliazei, scaunele au mucus — diaree mucoasă.

Cu toată durata sau frecvența mare a perioadelor diareice, starea de nutriție este bună, bolnavii menținîndu-și greutatea nemodificată. Afectarea intestinului subțire prin procese inflamatorii conduce la tulburări ale procesului de digestie și, în special, de absorbție, cu malasimilație și alterarea consecutivă a stării de nutriție.

În regiunile tropicale boala îmbracă aspectul unei enterite sau enterocolite dizenteriforme, cu 25—40 de scaune mucosanguinolente pe zi.

În perioadele de constipație, scaunul este macroscopic fără modificări semnificative.

Examenul scaunului pentru digestie evidențiază frecvent picături de grăsime, cristale de acizi grași, grăsimi neutre, săpunuri (datorită afectării funcției exocrine pancreatice), amidon intra și extracelular, fibre musculare striate parțial digerate și resturi celulozice. În plus, se mai pun în evidență cristale Charcot-Leyden, rare hematii și leucocite, celule epiteliale intestinale descuamate, oxalat de calciu.

pH-ul scaunului este slab acid sau neutru, reacțiile chimice pentru hemoragii oculte sînt adesea pozitive (efectuate repetat, aceste reacții sînt pozitive la majoritatea bolnavilor).

Microscopic se constată chisturi de lamblia-giardia (formele vegetative se pun în evidență numai în bilă).

Cum de cele mai multe ori lambliaza se asociază cu diferite infecții bacteriene (stafilococice, colibacilare, proteice) sau micotice (candidozice), examenele bacteriologic și micologic ale scaunului devin obligatorii atît pentru diagnostic, dar mai ales pentru tratament, care trebuie să fie mixt : antiparazitar, antimicotic și antimicrobian.

Teniaza constituie una dintre cele mai frecvente parazitoze intestinale întîlnite la noi. Ea evoluează cu modificări ale tranzitului intestinal : constipație, diaree sau alternanță de constipație și diaree. În acest ultim caz, persoanele infestate au 2—3 sau chiar mai multe scaune pe zi, în care se pot recunoaște proglote izolate sau grupate.

Infestarea cu *tenia solium* se caracterizează prin eliminarea de proglote mai multe, în timp ce la purtătorii de *tenia saginata* proglotele sînt izolate, mai grosolane și se elimină atît în timpul scaunului cît și în afara acestora (datorită mișcărilor proprii).

Diagnosticul se bazează pe identificarea proglotelor în scaune sau a ouălor (care apar prin distrugerea proglotelor).

Botriocefaloza este întîlnită mai ales la persoanele în a căror alimentație predomină peștele și icrele. Ea are tablou clinic polimorf — tulburări neurologice, anemie și manifestări digestive — care sugerează anemia Biermer.

În cadrul manifestărilor digestive, diareea este prezentă la mai mult de jumătate dintre bolnavi ; ea se caracterizează prin eliminarea de scaune moi, în număr de 2—3 pe zi, în care se recunosc — uneori

Scanned with OKEN Scanner

chiar cu ochiul liber — fragmente parazitare formate din mai multe segmente, care au de-a lungul lor o linie mediană de culoare brună.

Localizarea intestinală și ascensionarea parazitului în duoden explică anemia megaloblastică-macrocitară caracteristică, produsă prin substragerea de mari cantități de vitamină B_{12} și prin împiedicarea formării și absorbției complexului vitamină B_{12} — factor intrinsec.

Balonarea abdominală, scăderea apetitului, durerea abdominală difuză, dar cu intensitatea cea mai mare în regiunea periombilicală sînt simptome digestive frecvent întîlnite în botriocefaloză.

Diagnosticul de certitudine se stabilește microscopic, prin evidențierea în materiile fecale a ouălor operculate sau a fragmentelor de *Difilobotrium latum.*

Ascaridioza constituie una dintre cele mai frecvente parazitoze intestinale în zona noastră geografică. Tabloul clinic este polimorf — tulburări hepatobiliare, respiratorii și digestive — în funcție de ciclul evolutiv al parazitului. Astfel, în faza larvară, parazitul evoluează în ficat și apoi în plămîni și căile respiratorii (ciclul perienteric) iar în perioada adultă se localizează intestinal.

Pe lîngă durere abdominală difuză, uneori de tip colicativ, grețuri, inapetență și vărsături, bolnavii au tulburări de tranzit care pot fi de două feluri :

— oprirea tranzitului intestinal (ocluzie sau subocluzie intestinală mecanică) datorită obstruării lumenului de către ascarizii aglomerați într-un ghem sau torsionării unei anse intestinale ;

— accelerarea tranzitului intestinal cu scaune diareice, 3—5 pe zi, moi, neformate în care se pot recunoaște unele dintre alimentele ingerate.

Examenul scaunului pentru digestie atestă prezența de fibre musculare striate nedigerate, grăsimi neutre și cristale de acizi grași, precum și granule de amidon intra și extracelular.

Diagnosticul se poate pune fie macroscopic, pe evidențierea ascaridului în materiile fecale, fie microscopic, pe baza decelării ouălor în scaun. Există cazuri în care diagnosticul se stabilește cu ocazia examenului radiologic gastrointestinal cu substanță de contrast.

Oxiuriaza se manifestă prin tulburări digestive, inclusiv de tranzit intestinal, în special în cazurile de infestări masive parazitare.

Inapetența, durerea abdominală localizată mai ales în hipocondrul drept și paraombilical, grețurile, vărsăturile și pruritul anal sînt frecvent întîlnite în oxiuriază, alături de tulburările de tranzit. Unii bolnavi au întîrziere a tranzitului intestinal (scaun la 2—4 zile, de consistență crescută, fără alte elemente patologice). Eliminarea materiilor fecale se face cu greutate, bolnavii au tenesme rectale și se poate produce chiar prolaps rectal. Cei mai mulți bolnavi au însă diaree, 2—3 scaune pe zi, moi sau lichidiene, cu mucus și cu striuri de sînge.

Diagnosticul se poate pune macroscopic — evidențierea parazitului în scaun sau perianal — sau microscopic, prin punerea în evidență a ouălor în materiile fecale ; de cele mai multe ori, însă, este necesară prelevarea ouălor pe hîrtie adezivă sau cu ajutorul unei baghete cu material adeziv, deoarece depunerea ouălor nu se face intraintestinal ci perianal.

Scanned with OKEN Scanner

Tricocefaloza evoluează cu manifestări digestive zgomotoase, datorită localizării parazitului în cec şi, mai rar, în colon şi intestinul subţire. Acestea constau în greţuri, vărsături, balonare abdominală, durere în fosa iliacă dreaptă şi tulburări ale tranzitului intestinal.

În cele mai multe din cazuri, bolnavii au cîte 2—3 scaune pe zi, moi, cu mucus şi, uneori, cu sînge. În rest, persoanele infestate au fie constipaţie (scaun la 2—3 zile, fără elemente patologice), fie alternanţă de diaree cu constipaţie.

Diagnosticul se stabileşte microscopic prin depistarea ouălor de *Tricocefalus dispar (Trichuris trichiura).*

Trichineloza constituie una dintre parazitozele intestinale în care manifestările digestive sînt pe prim plan clinic, iar diareea poate fi holeriformă.

Bolnavii au — pe lîngă durere abdominală difuză, greţuri, vărsături — diaree caracterizată prin scaune frecvente, 2—4 pe zi, dar care pot ajunge la 20—25 pe zi, cu pierdere mare de apă şi electroliţi, ceea ce conduce la instalarea manifestărilor de deshidratare, cu alterarea consecutivă a stării generale şi a celei de nutriţie.

Diareea se datoreşte localizării şi fixării parazitului pe mucoasa intestinală după ce, în prealabil, larvele închistate au fost eliberate din chisturi prin distrugerea carcasei de către sucul gastric acid. În cazurile în care persoanele care consumă carne de porc, de urs sau de mistreţ infestată cu trichinele au hipo sau anaciditate gastrică sau la copii, chisturile nu pot fi atacate şi astfel larvele nu au posibilitatea să fie puse în libertate şi se elimină ca atare prin scaun.

Larvele de trichinela migrează şi se răspîndesc în organism, fixîndu-se în muşchi, în creier, în globii oculari de unde eliberează toxine responsabile de manifestările alergice, frecvent întîlnite în această parazitoză.

Diagnosticul este stabilit microscopic prin evidenţierea în scaun a paraziţilor în primele zile de la infestare, sau a chisturilor la persoanele cu anaciditate gastrică, a paraziţilor în sînge sau în muşchi.

Eozinofilia — constantă şi depăşind 50% din totalul leucocitelor — reprezintă un element important pentru diagnostic, mai ales în formele în care examenele parazitologice nu sînt concludente.

Strongiloidoza (Anguiluloza) este întîlnită frecvent în zonele tropicale, în regiunile temperate fiind rară, dar nu excepţională. Ea se manifestă prin tulburări cutanate, pulmonare şi digestive, corespunzătoare celor trei stadii evolutive pe care le parcurge parazitul.

Localizarea intestinală a strongiloidului produce, pe lîngă tulburările dispeptice comune parazitozelor intestinale, accelerarea tranzitului intestinal. Bolnavii au diaree cronică, cu scaune frecvente, 3—5 pe zi, moi sau lichidiene, mucosanguinolente. Ele se datoresc leziunilor de enterită ulceroasă pe care le produce localizarea paraziţilor adulţi în mucoasa intestinală. Procesul inflamator intestinal trece prin stadiile cataral, edematos şi proliferativ-fibros, la care se adaugă obstrucţia limfaticelor datorită migrării larvelor, paralizia motilităţii ciliare, edemul mucoasei şi submucoasei intestinale. Aceste modificări au drept consecinţă malabsorbţia şi alterarea stării de nutriţie care se întîlneşte la bolnavii cu infestare masivă parazitară.

Scanned with OKEN Scanner

Examenul direct al materiilor fecale pune în evidenţă, în cele mai multe din cazuri, larvele vii de *Strogiloides stercoralis ;* alteori, sînt necesare metode speciale de extragere a lor sau coproculturi.

Ankilostomiaza este o parazitoză intestinală al cărei ciclu evolutiv este asemănător cu al strongiloidozei (cutanat — pulmonar — digestiv). Manifestările digestive se datoresc fixării paraziţilor pe mucoasa intestinală. Diareea este constant întîlnită în cursul bolii, manifestîndu-se prin scaune frecvente, 5—8 pe zi, moi, neformate, de culoare galbenă, iar în formele severe sînt mucosanguinolente.

Este posibil să se producă tulburări de absorbţie intestinală, cu alterarea stării de nutriţie a bolnavului.

Reacţiile pentru hemoragii oculte sînt totdeauna pozitive, iar examenul scaunului pentru digestie atestă existenţa fibrelor musculare insuficient digerate, a grăsimilor neutre şi acizilor graşi.

Diagnosticul este stabilit microscopic prin evidenţierea ouălor de *Ankilostoma duodenale* (în zona noastră geografică) şi de *Necator americanus* (în continentul american).

Este preferabil ca examenul coproparazitologic să se efectueze cît mai aproape de momentul emisiei scaunului, deoarece oul este mai uşor de identificat decît larva, care se dezvoltă foarte repede şi care se confundă cu aceea de strongiloides.

Amebiaza intestinală se caracterizează prin accelerarea tranzitului intestinal, scaune mucosanguinolente în număr de 8—10—15 pe zi şi tulburări dispeptice (greţuri, vărsături, dureri abdominale, tenesme).

Scaunele sînt lichide, aproape lipsite de conţinut fecaloid, în cantitate mică la fiecare emisie ; eliminarea lor se face cu eforturi mari şi durere intensă. Aspectul macroscopic al scaunului este sticlos, lucios (datorită mucusului), cu fragmente de mucoasă intestinală sfacelată şi cu sînge (ca urmare a ruperii vaselor sanguine). În raport cu componenta patologică predominantă, scaunele în amebiaza intestinală sînt : mucoase, seromucoase, mucomembranoase, mucosanguinolente. Mirosul este fetid, mai ales în forma gangrenoasă a bolii, datorită atît sfacelării mucoasei intestinale cît şi sîngelui în cantitate mare.

În forma comună a amebiazei intestinale (întîlnită în zona noastră geografică) scaunele sînt sanguinolente şi cu mici cantităţi de mucozităţi (de unde denumirea de „scuipat rectal“ sau de scaun asemănător cu „jeleul de coacăze“).

Cum boala evoluează cronic, cu perioade de acalmie alternînd cu perioade de diaree, este posibil ca în stadiul de acalmie tranzitul intestinal să fie normal sau întîrziat (constipaţie) iar scaunele să fie de consistenţă cvasinormală, de culoare brună-verzuie, cu mucus care acoperă materiile fecale.

Microscopic se constată mucus din abundenţă, fragmente de mucoasă intestinală, celule epiteliale intestinale numeroase, hematii cu tendinţă de aglutinare, leucocite (polinucleare şi eozinofilie) în număr redus şi cristale Charcot-Leyden. În scaunele cu conţinut fecaloid se evidenţiază insuficienţa digestiei proteinelor (fibre musculare nedigerate, cu striurile transversale păstrate, amidon intra şi extracelular, celuloză).

Scanned with OKEN Scanner

Chiar dacă macroscopic nu se vizualizează mucus sau sînge, acestea sînt identificate biochimic totdeauna în scaunele bolnavilor cu amebiază intestinală.

La examenul parazitologic se constată în materiile fecale formele vegetative de *Entamoeba disenteriae (E. histolitica)* sau chisturi tetranucleate ; acestea din urmă nu au valoare de certitudine, deoarece pot fi întîlnite și în alte parazitoze. Frecvent, se constată diferiți germeni bacterieni sau virusuri care se asociază parazitozei, diferite infecții bacteriene sau virotice.

Modificările scaunului în amebiaza intestinală se datoresc localizării parazitului în regiunea rectosigmoidiană și/sau cecală, care în stadiul său histologic determină ulcerații intestinale cu consecința : sfacelarea mucoasei și sîngerare.

Gravitatea manifestărilor clinice este mult mai mare în zonele tropicale și subtropicale, unde această parazitoză este endemică.

Tricomoniaza intestinală. Infestarea intestinală — în special a colonului — de către flagelatul *Trichomonas intestinalis* se manifestă pe plan clinic prin accelerarea tranzitului intestinal și modificări ale scaunului.

Bolnavii au între 2 și 6 scaune pe zi, numărul lor fiind în raport direct proporțional cu gradul infestării. Scaunele sînt neformate, mucosanguinolente în formele grave și cu reacție alcalină. În tabloul clinic se întîlnesc frecvent colici abdominale, tenesme, scăderea apetitului cu pierdere ponderală.

Microscopic se evidențiază forma vegetativă a parazitului (el neavînd forme închistate): nu rareori se constată asocieri parazitare (amebe patogene, lamblia etc.) sau microbiene (bacilul dizenteric, mai ales) care complică și agravează manifestările clinice.

Sînt cazuri în care punerea în evidență a parazitului nu se poate face microscopic ci numai prin obținerea lui în culturi.

Balantidioza. Localizarea în cec și în colan a protozoarului ciliat *Balantidium coli* determină ulcerații și abcese ale mucoasei care induc un sindrom diareic, uneori de tip dizenteric.

Scaunele sînt neformate, lichidiene, în număr de 3—5 pe zi, în care se recunoaște cu ușurință existența puroiului și sîngelui, ca și a resturilor alimentare nedigerate sau chiar sfacele de mucoasă intestinală. Mirosul este putrid iar reacția alcalină, în special în formele hemoragice, gangrenoase și cu perforații intestinale.

Dintre manifestările de însoțire, mai frecvente sînt : durerile abdominale localizate pe traiectul colonului, vărsături, tenesme rectale. La palpare se percepe coarda colică, iar rectoscopic mucoasa rectosigmoidiană apare cu numeroase puncte hemoragice.

Examenul coproparazitologic atestă existența parazitului sub forma vegetativă sau de spori.

În țara noastră boala este rară, însă este posibilă creșterea numărului de îmbolnăviri.

Toxoplasmoza. Forma digestivă a acestei boli — determinată de *Toxoplasma gondii*, protozor din clasa sporozoarelor — se manifestă prin grețuri, vărsături, durere abdominală difuză și scaune diareice : moi, mucosanguinolente, în număr de 5—10 pe zi. Este foarte

Scanned with OKEN Scanner

probabil vorba de enterocolite acute sau subacute toxoplasmozice, datorită infestării pe cale digestivă — situație în care parazitul vine în contact direct cu mucoasa intestinală.

Diagnosticul se bazează pe identificarea parazitului ca atare (în lichidul cefalorahidian, în ganglionii limfatici, în umoarea apoasă) sau pe reacțiile serologice induse de prezența parazitului în organism (intradermoreacția, reacția de fixare a complementului, reacția. Sabin-Feldman).

Coccidioza. Parazitoză rară, determinată de protozoarul *Isopora coccidioza,* se manifestă prin tulburări digestive care se datoresc evoluției bifazice o Isosporei : în celulele epiteliale ale intestinului subțire (ciclul asexuat) și în lumenul intestinal (ciclul sexuat). Prima fază produce leziuni ale mucoasei cu diaree caracterizată prin scaune frecvente, 4—6 pe zi, galbene, de consistență moale, lucioase, cu picături de grăsime. Faza intraluminală intestinală este responsabilă de apariția oochiștilor și a sporochiștilor în materiile fecale.

În formele severe, prelungite, diareea poate determina tulburări de absorbție intestinală care, asociate celor de digestie (datorită insuficienței secretorii pancreatice exocrine) conduc la malasimilație cu tulburarea stării de nutriție — pierderea ponderală.

Durerea abdominală difuză, ascensiunea termică, 37—38° și, uneori, alterarea stării generale completează tabloul clinic al bolii.

Multe cazuri de coccidioză scapă diagnosticului datorită faptului că după o evoluție de 2—4 săptămîni boala se poate vindeca spontan.

Utilă pentru diagnostic este constatarea că identificarea oochiștilor în materiile fecale se face mai ușor dacă scaunul se păstrează cîteva zile — timp în care se produce maturarea oochiștilor.

Fascioloza hepatică (Distomatoza hepatică) evoluează cu tulburări de tranzit intestinal — diaree sau constipație — dar fără modificări de aspect ale scaunului. Dealtfel, manifestările digestive (grețuri, vărsături, dureri în hipocondrul drept și tulburările tranzitului intestinal) sînt necaracteristice, încît nu fac parte din triada simptomatică a acestei parazitoze : ascensiunea termică, 38—40°, hepatomegalia și eozinofilia (între 50 și 70%).

Microscopic se constată prezența ouălor trematodului *Fascicola hepatica* în scaun (ca și în bilă, dealtfel).

Fascioloza intestinală — parazitoză endemică în Asia de Sud și în China — se caracterizează pe plan clinic prin durere abdominală și diaree cronică. Scaunele sînt moi, uneori lichidiene (în infestările masive ale intestinului) și sanguinolente — în formele în care se realizează o adevărată enterită hemoragică. Boala avînd evoluție cronică, diareea poate conduce la alterarea stării de nutriție, cu pierdere ponderală importantă.

Microscopic se recunosc în materiile fecale fie ouă, fie forme adulte ale trematodului *Fasciolopsis buski,* care apar spontan sau, mai ales, după administrarea unui purgativ.

Dicroceliozа are simptomatologie frustă, în cadrul căreia tulburările tranzitului intestinal — perioade de constipație alternînd cu diaree — sînt cvasiconstant întîlnite.

Scanned with OKEN Scanner

Diagnosticul este de ordin microscopic — identificarea în materiile fecale a ouălor trematodului *Dicrocelium dendriticum* (acestea se găsesc, dealtfel și în bilă).

Opistorchoza — parazitoză întîlnită în regiunile siberiene și în apusul Europei, identificată și la noi în țară — evoluează cu tulburări de tranzit intestinal : constipație, alternînd cu diaree. În perioadele diareice, bolnavii au 4—5 scaune pe zi, de culoare galbenă-deschis, de consistență moale, cu luciu (datorită grăsimilor) și cu mucus.

Microscopic se constată ouăle parazitului *Opistorchis felineus*, ele putîndu-se găsi și în bilă, cu ocazia efectuării tubajului duodenal.

Clonorchoza — întîlnită în special în Japonia și China — de unde și denumirea parazitului : *Clonorchis sinensis* — se manifestă, pe lîngă hepatosplenomegalie, prin diaree. Bolnavii au scaune frecvente, 4—6 pe zi, moi, uneori chiar apoase, în care se recunosc resturi de alimente ingerate și picături de grăsime. Diareea poate conduce la tulburări de absorbție intestinală și, în cazurile cu infestare parazitară mare (peste 10—15 000 de paraziți) se alterează starea de nutriție, cu pierdere ponderală mare.

Identificarea ouălor în materiile fecale (și în bilă) ca și eozinofilia (20—30%) stabilesc diagnosticul.

Schistosomiaza intestinală (Bilharzioza intestinală) este o boală parazitară exotică întîlnită în Africa, America de Sud, Orientul Apropiat și Mijlociu, care se manifestă prin diaree. La început, bolnavii au scaune moi, 2—4 pe zi, apoi acestea devin apoase și sanguinolente, ajung la 4—6 pe zi și determină alterarea stării de nutriție.

Durerea abdominală, uneori de tip colicativ, tenesmele rectale și ascensiunea termică, 38—40°, completează tabloul clinic al bolii. În localizarea rectală se produce rectoragie și prolaps rectal.

Diagnosticul se bazează pe identificarea ouălor de *Schistosoma mansoni* în scaun.

Himenolepidoza se întîlnește mai ales la copii, la care manifestările nervoase sînt preponderente asupra celor digestive, în timp ce la adulți tabloul clinic — atunci cînd boala este manifestă — este dominant de tulburările digestive : grețuri, anorexie, vărsături, durere abdominală, diaree.

Bolnavii cu himenolepidoză au 5—8 scaune pe zi, moi, neformate, de culoare galbenă-deschisă, cu mucus ; nu rareori se pot constata resturi alimentare nedigerate.

În cazurile grave, boala îmbracă aspectul unei enterocolite grave, cu maldigestie și malasimilație și alterarea consecutivă a stării de nutriție datorită infestării intestinale cu număr mare de paraziți (de ordinul zecilor de mii).

Examenul scaunului pentru digestie evidențiază existența fibrelor musculare nedigerate sau parțial digerate, a amidonului intra și extracelular precum și a grăsimilor neutre, acizilor grași și a săpunurilor.

Microscopic se pun în evidență ouăle cestodului *Himenolepis nana*.

Dipilidoza afectează aproape exclusiv copiii mici, la care localizarea intestinală a parazitului determină — pe lîngă inapetență, prurit anal, colici abdominale — diaree. Bolnavii au 5—6 scaune pe zi, moi, neformate, cu mucus ; deseori, macroscopic se constată segmente

Scanned with OKEN Scanner

parazitare care pot fi uşor confundate cu mucusul. Ele au forma semințelor de dovleac şi sînt de dimensiuni variind între 1/0,3 cm şi 2/0,5 cm şi se elimină odată cu materiile fecale sau între scaune.

Microscopia aduce date privind structura anatomică a acestor segmente bătrîne ale cestodului *Dipilidium caninum* (orificiile, capsulele interne).

*

O privire generală asupra modificărilor scaunului în parazitozele intestinale scoate în evidență faptul că cele mai multe dintre ele se manifestă prin diaree, restul evoluînd cu constipație sau alternanță de diaree şi constipație.

Manifestările de însoțire ale tulburărilor de tranzit intestinal sînt în general : scăderea apetitului, grețuri, vărsături, balonare abdominală, cu localizare sau cu intensitatea maximă în regiunea corespunzătoare segmentului digestiv afectat (periombilical, hipocondrul drept, fosa iliacă dreaptă etc.).

Parazitozele care evoluează cu afectarea pancreasului şi cele care au tranzit intestinal rapid produc tulburări de digestie şi/sau de absorbție, ceea ce are drept consecință alterarea stării de nutriție, pierdere ponderală.

Micozele intestinale

Se întîlnesc tot mai frecvent în practica medicală, dat fiind numărul mare de tratamente cu antibioitice cu spectru larg administrate oral. Dintre micoze, cele mai importante sînt *candidozele* (moniliazele), determinate de levuri din genul candida, patogenitatea şi afinitatea cea mai mare pentru intestin avînd-o specia *Candida albicans*.

Candidoza intestinală se manifestă pe plan clinic prin durere abdominală difuză, scăderea apetitului, grețuri, vărsături, balonare abdominală şi diaree.

Diareea se caracterizează prin scaune frecvente, 5-10-20 pe zi, numărul acestora reducîndu-se la 2-4 pe zi, pe măsură ce boala se cronicizează. Consistența materiilor fecale este moale, în formele cronice şi lichidiană în cele acute, cu număr mare de scaune. Culoarea este galbenă-verzuie, iar cînd scaunul conține fragmente micotice, este albă-cenuşie ; mirosul este puțin acid sau abia perceptibil. În materiile fecale se pot identifica resturi alimentare nedigerate (în formele cu scaune frecvente), fragmente micotice, mucozități şi puroi.

Examenul scaunului pentru digestie atestă existența fibrelor musculare incomplet digerate, a grăsimilor neutre şi cristalelor de acizi graşi precum şi a amidonului intra şi extracelular şi a celulozei nedigestibile.

Examenele bacteriologic, parazitologic şi micologic ale scaunului pun în evidență : diminuarea sau dispariția florei microbiene saprofite (iodofilă, coliformă etc.) şi dezvoltarea excesivă a celei patogene (stafi-

Scanned with OKEN Scanner

lococ, proteus etc.), diferiți paraziți intestinali și colonii de *Candida albicans.*

Dintre celelalte micoze trebuie avute în vedere : *geotricoza* (care evoluează cu scaune diareice mucosanguinolente), *actinomicoza* (care prin localizarea în fosa iliacă dreaptă simulează apendicita), *histoplasmoza* (care evoluează cu hemoragie digestivă importantă), *micormicoza* (cu evoluție spre perforație intestinală), *blastomicoza sudamericană, coccidioidomicoza, criptococoza.*

În afecțiunile gastrointestinale

Gastrita acută

Inflamația acută accidentală, de scurtă durată a mucoasei gastrice, indusă de factori infecțioși, toxici sau medicamentoși, evoluează clinic cu durere epigastrică, grețuri, vărsături și diaree.

Bolnavii au 2—4 scaune pe zi, timp de 1—3 zile, moi, însoțite deseori de tenesme rectale. Pierderea acută de apă și electroliți (potasiul în special prin diaree și sodiul prin vărsături) conduce la instalarea astheniei și deshidratării.

Dintre cauzele care determină mai frecvent diareea sînt :

— substanțe medicamentoase : acidul acetilsalicilic, rezerpina, fenilbutazona, indometacina, glucocorticoizii, antibioticele administrate oral ;

— alimente : exces de condimente, cafea, alcool sau temperatura alimentelor prea scăzută sau prea ridicată ;

— ingestia de substanțe toxice : acizi sau baze tari (acidul sulfuric, soda caustică), detergenți, solvenți organici, săruri de aur sau de mercur ;

— diferite afecțiuni coexistente : boli infecțioase bacteriene sau virotice, insuficiența renală cronică, boli alergice.

Diagnosticul se bazează pe datele anamnestice (recunoașterea factorului inductor) și pe cele obiective, explorările paraclinice fiind numai rareori necesare pentru stabilirea diagnosticului.

Gastritele cronice și rezecțiile gastrice

Datorită scăderii capacității clorhidropeptice — produsă, în primul caz, prin procesul atrofic al mucoasei gastrice și, în cel de-al doilea, prin extirparea unei importante suprafețe de mucoasă secretorie — aceste condiții patologice evoluează cu importante modificări ale scaunului.

Acești bolnavi elimină materii fecale de consistență moale, (asemănătoare cu balega) neformate, de culoare galbenă-brună care se închide la contactul cu aerul, au miros puternic fetid și în care se recunosc cu ușurință cu ochiul liber fragmente de țesut conjunctiv și de resturi nedigerate de cartofi.

Microscopic se constată fibre musculare striate insuficient digerate, frecvente fibre conjunctive izolate sau grupate, amidon intra și extracelular, celuloză digestibilă, cristale izolate sau grupate de oxalat de calciu (care apar după ingestia de leguminoase : fasole, mazăre etc.).

Scanned with OKEN Scanner

Concentrația de amoniac și de acizi organici este mult crescută în scaun (cea de acizi organici depășește 30 cm). Bacteriologic se constată floră proteolitică de putrefacție și, uneori, floră de proveniență gastrică, iar parazitologic forme vegetative sau chisturi de paraziți, datorită suprimării rolului protector antiparazitar pe care-l joacă aciditatea gastrică.

Enteropatia glutenică

Strădania cercetătorilor de a descoperi substratul acestei suferințe de a lămuri problema etiopatogeniei și tratamentul este demonstrată de multitudinea de sinonime ale acestei afecțiuni : sprue netropical, malabsorbție primară, enteropatie glutenindusă, enteropatie exfoliativă. Elucidarea mecanismului patogenic al bolii — deficiența digestiei glutenului — a impus denumirea cvasiunanim acceptată de enteropatie glutenică.

Aspectul macroscopic, microscopic și biochimic al scaunului este foarte caracteristic încît, sesizat încă de la examenul clinic al bolnavului poate contribui la stabilirea precoce a diagnosticului.

Numărul scaunelor — în perioada de activitate a bolii este de 5 pînă la 8 pe zi — materiile fecale fiind eliminate fără dificultate. În perioadele de acalmie și în cele în care alimentația cu făinoase este înlocuită cu cartofi și mălai, numărul scaunelor scade la 1—2 pe zi ; sînt rare cazurile în care bolnavii cu enteropatie glutenică au tranzit intestinal întîrziat.

Cantitatea de materii fecale eliminate la un scaun și în 24 de ore este mare — printre cele mai mari, cunoscute în patologie. La aceasta concură în măsură inegală toate cele trei componente ale scaunului : resturile alimentare insuficient digerate, produșii de excreție digestivă și flora microbiană.

a) *Resturile alimentare* sînt puțin modificate în cursul enteropatiei glutenice ; se constată numai rareori fibre musculare nedigerate, amidon și celuloză. Asimilarea proteinelor se perturbă tardiv, în urma celei a grăsimilor, constituind un paradox, dacă ținem cont de faptul că tulburarea metabolic-enzimatică primitivă a acestei afecțiuni este tocmai la acest nivel. Deficitul genetic dipeptidazic induce malasimilația proteinelor de origine vegetală (provenite din grîu, ovăz, orz), în timp ce bolnavii purtători ai acestei dismetabolii asimilează foarte bine proteinele de origine animală ; de aceea, consumul de proteine animale face ca denutriția proteică să se producă mai tîrziu și cu mai mică intensitate în raport cu cea a grăsimilor.

b) *Produșii de secreție și excreție digestivă* contribuie, prin cel puțin doi factori, la asigurarea unui volum mare al materiilor fecale în această afecțiune ; este vorba de componenta celulară și eliminarea crescută de apă.

1. Într-adevăr, dacă în condiții normale reînnoirea epiteliului intestinal se face cu un ritm de 1 milion de celule pe minut, asigurînd reînnoirea completă în 3—5 zile, în enteropatia glutenică acest ritm crește foarte mult.

Durata medie de viață a celulelor intestinale — de 3 zile — corespunde cu alunecarea celulelor Lieberkühn de la bază pînă la vîrful vilo-

zităţii ; ajunse aici, celulele intestinale — enterocitele — se află la maximum al activităţii lor morfofuncţionale ; aceasta deoarece, pe măsura alunecării lor pe membrana bazală spre vîrful vilozităţii, ele îşi îmbogăţesc — atît calitativ cît şi cantitativ — activitatea enzimatică necesară procesului de digestie şi absorbţie ce caracterizează enterocitul. În general, după trecerea celor trei zile, din vîrful vilozităţii, cad în lumenul intestinal, sînt digerate şi o parte din constituenţii lor sînt eliminaţi prin scaun iar alta este absorbită.

Excesul de gliadină afectează ascensiunea celulelor de la bază pînă la vîrful vilozităţii (pe care o grăbeşte), dar mai ales celulele din vîrf, cele cu „marginea în perie“ care se vor descuama şi vor cădea în lumen cu mult înainte de cele trei zile fiziologice ; durata medie de viaţă a enterocitului scade în enteropatia glutenică la 10—8 sau chiar 6 ore, caracteristică histopatologică ce a făcut pe unii autori să denumească afecţiunea ca enteropatie exfoliativă.

Procesul de regenerare a epiteliului mucoasei intestinale se face mult mai rapid, ceea ce face ca — o perioadă de timp — acest mecanism să reuşească compensarea descuamării accentuate a mucoasei vilozitare. Ne aflăm în faţa unui mecanism similar cu cel din anemia hemolitică în care, distrugerea excesivă a hematiilor este compensată un timp prin stimularea procesului de eritrogeneză, manifestările clinice şi modificările hematologice apărînd după depăşirea capacităţii de regenerare a măduvei eritropoietice. Această comparaţie plastică aparţine lui Christian de Duve — iniţiatorul studiului enteropatiei glutenice — care, împreună cu Albert Claude şi cu savantul de origine română George Palade au primit premiul Nobel pe anul 1974 pentru medicină şi fiziologie, pentru „descoperiri în domeniul organizării structurale şi funcţionale a celulei“.

2. Creşterea eliminării de apă prin scaun se datoreşte la două mecanisme distincte, care acţionează concertat, alterînd atît metabolismul apei cît şi absorbţia sa intestinală.

Tulburarea metabolismului apei se manifestă prin opsiurie — întîrzierea eliminării apei ingerate. La persoanele normale, jumătate din cantitatea de apă ingerată se elimină în primele 2 ore, iar în 4 ore este cvasitotal eliminată. La bolnavii cu enteropatie glutenică, apa ingerată în timpul zilei se elimină în cursul nopţii, în special în a doua parte a nopţii, după o mare perioadă de latenţă. Ne aflăm în faţa unei profunde alterări a capacităţii acestor bolnavi de a utiliza apa pentru nevoile metabolice ale organismului.

Tulburarea absorbţiei apei se caracterizează prin cantitatea şi volumul mare al materiilor fecale care, în general, trec de un litru în 24 de ore. Din acest punct de vedere trei entităţi nosologice trebuie avute în vedere în faţa unui bolnav cu scaune voluminoase : enteropatia glutenică, pancreatita cronică şi rectocolita ulcerohemoragică.

În excesul de gliadină se realizează un proces bipolar :

— diminuarea absorbţiei intestinale a apei, ca urmare a tranzitului rapid şi

— pierderea de apă prin mucoasa intestinală; datorită alterărilor morfofuncţionale ale acestei mucoase, ea se comportă ca o membrană inertă, afuncţională, la nivelul căreia schimburile se efectuează numai

Scanned with OKEN Scanner

prin mecanism fizic, pasiv. Mucoasa intestinală îşi pierde importantele sale funcţii de digestie şi de absorbţie ; astfel, prin diferenţa de presiune sau de concentraţie, prin hiperpermeabilizarea mucoasei, în lumenul intestinal trec mari cantităţi de apă şi de electroliţi.

Pierderile crescute prin mucoasa intestinală, perturbarea capacităţii de folosire a apei pentru nevoile metabolice şi scăderea ratei de absorbţie a apei vor avea drept consecinţă deshidratarea extracelulară, hipoelectrolitemie (care interesează în special potasiul, clorul, sodiul şi magneziul). Astfel, bolnavii cu enteropatie glutenică pierd multă apă, electroliţi şi acizi-electroliţi, perturbări hidroelectrolitice cărora li se adaugă deficienţe în absorbţia fierului, a vitaminei B_{12} şi a acidului folic.

c) *Dismicrobismul intestinal* constituie expresia bacteriologică a susceptibilităţii crescute la infecţii a celulelor vilozitare intestinale cu deficienţă enzimatică dipeptidazică, care au suferit acţiunea iritativ-toxică (poate şi alergică) a gliadinei.

Populaţia microbină intestinală se înmulţeşte foarte mult : pe un mililitru de suc jejunal se constată pînă la un milion de germeni, faţă de circa 250 de mii cît sînt în condiţii normale, iar ciclul lor de înmulţire creşte de la 2 în 24 de ore la 10—15 şi chiar 18 în 24 de ore. Acest fapt are trei consecinţe :

— crearea în lumenul intestinal a condiţiilor biochimice care conduc la deconjugarea sărurilor biliare, formă sub care acestea sînt iritante pentru mucoasa intestinală şi, practic, neresorbabile. Neabsorbindu-se sărurile biliare, se va perturba asimilaţia tuturor principiilor alimentare a căror absorbţie este legată de a acestora ;

— favorizarea proceselor dispeptice de tip fermentativ sau de putrefacţie ;

— absorbţia unor mari cantităţi de substanţe toxice (endo- şi exotoxine) în circulaţia generală.

Dar cum flora microbiană din intestinul subţire se deosebeşte mult de cea din colon şi din scaun, nepermiţînd aprecieri riguroase asupra determinismului etiologic microbian fecal, coproculturile pun în evidenţă existenţa unei flore normale.

Intervenind în măsură diferită, aceşti trei factori concură la mărirea cantităţii de materii fecale eliminate de bolnavii cu enteropatie glutenică.

Consistenţa scaunului este moale, datorită cantităţii crescute de apă şi datorită peristaltismului intestinal crescut indus de : sărurile biliare deconjugate, de exacerbarea florei microbiene şi de dizaharidele nedigerate, ca urmare a deficitului dizaharidazic.

Mirosul materiilor fecale este rînced, respingător, datorită cantităţii mari de grăsimi pe care le conţine.

Insolubilitatea sărurilor biliare, scăderea pînă la dispariţie a activităţii enzimatice, în general şi a celei fosfatazice, în special au ca rezultat eliminarea prin scaun a unor mari cantităţi de grăsimi ; de la maximum 5—6 g care se pierd în mod normal pe zi, se poate ajunge la pierderi de 60—80 g zilnic — de aici şi denumirea de steatoree idiopatică acordată enteropatiei glutenice. Raportarea la cantitatea de grăsimi ingerată conduce la concluzia că bolnavii absorb cantităţi minime din aceste principii alimentare.

Scanned with OKEN Scanner

Pierderile de lipide prin scaun se fac în special pe seama grăsimilor provenite din surse endogene : sinteza florei microbiene, secreţiile digestive, descuamarea epiteliului intestinal, transsudare prin mucoasa intestinală etc. Studierea tipului de grăsimi eliminate atestă faptul că aceşti bolnavi absorb cvasitotal grăsimile nesaturate, pierderile făcîndu-se în special pe seama trigliceridelor saturate precum şi a acizilor graşi saturaţi.

Culoarea scaunelor este palidă, lucioasă, de mastic, datorită steatoreei şi creatoreei (în general săpunuri de calciu) ; privite dintr-o parte, se pot vedea chiar picăturile de grăsime.

*

Mecanismul patogenic principal prin care se produc modificările scaunului în enteropatia glutenică este corelat cu perturbarea digestiei proteinelor vegetale provenite din unele graminee. Este vorba de gluten — proteină bogat reprezentată în boabele de grîu, orz şi ovăz şi foarte puţin în celelalte graminee — care în tubul digestiv suferă transformări biochimice care conduc pînă la peptide ; acestea sînt mai departe scindate enzimatic pînă la aminoacizi. Unul dintre derivaţii intermediari ai degradării glutenului îl reprezintă gliadina — dipeptid a cărui digestie se află sub influenţa unei dipeptidaze (alfa-glutaminilpeptidaza). La persoanele cu deficit genetic peptidazic al mucoasei intestinale degradarea gliadinei este oprită, ceea ce are ca urmare acumularea unor mari cantităţi din acest dipeptid. Astfel, mucoasa intestinală, respectiv epiteliul vilozitar, va veni în contact timp îndelungat cu mari cantităţi de gliadină. Acţiunea dipeptidului asupra mucoasei intestinale se caracterizează prin importante modificări ale celulelor de înveliş, care evoluează pînă la distrugerea structurilor respective.

Enteropatia glutenică apare astfel ca o enzimopatie genetică, o eroare înnăscută de metabolism.

Acţiunea iritativ-toxică a gliadinei asupra epiteliului vilozităţilor se exercită asupra ambelor tipuri de celule : cele din criptele Lieberkühn (de la baza vilozităţii) şi cele din vîrful vilozităţii — celulele „în perie" ; efectul maxim se exercită, însă, asupra acestora din urmă.

Cercetările histoenzimologice au evidenţiat un aspect particular legat de hipersensibilitatea celulelor vilozitare faţă de gliadină, denumit „sinucidere celulară". Este vorba de distrugerea membranei lizozomale, care are ca urmare eliberarea enzimelor în interiorul celulei, cu consecinţa sa : autoliza extrem de rapidă a celulei. S-a emis ipoteza unei fragilităţi deosebite a membranei lizozomale a celulei vilozitare, ca mecanism histoenzimologic ce stă la baza acestei erori înnăscute de metabolism.

Histopatologic s-au pus în evidenţă : distorsionarea vilozităţilor, hipotrofia sau dispariţia glandelor Lieberkühn, infiltrat limfoplasmocitar în submucoasă şi în axul conjunctivo-limfatic vilozitar. Dacă acest aspect histopatologic poate fi întîlnit şi în alte afecţiuni ca : boala Wipple (lipodistrofia intestinală), limfomul intestinal, sindromul Zollinger-Ellison, gastroenterita eozinofilică, unele sindroame de hipogamaglobulinemie, în schimb, numai în enteropatia glutenică se realizează

revenirea la normal a structurii mucoasei după suprimarea alimentației cu gluten.

Studiul histoenzimologic al mucoasei jejunale evidențiază afectarea precoce a activității dizaharidazice ; aceasta este, dealtfel și explicația intoleranței acestor bolnavi față de lapte (mai corect, față de lactoza din lapte), față de sucroză (lactoza și sucroza fiind dizaharide). Celelalte enzime : succindehidrogenaza, lacticodehidrogenaza, ATP-aza, aminopeptidaza și fosfataza alcalină sînt inegal afectate, dar activitatea lor scade progresiv pe măsura cronicizării suferinței.

Atît modificările histopatologice cît și cele histoenzimologice sînt constatate pe toată întinderea intestinului subțire, cea mai mare intensitate fiind, însă, la nivelul jejunului.

*

Enteropatia glutenică — entitate nosologică de dată recentă — ridică probleme de interes medical dar, și social-economic, dintre care mai importante sînt :

a) Incidența generală estimată la 5 cazuri la 10 000 de locuitori, atestă adevăratele dimensiuni ale problemei, deoarece aproximativ 1,5—2 milioane de persoane adulte din întreaga lume suferă de această afecțiune. Cum vîrsta cea mai afectată este cea a maturității, a activității productive, reiese că un număr important de persoane sînt puse în imposibilitatea de a participa la realizarea bunurilor materiale și spirituale ale omenirii. Dacă se mai are în vedere și numărul copiilor suferind de celiachie (echivalentul enteropatiei glutenice în patologia pediatrică), atunci numărul purtătorilor acestei suferințe se ridică la 4—5 milioane, cifră care are serioase implicații asupra activității productive cît și asupra cheltuielilor pentru sănătate.

b) Incidența reală a bolii este sigur mai mare decît se apreciază în prezent ; multe cazuri — cel puțin egale cu cele recunoscute — sînt nediagnosticate din cauza dismicrobismului intestinal și a infestărilor parazitare care modifică tabloul clinic al bolii, diagnosticul vizînd aceste condiții patologice. De aceea, constatarea unei alterări a stării de nutriție cu sau fără steatoree, la un bolnav cu dispepsie de fermentație sau de putrefacție, cu diaree cronică sau cu parazitoză intestinală (în special lambliaza) obligă la cercetarea sistematică a bolnavului, în vederea identificării substratului denutriției — respectiv al malasimilației primitive — sau, din contră, la infirmarea acesteia.

c) *Posibilitatea creșterii incidenței* enteropatiei glutenice în următoarele decade își găsește justificarea în mutațiile care se produc în lume, ca urmare a intensificării procesului de industrializare. În aceste condiții, mase mari de populație rurală fiind absorbite de activitatea industrială își schimbă și felul de alimentație ; astfel, trecerea la alimentația citadină pe bază de făină de grîu, făinoase și preparate din acestea poate să evidențieze deficitul enzimatic dipeptidazic caracteristic enteropatiei glutenice, la persoanele în a căror alimentație predomina mălaiul și mămăliga. Deficiența enzimatică, insuficientul bagaj enzimatic intestinal al acestora va conduce — odată cu trecerea la consumul exclusiv de pîine, făinoase, produse de patiserie — la apari-

Scanned with OKEN Scanner

ţia manifestărilor clinice ale acestei enzimopatii, uneori cu aspecte clinice explozive. Caracterul genetic al enzimopatiei — transmiterea la urmaşi a deficitului enzimatic depeptidazic intestinal — implică în deceniile următoare creşterea numărului persoanelor afectate de această dismetabolie.

Informarea personalului medical cu problematica ridicată de enteropatia glutenică va permite diagnosticarea precoce a acestei suferinţe, instituirea regimului alimentar restrictiv glutenic şi a medicaţiei patogenice corespunzătoare, permiţînd vindecarea cu *restitutio ad integrum* sub raport morfofuncţional a unui mare număr de bolnavi care vor fi redaţi astfel activităţii productive, cu întregul lor potenţial fizic şi intelectual.

Deficitul enzimatic dizaharidazic

Indiferent de enzima deficitară — lactaza, zaharaza sau maltaza — entercpatia prin deficit dizaharidazic se manifestă prin diaree masivă cu deshidratare consecutivă şi tulburări de creştere la copii şi prin colici abdominale, meteorism şi diaree după ingestia dizaharidului respectiv — la adulţi.

Scaunele acestor bolnavi sînt moi, neformate, uneori steatoreice, în număr mare, 3—5—8 pe zi, care pot conduce la malabsorbţie, denutriţie şi perturbarea procesului de creştere.

Mecanismul de producere a diareei este mixt :

— osmotic, datorită cantităţilor mari de dizaharide din lumenul intestinal care absorb apa din pereţii intestinali şi

— iritativ-chimic prin acţiunea iritantă pe care o exercită asupra mucoasei intestinului subţire acizii organici rezultaţi din fermentaţia intraluminală a dizaharidelor.

Originea diareei poate fi sugerată de legătura cu ingestia dizaharidului incriminat, însă diagnosticul de certitudine se bazează pe examenele paraclinice. Astfel, examenul radiologic gastrointestinal efectuat cu sulfat de bariu, căruia i s-a adăugat dizaharidul respectiv, evidenţiază accelerarea tranzitului prin jejun şi ileon, diluarea bariului şi dilataţia intestinului. Examenul histoenzimologic al fragmentelor de mucoasă intestinală prelevate prin endobiopsie atestă scăderea sau chiar lipsa activităţii enzimatice a uneia sau mai multor dizaharidaze.

Ocluzia intestinală

Întreruperea tranzitului intestinal pentru materii fecale şi gaze constituie o manifestare clinică de debut în ocluzia intestinală, care atrage atenţia bolnavului. Acesta simte nevoia imperioasă de a elimina gaze dar fără să poată face acest lucru. Eliminarea de materii fecale este şi ea întreruptă, cu toate că în ocluziile înalte, bolnavii elimină conţinutul segmentelor intestinale subiacente ocluziei. În această situaţie se impune mult discernămînt în interpretarea corectă a tulburării de tranzit şi urmărirea în continuare a bolnavului pentru sesizarea adevăratei întreruperi a tranzitului. Trebuie avută în vedere şi posibilitatea ca bolnavul să aibă chiar diaree — în invaginaţia intestinală şi în volvulus.

Scanned with OKEN Scanner

Tuberculoza intestinală

Întîlnită tot mai rar astăzi, mai ales ca formă secundară localizării pulmonare — tuberculoza intestinală afectează de predilecție regiunea ileocecală, ceea ce face ca diareea să constituie una dintre manifestările clinice precoce ale bolii.

Debutul este cu diaree persistentă sau cu alternanță de constipație cu diaree ; numărul scaunelor este de 2—3 pe zi, putînd ajunge la 8—10 și chiar mai multe în 24 de ore. Scaunele sînt neformate, moi, păstoase la începutul bolii, și devin, ulterior, semilichide și apoase (dizenteriforme). Culoarea materiilor fecale este galbenă-închis sau brună, în formele ușoare, și devine neagră în cele grave, ulceroase ; mirosul este putrid, puternic.

Frecvent, se constată resturi alimentare nedigerate. Dintre produsele patologice se evidențiază curent mucus, mucozități și sînge — în formele ușoare și particule cazeoase, asemănătoare granulelor de griș — în cele ulceroase grave.

Microscopic se pun în evidență fibre musculare nedigerate, grăsimi neutre și acizi grași, amidon extra și intracelular, celuloză digestibilă, cristale de hematoidină. Reacția Adler este pozitivă în cea mai mare parte din cazuri ; dintre elementele patologice identificate la examenul microscopic, cele mai importante sînt : hematiile, leucocitele, mucusul și celulele epiteliale intestinale.

Bacteriologic, pe lîngă flora microbiană proteolitică abundentă se pot pune în evidență și bacili Koch (a căror origine poate fi intestinală (caz în care au valoare diagnostică) sau pulmonară (provenind din sputa înghițită).

Boala Crohn

Definită ca inflamație cronică nespecifică de tip granulomatos, cu evoluție ulcerativă, necrozantă, cicatriceală, stenozantă și fistulizantă care poate afecta oricare dintre segmentele tubului digestiv, dar a cărei localizare de predilecție este ileonul terminal — boala Crohn se caracterizează prin importante modificări ale scaunului și tranzitului intestinal.

Termenul de ileită terminală nu mai apare astăzi nici corect, nici suficient, deoarece în procesul patologic poate fi interesat orice segment, începînd cu cavitatea bucală și esofagul și terminînd cu colonul. Dealtfel, nici celelalte sinonime ale bolii — enterita segmentară nespecifică, enterita granulomatoasă, enterita regională, enterocolita granulomatoasă — nu mai corespund stadiului actual al cunoștințelor noastre privind această entitate nosologică.

Modificările tranzitului intestinal și ale scaunului sînt caracteristice pentru localizările situate distal față de stomac (jejunale, ileale, ileocecale, colonice, rectale), diareea făcînd parte dintre manifestările clinice dominante ale bolii.

Numărul scaunelor este de 2—4 pe zi la începutul bolii, putînd ajunge pînă la 10—15, în fazele mai tardive. Dealtfel, diareea este prezentă la 85—90% dintre bolnavi, restul de 10—15% din cazuri evo-

Scanned with OKEN Scanner

luînd cu tranzit intestinal normal sau chiar cu constipație. În acest ultim caz este vorba, foarte probabil, de localizările înalte ale bolii (bucală, esofagiană, gastrică).

Inițial, o perioadă de cîteva luni pînă la 1—2 ani, diareea apare numai în urma unor traume psihoemoționale sau după ingestia de lapte, alimente bogate în celuloză, dulciuri concentrate, eliminarea materiilor fecale fiind precedată întotdeauna de colici abdominale.

Fiind vorba de cîteva scaune pe zi, mai moi, dar fără elemente patologice (mucus, sînge sau puroi), diareea poate trece un timp (de la cîteva luni pînă la un an) neluată în seamă. Asocierea, uneori, a unei stări subfebrile determină pe bolnav să se adreseze medicului, ceea ce face ca procentul de cazuri diagnosticate în primul an de la debutul clinic al suferinței să se ridice la 10.

Consistența scaunului este moale, în perioadele de remisiune și semilichidă sau lichidă, în fazele de acutizare ; în raport de consistență, forma poate fi păstrată (în faza de acalmie) sau materiilor fecale nu li se mai poate recunoaște vreo formă, în perioadele cu diaree marcată.

Creșterea numărului de scaune virează spre galben-deschis culoarea materiilor fecale.

Mirosul este nemodificat, iar resturi alimentare se recunosc macroscopic numai excepțional.

Examenul microscopic evidențiază :

— Lipsa mucusului, sîngelui sau puroiului — caracteristică ce deosebește boala Crohn de rectocolita ulcerohemoragică. Excepție face localizarea ileocolonică, în care se constată mucus și puroi în materiile fecale, datorită ulcerațiilor mucoasei intestinului gros. În interesarea rectală — care este rară, dar nu excepțională — ulcerațiile, escoriațiile și fisurile mucoasei rectale ca și fisurile anale, ulcerele perianale, fistulele rectoperineale pot conduce la apariția în scaun a sîngelui proaspăt sau a puroiului. Un caz particular îl reprezintă melena, care apare în localizările superioare ale bolii Crohn.

— Digestia principiilor alimentare este variabil interesată : în localizarea colonică se întîlnesc frecvent resturi celulozice, amidon intra și extracelular, în formele ileale se găsesc grăsimi neutre și cristale de acizi graşi și aproape în toate localizările se pun în evidență fibre musculare parțial digerate sau nedigerate.

— pH este, de cele mai multe ori, alcalin ;

— Acizii organici și amoniacul sînt în limite normale.

— Hemoragiile oculte sînt prezente la mai mult de jumătate dintre bolnavi, frecvența cea mai mare constatîndu-se în localizările joase ale bolii.

— Mucusul se pune în evidență numai în localizarea colonică.

Examenul bacteriologic atestă existența unei flore microbiene curent întîlnite în patologia digestivă.

Dealtfel, în mecanismele patogenice ale bolii Crohn a fost implicat procesul infecțios care acționează în multiple modalități :

a) obstruînd circulația limfatică intestinală, unde alături de factorii infecțioși (germeni, virusuri), au fost incriminați factori alimentari (macromolecule proteice, substanțe inerte) și traumatici (leziuni mecanice, fizice, operatorii, traumatice). În sprijinul acestui punct de

Scanned with OKEN Scanner

vedere pledează staza şi edemul limfatic constatate în segmentele intestinale afectate, leziunile granulomatos-limfatice, afectarea ganglionilor limfatici şi a vaselor limfatice ;

b) afectînd arteriolele ramurilor intramurale ale arterei mezenterice care, datorită infecţiilor, emboliilor şi traumatismelor conduc la ischemia difuză a mucoasei digestive, dar cu precădere a ileonului ;

c) autoîntreţinînd procesul inflamator intestinal prin mecanism imunologic. Agentul patogen iniţial (bacterian, specific sau nespecific, virotic, alimentar) determină leziuni ale peretelui intestinal, care conduc la apariţia unor structuri biochimice pe care aparatul imunitar nu le mai recunoaşte ca proprii, îndreptînd împotriva lor atacul imunologic. Astfel, heteroagresiunea (infecţioasă, chimică etc.) determină autoagresiunea, care explică evoluţia progresivă a bolii şi caracteristicile imunopatologice ale acesteia (prezenţa anticorpilor antimucoasă intestinală, antiperete intestinal, hipergamaglobulinemie etc.).

În acest context, trebuie menţionat faptul că a fost sugerată etiologia tuberculoasă a bolii Crohn, plecînd de la similitudinea modificărilor histopatologice ale tuberculozei ileocecale cu ale ileitei Crohn ; ar fi o formă avortată de tuberculoză intestinală, vindecată cu defect sau incomplet vindecată, leziunile histopatologice de tip granulomatos neîmbrăcînd aspectul specific (ca în tuberculoză). Din acest punct de vedere s-a propus chiar încadrarea bolii Crohn în sarcoidoze — granulomatoze cu oarecare caracter de specificitate.

Examenul macroscopic şi microscopic al intestinului, mezenterului, peritoneului şi ganglionilor limfatici sateliţi segmentului afectat oferă elementele necesare diagnosticului de certitudine.

Ganglionii sateliţi sînt măriţi întotdeauna, avînd diametrul de pînă la 3 cm. Mezenterul şi peritoneul sînt îngroşate în zona adiacentă leziunii intestinale, ca urmare a limfedemului, obstrucţiei căilor limfatice şi stazei. Intestinul apare îngroşat în zona afectată, cu stenoze, necroze, ulceraţii longitudinale şi transversale (care imprimă aspectul de „pietre de pavaj"), pseudopolipi. Extinderea leziunilor se face distal (centrifugal) faţă de segmentul afectat, în localizarea ileocecală interesînd şi valvula Bauhin. Microscopic se constată pe lîngă leziuni nespecifice acestei afecţiuni (întîlnite şi în alte granulomatoze, în sarcoidoză), unele modificări histopatologice specifice. Este vorba de hiperplazia limfoidă organizată granulomatos (de unde încadrarea bolii Crohn în afecţiunile granulomatoase) în care se recunosc celule gigante şi epitelioide (granulomul Crohn) ; spre deosebire de tuberculoză — cu care se aseamănă foarte mult — în boala Crohn nu se constată niciodată evoluţie spre cazeificare. Granulomul a fost identificat în ganglionii limfatici sateliţi zonei afectate, în mezenterul adiacent, în submucoasă şi subseros. Mucoasa are vilozităţile şterse, cu abcese criptice.

Trei elemente histopatologice sînt esenţiale pentru diferenţierea bolii Crohn de rectocolita ulcerohemoragică :

— proliferarea terminaţiunilor nervoase ale plexului mienteric (considerată modificare microscopică definitorie pentru boala Crohn) ;

— turnoverul celulelor epiteliale este normal în boala Crohn (şi mult crescut în rectocolită) ;

— în peretele intestinal, de la submucoasă pînă subseros se evidenţiază aglomerări bacteriene în boala Crohn (de unde ipoteza etiologiei bacteriene a bolii), spre deosebire de rectocolita ulcerohemoragică unde nu se constată acest aspect.

Boala Whiple (Lipodistrofia intestinală)

În cadrul tabloului clinic al bolii, diareea este întîlnită la peste 90% din cazuri, fiind alături de poliartralgii, de celelalte tulburări digestive (dureri abdominale, greţuri, vărsături, balonare), de poliadenopatie şi ascensiune termică — simptomele definitorii ale bolii.

Purtătorii acestei afecţiuni (considerată pe rînd ca fiind colagenoză, reticuloendotelioză, ca boală infecţioasă bacteriană şi, în ultimul timp, virotică) au scaune abundente şi frecvente, 5—10—15 pe zi, moi, neformate, lucioase, cu picături de grăsime.

Examenul chimic al materiilor fecale evidenţiază cantităţi mari de grăsime, fapt care, coroborat cu alterarea testelor de absorbţie pledează pentru existenţa unui proces de maldigestie, care conduce la alterarea stării de nutriţie (pierdere ponderală mare, pînă la emaciere).

Mecanismul producerii diareei în această condiţie patologică este corelat cu depunerea de lipide în mucoasa şi submucoasa intestinului subţire şi alterarea capacităţii funcţionale a vaselor chilifere (limfangiectazii), cu prezenţa de macrofage în a căror citoplasmă se constată material PAS pozitiv şi de bacterii (în special *Corinebacterium anaerobium)* intra şi extracelular.

Incidenţa mai mare la bărbaţi (de 5—8 ori mai frecventă la bărbaţi decît la femei), vîrsta medie afectată (30—50 de ani), tabloul clinic polimorf (poliartralgii, poliadenopatie, febră, tulburări dispeptice) — constituie argumente care pot sugera încă de la examenul clinic, originea lipodistrofică intestinală a diareei.

Enteropatia cronică plurietiologică (Enterocolita cronică nespecifică)

În cadrul polimorfismului simptomatic al acestei entităţi clinice, diareea ocupă un loc important. Ea se manifestă prin cîteva scaune pe zi (în general 2—3) în perioadele de acalmie şi de 5—10—20 pe zi, în episoadele de acutizare. Cantitatea de materii fecale eliminată este mare (500—1 000—1 500 g/24 de ore). Utilă pentru diagnostic este constatarea că scaunele se produc atît ziua cît şi noaptea, trezind bolnavul din somn şi împiedicîndu-i odihna. Din cauză că sînt neformate, materiile fecale se mulează pe vasul în care se recoltează, au consistenţă moale, păstoasă sau chiar lichidă. Culoarea este gălbuie, însă cînd se adaugă şi o suferinţă biliară aceasta devine galbenă-verzuie. Mirosul este acru sau putrid, în raport cu predominarea fermentaţiei sau a putrefacţiei. În scaun se recunosc cu uşurinţă resturi de particule (morcovi, cartofi) precum şi mucus.

Microscopic se evidenţiază fibre musculare striate insuficient digerate, uneori în placarde (în special la bolnavii cu anaclorhidrie), gră-

simi neutre, cristale de acizi graşi, amidon intra şi extracelular (în formele cu participare colonică), celuloză digestibilă (pe lîngă cea nedigestibilă întîlnită şi în condiţii normale), mucus (expresie a interesării colonului).

În afecţiunile colonului

Colonul iritabil

Afecţiune digestivă foarte frecvent întîlnită în practică — reprezentînd 40—60% din toate bolile digestive — colonul iritabil este o boală funcţională a intestinului gros (dar şi cu participarea intestinului subţire), caracterizată prin tulburări motorii (peristaltică intestinală vie) şi secretorii (hipersecreţie de mucus).

Din interferenţa acestor două tipuri de perturbări funcţionale rezultă foarte variatele modificări ale scaunului în această afecţiune.

Constipaţia reprezintă cea mai frecventă manifestare motorie a colonului iritabil şi care evoluează o lungă perioadă de timp, fiind expresia hipercontractilităţii localizată la colonul descendent (de unde termenul de colită spastică, acordat colonului iritabil).

Scaunul este de aspect normal, însă se produce spontan la cîteva zile.

Diareea — este forma motorie opusă precedentei — care apare atunci cînd întreg colonul este implicat în această tulburare funcţională, inclusiv cecul şi ascendentul, unde are loc absorbţia definitivă a apei şi a unor electroliţi. Datorită hipermotilităţii care are loc la nivelul cecului şi ascendentului, absorbţia apei nu se face suficient, conţinutul materiilor fecale este lichid şi în colonul transvers, nivel la care nu se mai poate absorbi apa, astfel că, în final, bolnavul va avea scaune diareice.

Diareea din colonul iritabil are două caracteristici clinice :

a) Apariţia diurnă, în perioada suprasolicitărilor psiho-emoţionale, cînd sistemul nervos central se află în hiperactivitate. Excepţie fac persoanele care îşi desfăşoară activitatea în tura de noapte sau după amiaza, la care diareea apare, în mod constant, în acest timp.

Are aşa de mare importanţă pentru diagnostic această caracteristică a diareei, încît apariţia nocturnă a diareei exclude colonul iritabil şi orientează gîndirea diagnostică spre afecţiuni organice ale intestinului gros. Excepţie de la această regulă fac situaţiile în care tulburările funcţionale motorii şi secretorii ale intestinului gros se asociază cu disbacterioză intestinală.

b) Evoluează întotdeauna cu o stare de nutriţie bună. Indiferent de durata perioadei diareice şi de numărul scaunelor, bolnavii îşi menţin greutatea în limitele anterioare. Dacă aceasta reprezintă regula, în schimb, alterarea stării de nutriţie a bolnavului cu colon iritabil constituie excepţia ; ea se datoreşte complicaţiilor intestinale infecţioase, încricarea manifestărilor clinice putînd îngreuna stabilirea diagnosticului, ca urmare a ascensionării florei microbiene în exces, pînă în segmentele proximale ale intestinului.

Scanned with OKEN Scanner

Alternanța de constipație cu diaree este destul de des întîlnită în colonul iritabil. În perioadele în care predomină hiperperistaltismul, hipermotilitatea intestinului gros se instalează diareea. Atunci cînd predomină hipertonia musculaturii colonului, stagnarea conținutului intestinal în cec și ascendent determină absorbția unor cantități de apă, ceea ce are drept consecință — constipația.

Este posibil ca, pe parcursul evoluției colonului iritabil tulburărilor motorii ale intestinului gros să li se asocieze dismicrobismul care — localizat mai ales la nivel cecal și al ascendentului — produce, consecutiv, procese fermentative.

În acest caz, diareea — expresie a dismicrobismului de tip fermentativ la persoanele cu stare nutrițională bună — definește un stadiu mai avansat de colon iritabil.

Procesele dismicrobiene de tip fermentativ se pot asocia atît tulburărilor funcționale ale intestinului gros (cum este cazul colonului iritabil) cît și unor afecțiuni organice ale intestinului (subțire sau gros), cum ar fi : polipoza și diverticuloza colonului, boala Crohn cu localizare ileocolonică etc.). Reflectînd fidel realitatea fiziopatologică — și anume, procesul disbiotic colonic — termenul de dispepsie de fermentație s-a impus în ultimul timp, înlocuind pe cel vechi, incorect, de colită de fermentație.

Întîlnim în practică însă și situații în care colonului iritabil i se asociază dispepsia de putrefacție. Dar mai frecvent se constată alternanța perioadelor de dispepsie de putrefacție (consecință a alimentației predominant sau exclusiv proteice) cu cele de dispepsie de fermentație (cînd predomină flora de fermentație, ca urmare a consumului crescut de glucide).

Alternanța celor două tipuri de dispepsii se întîlnește atît în colonul iritabil cît și în unele boli organice enterocolonice. Explicația rezidă atît în dieta alimentară (în care predomină în anumite perioade glucidele sau proteinele) cît și în tratamentul antimicrobian (antibiotice, chimioterapice) administrat cu sau fără justificare, ce a produs modificări importante ale florei microbiene a intestinului gros.

Deoarece alternanța diareei cu constipația poate constitui manifestare de debut clinic al neoplasmului de colon, în urma unei astfel de tulburări motorii intestinale este bine să avem în vedere această eventualitate și *numai după infirmarea acestui diagnostic să luăm în discuție colonul iritabil.*

Prezența mucusului în scaun constituie componenta secretorie intestinală cea mai importantă în cadrul manifestărilor clinice ale colonului iritabil. Cu toate că poate fi întîlnit și izolat, în cea mai mare parte din cazuri prezența mucusului în scaun se asociază cu tulburări motorii ale intestinului gros. Apariția mucusului în scaun se datorește hiperactivității glandelor secretorii din colon, în special a celor mucipare.

Mucusul poate fi amestecat în toată masa scaunului, sau poate fi situat la suprafață, capitonînd materiile fecale, luînd diferite forme.

În cazurile în care predomină diareea și cînd mucusul provine din colonul ascendent și parțial din transvers, el este amestecat în toată masa scaunului ; la persoanele cu constipație și la care mucusul își are originea în colonul transvers el este situat la suprafața materiilor fe-

Scanned with OKEN Scanner

cale pe care se mulează. Hipertonia prelungită a musculaturii colonului imprimă mucusului aspect de false membrane (de unde și denumirea de colită mucomembranoasă) ; este vorba de mucusul în exces care poate mula mucoasa colonului situată între două haustre. Alteori, hipertonia colonului poate face ca mucusul să ia forma fimbriilor (teniile colonului). Prin forma longitudinală a membranelor de mucus și prin amprenta transversală a haustrațiilor, mucusul poate preta la confuzii diagnostice cu tenia, la care se pot recunoaște chiar și proglotele. Nu de puține ori examenul macroscopic al scaunului se dovedește insuficient pentru elucidarea diagnosticului, pentru aceasta fiind necesar examenul microscopic.

Explicația trebuie căutată în condițiile de pH și de temperatură din colon, care favorizează precipitarea mucusului la suprafața materiilor fecale, acesta luînd aspectul pseudomembranos și teniform.

Uneori, se pot întîlni cazuri în care eliminarea de mucus nu se face odată cu materiile fecale, ci între scaune sau chiar în loc de scaune. Această particularitate simptomatologică traduce existența unei marcate hipersecreții de mucus, fără modificări ale tranzitului intestinal.

Hipersecreția de mucus de către intestinul gros — cu toate că face parte dintre manifestările clinice caracteristice ale colonului iritabil — se poate întîlni și în cursul unor boli organice grave ca rectocolita ulcerohemoragică, fapt care obligă la luarea acestora în discuția diagnostică înainte de a stabili diagnosticul de colon iritabil.

Examenele de laborator ale scaunului nu aduc date valoroase pentru diagnosticul pozitiv al colonului iritabil, ele avînd importanță mai ales pentru infirmarea existenței unei suferințe organice : polipoza și diverticuloza intestinului gros, neoplasmul de colon, rectocolita ulcerohemoragică, boala Crohn cu localizare colonică.

Examenele coproparazitologic și bacteriologic infirmă existența vreunei infecții intestinale sau parazitoze suspicionate, uneori, la examenul macroscopic al scaunului.

Examenul scaunului pentru digestie este important pentru diagnosticul colonului iritabil și ușor de efectuat. El pune în evidență buna digestie a lipidelor și proteinelor ; glucidele pot arăta deseori tulburări în procesul de digestie, în special pe seama substanțelor celulozice. Exacerbarea germenilor sau ciupercilor înzestrate cu capacitatea de a degrada enzimatic celuloza pînă la dizaharide (celobioza) sau chiar pînă la monozaharide (d-glucoza) conduce la creșterea concentrației de glucoză în cec și în colonul proximal, ceea ce are consecință apariția sau accentuarea diareei și înmulțirea florei iodofile. Dezvoltarea florei microbiene iodofile — în care bacilul coli este cel mai bine reprezentat — se datorește condițiilor fizico-chimice conferite de consistența scăzută a conținutului intestinal, la nivel ileocecal, al descendentului și al colonului transvers.

Mecanismul de producere a modificărilor scaunului în colonul iritabil este corelat cu perturbarea activității funcționale a sistemului nervos vegetativ și anume a componentei sale care asigură activitatea motorie și secretorie a tubului digestiv (predominant, dar nu exclusiv, a intestinului gros). Este vorba de creșterea tonusului sistemului nervos

Scanned with OKEN Scanner

vegetativ atît simpatic cît, mai ales, parasimpatic ; ar fi în acest caz, o adevărată amfotonie vegetativă cu predominanță parasimpatică. Este perturbată astfel integrarea aferențelor senzitive parietale de la nivelul plexului submucos Meissner cu neuronii eferenți ai plexului intramural, Auerbach. Consecința pe planul activității motorii a acestei reglări funcționale parasimpatice o constituie perturbarea echilibrului dintre diferitele tipuri de mișcări ale colonului. Cele mai afectate sînt undele lente, — cele care asigură propulsia materiilor fecale spre rect — și undele puternice, responsabile de evacuarea conținutului. Tipul și intensitatea tulburărilor tranzitului intestinal (constipație sau diaree) depind de gradul influențării acestor două feluri de mișcări ale colonului.

În măsură mai mică, dar nu neglijabilă, în mecanismul de producere a modificărilor scaunului în colonul iritabil mai intervine și alungirea neuniformă a fibrelor musculare netede precum și perturbarea consecutivă a secreției de 5-hidroxitriptamină (serotonina) de către celulele argentafine ale mucoasei intestinale.

Pe lîngă distonia neurovegetativă — sau, mai corect, amfotonia vegetativă — care reprezintă factorul patogenic principal în colonul iritabil, trebuie să avem în vedere și participarea corticală și anume perturbarea echilibrului dintre cele două procese fundamentale corticale : excitația și inhibiția. Dealtfel, sînt cunoscute de multă vreme și recunoscute ca avînd importanță mare în declanșarea sau agravarea tulburărilor tranzitului intestinal ale colonului iritabil emoțiile puternice, conflictele afective, suprasolicitările psihointelectuale, traumele psihice.

*

Recunoașterea caracterului funcțional al acestei suferințe — indiferent de tipul tulburărilor motorii ale intestinului gros precum și de gradul tulburărilor secretorii colonice — obligă la adoptarea unei anumite logici diagnostice, comune dealtfel tuturor bolilor funcționale și anume : stabilirea acestui diagnostic numai după eliminarea suferințelor organice localizate la nivelul intestinului gros (rectocolita ulcerohemoragică, boala Crohn cu localizare colonică, neoplasmul de colon, diverticuloza și polipoza colonului).

Astfel, *diagnosticul de colon iritabil este un diagnostic de excludere.*

Rectocolita ulcerohemoragică

Definită ca boală inflamatorie cronică nespecifică, de tip ulcerativ și hemoragic, rectocolita ulcerohemoragică afectează cu precădere segmentul rectosigmoidian al intestinului gros, în procesul patologic putînd fi interesat atît întreg colonul cît și ileonul terminal — rectocolita ulcerohemoragică se caracterizează prin modificări importante ale scaunului care interesează numărul lor, consistența, aspectul, culoarea și mirosul.

Numărul scaunelor este mare, variind între 2—3 pe zi — în faza cronică a bolii — și 10—20, în perioadele de acutizare. Eliminarea ma-

Scanned with OKEN Scanner

teriilor fecale se însoţeşte deseori de tenesme rectale, dureri la defecaţie, necesitatea imperioasă de defecare, senzaţia de defecare incompletă. În formele severe, bolnavii pot avea incontinenţă de fecale, cu puroi şi sînge.

Cantitatea de materii fecale este redusă la fiecare scaun.

Consistenţa scaunelor este semilichidă sau lichidă în perioadele de acutizare şi moi, chiar normale, în fazele de remisiune ; aceasta datorită cantităţii mari de apă care se elimină pe această cale, ca urmare a accelerării tranzitului intestinal şi a scăderii capacităţii mucoasei intestinale (ileale şi colonice) de absorbţie a apei.

Culoarea este în funcţie de produsele fiziologice sau patologice care se elimină prin scaun. Este vorba de resturi alimentare colorate diferit : verdeţurile, tomatele, gogoşarii, morcovii, carnea, pe de o parte şi mucusul sau puroiul, pe de alta.

Mirosul este nemodificat în perioadele de remisiune şi este putrid în fazele acute, datorită : grăsimilor, resturilor alimentare nedigerate, produşilor de degradare ai mucoasei intestinale (celule epiteliale, mucus, puroi, sînge) şi florei microbiene care se elimină prin scaun.

Examenul macroscopic al scaunului bolnavilor cu rectocolită ulcerohemoragică trebuie completat cu cercetarea paraclinică, sub aspect : microscopic, biochimic, bacteriologic şi parazitologic.

Microscopic trebuie cercetat modul cum sînt digerate principiile alimentare de bază (proteinele, glucidele şi lipidele) ca şi evidenţierea elementelor patologice provenite din mucoasa intestinală alterată (leucocite, hematii, celule epiteliale, filamente de mucus).

Pentru *examenul de digestie al scaunului* trebuie ca timp de 3 zile alimentaţia bolnavului să conţină principiile alimentare în cantităţi care să corespundă capacităţii normale de digestie. Astfel, Schmidt şi Strassburger au recomandat un prînz care le poartă numele, compus din :

— 125 g carne de bună calitate (lipsită de aponevroze, fascii, tendoane, cartilaje), fiartă sau friptă (în general se recomandă să fie insuficient prelucrată termic) ;

— 50 g unt ;

— 250 g cartofi şi 100 g biscuiţi sau pîine prăjită.

Pentru a evita greşeli de interpretare nu este lipsită de interes administrarea la începutul probei a unei substanţe care să coloreze scaunul (de exemplu 1 g cărbune medicinal sau 0,5 g carmin) ca marker al tranzitului intestinal.

După 3 zile de astfel de regim alimentar, la bolnavii cu rectocolită ulcerohemoragică se găsesc fibre musculare striate nedigerate sau numai parţial digerate, grăsimi neutre rare şi cristale de acizi graşi, granule de amidon intra şi extracelular precum şi resturi celulozice. Aceste modificări se constată în afara oricăror alte tulburări intestinale.

Microscopic se constată : filamente de mucus, abundente leucocite izolate şi în placarde, hematii şi numeroase celule epiteliale provenite din distrucţia mucoasei intestinale. Aceste modificări corespund modificărilor histopatologice ale mucoasei colonului : mucohemoragică, ulcerohemoragică şi purulentă.

Într-adevăr, în formele incipiente se produc tumefierea şi congestia mucoasei, picheteuri hemoragice care sîngerează la atingerea lor

Scanned with OKEN Scanner

de către resturile alimentare solide ; ulterior, mucoasa devine granulată, cu eroziuni punctiforme, care se măresc și se ulcerează, apoi se acoperă cu secreție mucopurulentă foarte aderentă de pereții colonici. În stadii mai avansate, placardele ulceroase confluează, crescînd astfel în suprafață, dar și în profunzime, ajungînd pînă la *muscularis mucosae*. Spontan sau prin tratament, evoluția procesului patologic se poate opri în această fază, cînd se formează cicatrice care lasă în urma lor mucoasa normală, sub raport morfofuncțional.

Analiza atentă a bolnavilor după primul episod de rectocolită ulcerohemoragică evidențiază un fapt care obligă la diagnosticarea corectă și precoce a bolii și la instituirea unui tratament susținut ; este vorba de vindecarea clinică și chiar histopatologică în mod spontan la 1/3 dintre bolnavi și în urma tratamentului în 2—3 luni de la debut, la aproape jumătate din cazuri.

Dacă însă procesul patologic evoluează, suprafața mucoasei devine granulară, mată, palidă, foarte friabilă și sîngerează ușor la atingere. Examenul microscopic atestă existența modificărilor inflamatorii ale celulelor epiteliale, ale hemoragiilor și infiltratului limfoplasmocitar în corion. Transformarea chistică a glandelor microchistice și hipertrofia mucipară creează condiții favorabile infectării criptelor, cu formarea de criptită și abcese care eliberează puroi în lumenul intestinal. Pereții glandulari sînt friabili, se distrug ușor, producînd ulcerații ale mucoasei — cu sîngerarea consecutivă — și atrofia elementelor glandulare. În submucoasă se mai constată și procese endoflebitice.

Ajunsă în acest stadiu, boala nu se mai poate vindeca decît cu defect, refacerea citoarhitectonicii normale a mucoasei nemaifiind posibilă.

Pentru identificarea hemoragiilor oculte în scaun se administrează bolnavului timp de 3 zile un regim alb : făinoase, lactate, cartofi. Aceasta deoarece reacțiile chimice care se practică în acest scop, nu sînt specifice pentru sînge, ci pentru toate structurile porfirinice. În acest sens nu se va da bolnavului carne (care conține hemoglobină, care în centrul moleculei hemice conține fier), ficat sau vitamină B_{12} (care are cobalt în centrul hemului) și nici verdețuri, zarzavaturi, legume (care conțin clorofilă ; de altfel clorofila are structură asemănătoare hemoglobinei, de care diferă însă prin magneziul pe care-l conține în centru în loc de fier).

Examenul chimic al scaunului bolnavilor cu rectocolită ulcerohemoragică evidențiază :

— proteine, în special serine, rezultate din procesul inflamator al mucoasei intestinale și exsudării proteinelor prin mucoasa digestivă. Dealtfel, ca și în sindromul nefrotic, pierderile de proteine (în cazul nostru prin mucoasa intestinală) conduc la hipoproteinemie și, în special, hiposerinemie ;

— amoniac în cantități crescute ;

— acizi organici în procente moderat crescute ;

— pH scaunului este, în cele mai multe cazuri, alcalin.

Examenul coproparazitologic infirmă existența paraziților sau ouălor de paraziți ; acest examen este obligator deoarece unele parazitoze intestinale, ca de exemplu amebiaza și balantidioza — care au

Scanned with OKEN Scanner

început să apară și în zona noastră geografică — au tablou clinic și modificări ale scaunului, foarte asmănătoare cu cele din rectocolita ulcerohemoragică. S-au citat cazuri de asocieri ale acestor parazitoze cu rectocolita ulcerohemoragică.

Examenul bacteriologic al scaunului este util pentru diagnosticul pozitiv (evidențiind flora de asociație) și pentru cel diferențial (în special cu dizenteria bacilară).

Flora microbiană fecală a bolnavilor cu rectocolită ulcerohemoragică se caracterizează prin creșterea numerică a germenilor care populează curent lumenul intestinului gros. Astfel, predomină b. bifidus, b. lactic și bacili anaerobi gram negativi din grupul Bacterioides ; în proporție mult mai mică se găsesc : streptococi (S. fecalis, enterococul), colibacili, clostridii, proteus (mirabilis, vulgaris, morgagni, rettgeri), enterobacter, Klebsiella, pseudomonas.

Dealtfel, asemănarea care există între manifestările clinice (inclusiv modificările scaunului) și modificările histopatologice ale rectocolitei ulcerohemoragice și cele ale unor boli sigur infecțioase (dizenteria bacilară, enterocolitele bacteriene etc.) a sugerat existența unui factor infecțios în mecanismul etiopatogenic al bolii. Ipoteza care considera această entitate nosologică drept formă cronică a dizenteriei bacilare nu a rezistat timpului. Tendința actuală este de a interpreta infecția ca secundară — dezvoltarea extraordinară a florei microbiene intestinale fiind favorizată de mediul de cultură pe care-l reprezintă sîngele și conținutul intestinal bogat în principii alimentare, ca urmare a malasimilației — și nu ca avînd rol etiologic. Spre deosebire de boala Crohn, în peretele colonului bolnavilor cu rectocolită ulcerohemoragică nu se găsesc colonii de germeni, ci numai la suprafața mucoasei.

Neoplasmul colonului ascendent

Diareea este întîlnită la un sfert dintre bolnavi. Ea se caracterizează prin scaune frecvente, explozive, cu miros acru, cu mult mucus. Diareea cu scaune de putrefacție se datorește conținutului semilichid al cecului și colonului ascendent, precum și funcției active de absorbție a acestui segment. La examenul macroscopic al scaunului nu se constată sînge ; cercetarea hemoragiilor oculte este pozitivă în cel puțin jumătate din cazuri.

Bogăția în enzime, glucide și germeni a conținutului acestui segment face ca la acest nivel să se dezvolte o foarte bogată floră microbiană, infecția conducînd la ulcerarea tumorii care este responsabilă de apariția sîngelui în scaun și de anemie hipocromă.

Diareea — ca și durerea, dealtfel— nu răspunde la nici unul dintre tratamentele simptomatice.

În circa 10% din cazuri, neoplasmul colonului drept evoluează cu constipație ; anamneza atentă evidențiază, totuși, un fapt clinic de mare importanță pentru diagnostic : constipația alternează cu perioade de diaree (cînd scaunele sînt de putrefacție, bogate în mucus).

Neoplasmul colonului descendent

Constipaţia poate apărea ca manifestare de debut a bolii sau mai tîrziu, cînd tabloul clinic este dominat de durere. În rare cazuri debutul aparent al suferinţei se face prin obstrucţie completă, produsă prin tumoare sau inflamaţia supraadăugată.

Constipaţia se accentuează progresiv, dar indiferent de stadiul evolutiv, după evacuarea scaunului bolnavii au o senzaţie de uşurare. În scaun se recunosc cu uşurinţă mucus (mai puţin abundent decît în neoplasmul colonului ascendent) şi sînge (mai frecvent şi mai constant decît în localizarea dreaptă) ; odată instalată, sîngerarea nu mai cedează.

Şi aici anamneza corectă poate să aducă date valoroase pentru diagnostic. Astfel, deseori, bolnavii recunosc că au scaun zilnic sau la două zile, dar nu de formă normală ; mai moi sau mai bine formate, acestea au diametrul transvers redus, luînd aspect de viermi cilindrici sau de panglică, în funcţie de gradul stenozei colonice.

Laxativele, purgativele şi reglatoarele tranzitului intestinal — de care bolnavii abuzează deseori — sînt utile un timp foarte scurt, după care devin chiar dăunătoare.

Aşa cum în localizarea dreaptă, unde bolnavii pot avea uneori constipaţie, tot aşa şi în neoplasmul colonului stîng se poate întîlni diareea — ca tip de tulburare a tranzitului intestinal —, dar aici ea nu este niciodată solitară, ci alternează cu constipaţie.

Neoplasmul rectal

Modificările scaunului în localizarea rectală a neoplasmului se caracterizează prin sîngerare care, iniţial, se evidenţiază prin apariţia sîngelui la suprafaţa scaunului (în amestec cu materiile fecale), pe toaleta intimă de corp sau pe hîrtia igienică.

Întîrzierea precizării diagnosticului se datoreşte în parte şi interpretării acestor sîngerări ca fiind de origine hemoroidală (hemoroizii putînd preexista dezvoltării neoplasmului).

Pe măsură ce boala evoluează, sîngerarea se accentuează şi poate determina anemie importantă.

Tuşeul rectal — examen care face parte integrantă din examenul obiectiv al unui bolnav cu sîngerarea rectală şi care trebuie făcut de medicul examinator (generalist, internist, gastroenterolog, chirurg etc.) — are valoare diagnostică deosebită în diagnosticul localizării rectale a neoplasmului. Prin uşurinţa cu care se efectuează, el poate diagnostica cel puţin două treimi din cazuri, dat fiind caracteristicile proliferative, stenozante şi ulcerative ale acestei localizări. Rigid, tubular sau anfractuos, rectul apare neregulat, tuşeul rectal fiind în genere greu de suportat de bolnav, iar pe degetul explorator al mănuşii se constată sînge. Aspectul palpator se confirmă şi se completează cu cel anoscopic, pentru stabilirea întinderii tumorii.

Din punct de vedere macroscopic neoplasmului rectal i se recunosc patru forme, toate producătoare de sîngerare :

Scanned with OKEN Scanner

— forma infiltrativă, în care mucoasa este sîngerîndă, edematiată, lumenul neregulat, iar pereții rigizi ;

— forma vegetantă, conopidiformă, cu marginile bursuflate, care sîngerează foarte ușor la atingere ;

— forma ulcerovegetantă — constituie o asociere de leziuni ulcerative, sîngerînde, neregulate, anfractuoase cu vegetații multiple de diferite dimensiuni ;

— forma polipoasă este foarte asemănătoare cu polipii benigni, cu mucoasa de la bază hiperemiată, ulcerată, sîngerîndă.

Histopatologic, marea majoritate a neoplasmului rectal (peste 90%) este reprezentată de carcinoame (de origine epitelială) iar restul, de sarcoame (cu origine în stroma conjunctivă) și melanomul (cu punct de plecare celulele pigmentare).

În afecțiunile pancreatice și hepatobiliare

Sindromul Zollinger-Ellison

Definiția bolii — adenom insular nebetacelular, care se asociază cu hipersecreție și hiperaciditate gastrică exagerate, ulcere gastroduodenale și diaree — atestă faptul că tulburările tranzitului intestinal și modificările scaunului fac parte din tabloul clinic obișnuit al bolii.

Diareea este întîlnită la o treime dintre bolnavi. Ea este generatoare de importante perturbări hidroelectrolitice : hipokaliemie, retenție azotată, deshidratare extracelulară. Bolnavii au 2—3 scaune pe zi, moi, insuficient formate, lucioase, cu picături de grăsime.

Este foarte probabil ca diareea să se datoreze cantității mari de suc gastric ce ajunge în intestin și depășește capacitatea secreției intestinale (mai corect exprimat, al secreției pancreatice) de a-l neutraliza.

Astfel, pe lîngă iritația directă pe care o produce asupra mucoasei intestinale, sucul gastric acid împiedică activarea enzimelor pancreatice. În acest fel se explică și malasimilația grăsimilor cu steatoree și creatoree consecutivă, prezentă în aproape jumătate din cazurile de sindrom Zollinger-Ellison care evoluează cu diaree.

Dintre manifestările de însoțire ale diareei, cele mai constante sînt:

— durerea epigastrică, în general în 1/2 inferioară, este de intensitate mare, necalmată de antiacide, antispastice sau anticolinergice, nu respectă ritmicitatea diurnă și nici periodicitatea sezonieră ;

— vărsăturile, care sînt abundente, foarte probabil în legătură cu cantitatea mare a secreției gastrice (și cu o eventuală stenoză pilorică, așa cum s-a crezut un timp) ;

— ulcerele gastroduodenale care au ca particularități : rezistența la tratament, localizarea de predilecție duodeno-jejunală (80—90%), urmată în ordine descrescîndă de cea esofagiană și apoi de cea gastrică (5%) și coexistența mai multor ulcere (10%), recidivarea frecventă postoperator, asocierea cu diferite suferințe endocrine și hiperaciditatea gastrică bazală exagerată.

Scanned with OKEN Scanner

Există și cazuri în care tumoarea pancreatică neinsulinosecretantă evoluează cu diaree, fără ulcer.

Dacă diareea și celelalte manifestări clinice cu toate particularitățile lor sugerează diagnosticul de sindrom Zollinger-Ellison, în schimb, cercetarea capacității secretorii gastrice permite stabilirea diagnosticului în 90—95% din cazuri.

Din experiența acumulată pînă în prezent, se consideră că pentru diagnostic sînt definitori cinci parametri secretori gastrici :

a) concentrația acidului clorhidric în secreția bazală mai mare de 70 mEq/l ;

b) debitul clorhidric posthistaminic (după testul maximal Kay, cu 0,04 mg histamină/kilocorp) mai mare de 50 mEq în 2 ore ;

c) debitul clorhidric depășind 4 mEq în ultima probă de suc gastric, recoltată la 2 ore de la injectarea histaminei ;

d) debitul acid bazal orar mai mare de 15 mEq ;

e) raportul debit clorhidric bazal/debit clorhidric maximal mai mare de 0,6.

Totuși, trebuie menționat faptul că există cazuri de adenoame insulare pancreatice care evoluează cu aciditate gastrică normală, scăzută sau chiar cu anaclorhidrie.

Cu tot numărul mare de cercetări efectuate în vederea elucidării mecanismului patogen al acestei forme de adenom insular nebetacelular ulcerogen, problema este departe de a fi rezolvată. Ipotezele insulinică, serotoninică, glucagonică în explicarea producerii hiperaciditații gastrice nu s-au dovedit suficient de convingătoare. Identificarea în secreția țesutului adenomatos pancreatic, în sucul gastric, în serul acestor bolnavi precum și în metastazele adenomului pancreatic (pereții stomacului și ai duodenului, hilul splenic etc.) a unei substanțe cu acțiune de tip gastrinic (gastrine like) responsabilă de hiperaciditatea gastrică enormă a acestor bolnavi a contribuit la lămurirea, cel puțin parțială, a mecanismului patogenic al sindromului Zollinger-Ellison. În plus, mai intervine și un factor local, reprezentat de extrem de bogata populație celulară secretorie de acid clorhidric localizată la nivelul regiunii fundice gastrice, care se adaugă factorului umoral de tip gastrine-like.

Sindromul Verner-Morrison

Atît de pregnantă este diareea în cadrul tabloului clinic, încît ea face parte din parametrii definitori ai sindromului Verner-Morrison alături de hipokaliemie, hipovolemie și suprimarea secreției acide gastrice. Anglo-saxonii definesc această entitate nesologică WDHA, reprezentînd inițialele manifestărilor clinice și ale modificărilor bioumorale caracteristice : diareea apoasă, hipokaliemie, acidoză.

Bolnavii au scaune frecvente, apoase, conducînd la pierderi de 10—15 l lichid în 24 de ore ; asemănarea, din acest punct de vedere, cu holera a condus la denumirea bolii drept „holeră pancreatică". Evoluția diareei este episodică, cu perioade diareice de 1—3 luni, care se repetă de cîteva ori pe an.

Scanned with OKEN Scanner

Concomitent cu apa se pierd cantităţi mari de electroliţi, dintre care cel mai important este potasiul. Astfel, eliminarea prin scaun a potasiului se ridică la 400 mEq/kilocorp şi pe zi, faţă de 18—20 mEq/kilocorp/zi la persoane normale, ceea ce reprezintă valori de peste 20 de ori mai mari decît în condiţii fiziologice.

Mecanismul de producere a diareei este corelat cu secreţia excesivă de polipeptide vasoactive intestinale (VIP), care stimulează sinteza adenilciclazei intestinale şi, în consecinţă, creşte cantitatea de AMP-ciclic. Acesta este responsabil de permeabilitatea crescută a mucoasei intestinale pentru apă şi electroliţi — acţiune asemănătoare cu a enterotoxinei vibrionului holeric, de unde similitudinea clinică privind diareea. În plus, AMP, — ciclic activează proteinkinazele care fosforizează proteinele intracelulare ; fosforilarea facilitează captarea ionului de calciu pe reticulul endoplasmic, stimulînd în acest fel activitatea peristaltică intestinală.

Pierderilor de apă li se adaugă cele de bicarbonaţi — modificări electrolitice care conduc la instalarea acidozei metabolice. Retenţia azotată — constant întîlnită la bolnavii cu sindrom Verner-Morrison — se datoreşte fie hiponatremiei (cînd funcţiile renale sînt normale), fie insuficienţei renale induse de nefropatia tubulară, consecutivă tulburărilor electrolitice.

Hipoaciditatea gastrică sau chiar aclorhidria contrastează cu masa de celule parietale clorhidrosecretoare ale glandelor fundice care este normală ; acest fapt sugerează existenţa unui factor care inhibă stimulii fiziologici secretori ai acestor glande. Chiar şi stimularea cu histamină (testul Kay), rămîne fără rezultat.

Singurul electrolit care marchează creşteri este calciul, posibil datorită efectului de tip parathormon-like pe care îl exercită polipeptidele vasoactive intestinale secretate în exces. Cu toate că bolnavii au hipercalcemie, ei fac frecvent crize de tetanie, foarte probabil consecinţa deficitului de magneziu.

Vîrsta medie, predominanţa sexului feminin (3/1 în favoarea sa) diareea profuză, holeriformă, fără manifestări toxicoseptice (ascensiune termică, alterarea stării generale sau de nutriţie), coexistînd cu hipokaliemie (sub 2 mEq/l) şi cu kaliurie normală — constituie parametrii clinici şi bioumorali caracteristici sindromului Verner-Morrison.

Sindromul Léger

Hiperplazie netumorală, neinsulinosecretantă a pancreasului endocrin, se manifestă pe plan clinic prin durere şi diaree, iar bioumoral prin hiperglicemie diabetică.

Bolnavii cu 3—5—10 scaune pe zi, moi, cu resturi alimentare insuficient digerate, neînsoţite de tenesme.

Diareea se datoreşte, pe de o parte, pancreatitei cronice care stă la baza hiperplaziei langherhansiene adenomatoase şi hormonului glicogenolitic secretat, foarte probabil, de celule α, care are tropism intestinal în special asupra activităţii motorii.

Scanned with OKEN Scanner

Mucoviscidoza (Fibroza chistică pancreatică)

Boală ereditară cu transmitere recesiv autosomală, mucoviscidoza nu mai este considerată astăzi ca apanajul pediatriei, ea fiind întîlnită relativ frecvent și în patologia adultului, manifestată prin simptomatologie respiratorie, digestivă și tulburări nutriționale. Ea este expresia afectării tuturor glandelor exocrine secretoare de mucus, care elaborează, în aceste condiții, mucus cu vîscozitate crescută, sărac în sodiu, clor și apă.

Manifestările clinice debutează, în unele cazuri precoce, la nou-născut. Ileusul meconial (produs prin obstrucția lumenului intestinal cu dop de mucus), stenoza intestinală și atrezia intestinului distal constituie forme de exprimare clinică a acestei boli la nou-născut.

La adult, tabloul clinic al bolii este dominat de manifestările bronhopulmonare, digestive și nutriționale.

Tulburările digestive sînt dominate de creșterea apetitului (anorexia traducînd instalarea unor complicații), balonare abdominală, durere abdominală difuză sau localizată și diaree. Bolnavii au scaune frecvente, 2—3 pe zi, nelegate, lucioase, voluminoase, cu miros caracteristic, asemănător celui din cotețele de păsări.

Examenul scaunului evidențiază eliminări crescute de grăsimi (ceea ce corespunde cu aspectul lucios al scaunelor) și absența tripsinei.

Tulburările respiratorii (frecvente episoade bronșitice, coriza spasmodică, astm bronșic, sinuzita cronică, vegetații adenoide) și alterarea stării de nutriție (pierdere ponderală în diferite grade, diminuarea paniculului adipos și, tardiv, apariția edemelor prin hipoproteinemie) întregesc tabloul clinic și sugerează originea pancreatică a diareei. Modificările cantitative și calitative ale secreției sudorale — creșterea debitului secretor sudoral și al clorurii de sodiu de aproape două ori (70—80 mEq/l față de 50 mEq/l cît este normal) — constituie modificările bioumorale care permit stabilirea diagnosticului de certitudine.

Pancreatitele cronice

Insuficiența secretorie excesivă pancreatică se traduce prin tulburări în digestia și absorbția grăsimilor. După mai mulți ani de evoluție a bolii, apar modificări ale scaunului, traduse prin diaree intermitentă sau continuă ; materiile fecale au aspect păstos, au culoare gri, sînt lucioase, au miros rînced, pătrunzător și se recunosc în ele resturi de celuloză sau de cartof nedigerate.

Examenul microscopic atestă existența fibrelor musculare nedigerate (capetele fibrelor sînt în unghi drept, iar striațiunile transversale și longitudinale sînt păstrate), a grăsimilor (în picături sau în lacuri), a amidonului intra și extracelular, a cristalelor de acizi grași și săpunurilor.

Bolile hepatobiliare

Numeroase afecțiuni hepatobiliare evoluează cu perturbări ale funcției biligenetice, ceea ce are drept urmare modificări importante

Scanned with OKEN Scanner

ale scaunului. Este vorba de hepatita virală acută, hepatita cronică, ciroza hepatică şi icterele enzimatice, litiaza biliară.

Aceşti bolnavi au scaune abundente, în număr de 1—2 pe zi, insuficient formate, păstoase, cu miros rînced, de culoare deschisă, albă-gri.

Gradul de decolorare a materiilor fecale este în funcţie de gradul alterării funcţiei biligenetice a celulei hepatice în condiţia patologică respectivă. Astfel :

— în *icterele enzimatice*, în care bilirubina nu poate fi conjugată cu acid glucuronic în microzomii celulei hepatice (icterul Gilbert, colemia familială, icterul intermitent Meulengracht, icterul juvenil intermitent) sau după conjugare bilirubina nu poate fi drenată spre polul biliar al celulei hepatice din cauza lipsei transportorului şi este deversată în sînge (icterele Dubin-Johnson şi Rotor) — scaunele sînt decolorate, datorită cantităţii mici de stercobilină din intestin ;

— în *hepatita virală*, scaunele sînt acolurice la început, apoi hipocrome, datorită inflamaţiei celulelor hepatice care se tumefiază, conducînd în acest fel la dispariţia capilicului biliar. În aceste condiţii, bilirubina conjugată trece în sînge şi numai cantităţi mici ajung în căile biliare şi apoi în intestin, formînd stercobilina — pigmentul care conferă culoarea scaunului ;

— în *hepatopatiile cronice* cu insuficienţă secretorie biliară (hepatitele cronice, ciroza hepatică), scăderea capacităţii celulei hepatice de glicuronoconjugare a bilirubinei se traduce prin diminuarea producerii de stercobilină şi, consecutiv, prin scaune hipocrome ;

— în *obstrucţiile biliare* (inflamaţie, aderenţe, stenoză a canalului coledoc, neoplasm de cap de pancreas) pe măsura îngreunării scurgerii bilei în duoden se instalează hipocromia materiilor fecale, ajungîndu-se la acromie în obstrucţia completă ;

— în *icterele hemolitice*, cantitatea mare de bilirubină conjugată care ajunge în căile biliare şi apoi în intestin conduce la formarea de stercobilină multă (peste cele 300 mg în 24 de ore cît se formează în mod normal), conferind scaunelor culoare închisă, maronie.

În toate afecţiunile hepatice şi biliare în care cantitatea de bilă evacuată în duoden se reduce, bolnavii au scaune lucioase, datorită grăsimilor eliminate în exces, ca urmare a imposibilităţii emulsionării lor în condiţiile lipsei acizilor biliari şi a sărurilor biliare. Microscopic se constată în materiile fecale rare grăsimi neutre şi foarte numeroase cristale scurte sau lungi, subţiri şi efilate de acizi graşi.

În bolile infectocontagioase

Dizenteria bacilară

Modificările scaunului constituie printre primele manifestări clinice ale bolii. Astfel, după o incubaţie de 2—4 zile (cu limite extreme 7 zile) bolnavul are colici abdominale, tenesme rectale şi evacuează rapid conţinutul intestinal. După cîteva astfel de evacuări se instalează diareea caracteristică :

Scanned with OKEN Scanner

— numărul scaunelor este mare, 10—30 pînă la 100/24 de ore — în perioada de debut, în forma cronică de dizenterie, fiind 3—5 pe zi ;

— cantitate mică, comparată cu conținutul unei linguri de supă ;

— mirosul este fad ;

— sînt neformate, datorită lipsei conținutului fecal, scaunele fiind formate din mucozități, sînge și puroi. Cantitatea mică și aspectul seros-sau mucosanguinolent a condus la asemănarea acestor scaune cu sputa bolnavilor bronhopulmonari ;

— sînt însoțite de tenesme rectale și colici abdominale.

Aceste caracteristici definesc scaunele dizenterice tipice, care sînt folosite curent în exprimarea medicală ca termen de comparație.

Examenul microscopic al scaunului evidențiază celule epiteliale intestinale, hematii, mucus și leucocite ; reacțiile chimice pentru hemoragii oculte (dacă este cazul) sînt pozitive întotdeauna. Examenul bacteriologic — efectuat după recoltare prin sonda Nélaton, direct de pe mucoasa rectosigmoidiană în cursul examenului endoscopic sau imediat după emisia de materii fecale — pune în evidență prezența bacililor dizenterici din genul Shigella familia Enterobacteriacee : Sh. dizenterie, Sh. flexneri, Sh. boidii și Sh. sonnei. Procentul de coproculturi pozitive este de 70—75, restul cazurilor fiind negative ; în general, cea mai mare incidență a coproculturilor pozitive se constată în primele 3—4 zile de boală.

Aspectul particular al scaunelor dizenterice se datorește faptului că acestea sînt constituite din elemente ale procesului inflamator-ulcerativ al mucoasei intestinului gros : epitelii, hematii, polimorfonucleare și bacili dizenterici. Privită prin această prismă, noțiunea „scaun dizenteric“ nu este conformă cu realitatea, deoarece acesta este lipsit tocmai de conținut fecal.

Interesant apare faptul că, în multe cazuri, examenul coproparazitologic atestă existența unei parazitoze asociată dizenteriei : teniază, botriocefaloză, lambliază, balantidioză.

Holera

Diareea reprezintă manifestarea de debut a holerei, ea instalîndu-se imediat după scurta incubație de 1—3 zile. La început, diareea este necaracteristică, însă după foarte scurt timp ea devine definitorie pentru această afecțiune. Scaunele sînt :

— abundente ;

— frecvente, 20—30 pînă la 100 în 24 de ore ;

— conținutul este apos sau mucoseros, tulbure, recunoscîndu-se cu ușurință flocoane sau granule albicioase, comparate cu zeama de orez (de unde denumirea „scaune riziforme“) ;

— determină deshidratare severă, diareei asociindu-se și pierderile hidroelectrolitice prin vărsături, care pot ajunge la 10—15 litri în 24 de ore.

Cu toate că are unele puncte comune cu diareea dizenterică, diareea din holeră se deosebește de aceasta prin scaunele abundente, apoase sau mucoseroase, care nu sînt sanguinolente și nu se însoțesc de colici abdominale sau tenesme rectale.

Scanned with OKEN Scanner

Examenul microscopic al scaunului pune în evidență mucus frecvent și, în cazurile avansate, celule intestinale atrofiate și descuamate. Analiza biochimică atestă prezența de sodiu, clor, potasiu și bicarbonat, în cantități mari (de unde afirmația că scaunele holerice reprezintă soluții hidroelectrolitice de sodiu, potasiu, clor și bicarbonat de sodiu). Bacteriologic se izolează din scaun prin sondă rectală sau din lichidul de vărsătură vibrionii holerici, care se identifică ușor la examenul între lamă și lamelă, datorită mișcărilor lor foarte vii. Cercetarea se completează cu însămînțarea pe medii de îmbogățire. Examenul coproparazitologic este necesar, dată fiind asocierea relativ frecventă a unor parazitoze caracteristice zonei geografice în care holera evoluează endemic (India, Pakistan, Laos, Campucia, Malaiezia etc.).

Mecanismul de producere a diareei holerice este corelat cu particularitățile și caracteristicile toxiinfecțioase ale vibrionului holeric. Acesta pătrunde în tubul digestiv și se localizează de predilecție în intestinul subțire, acțiunea sa fiind favorizată de condițiile patologice care evoluează cu hipoaciditate gastrică sau anaclorhidrie. Dintre cele cinci fracțiuni toxice ale vibrionului, una — și anume enterotoxina — este responsabilă de creșterea permeabilității endoteliului vascular, fapt pentru care este considerată factorul de permeabilitate. În favoarea hiperpermeabilității endoteliale vasculare ca factor esențial în determinarea diareei holerice pledează aspectul normal histologic și histoenzimologic al mucoasei intestinale în cursul bolii. În aceste condiții se realizează pierderea mare hidroelectrolitică prin mucoasa intestinală hiperpermeabilizată, pe de o parte și împiedicarea resorbției apei din lumenul intestinal, pe de alta.

Pierderile de sodiu, clor, potasiu, și bicarbonat de sodiu conduc la siderare electrolitică și la acidoză metabolică. Crampele musculare puternice, localizate în special la membre — care se datoresc hipokaliemiei — reprezintă una dintre primele manifestări clinice ale bolii.

Analiza atentă a caracteristicilor diareei permite suspicionarea diagnosticului de holeră încă din stadiile precoce ale bolii, examenul bacteriologic confirmînd supoziția diagnostică emisă încă din faza examenului clinic al bolnavului.

Febra tifoidă

În tabloul clinic al bolii se pot întîlni modificări ale scaunului în perioada de stare, manifestate prin diaree (1/3 din cazuri) sau constipație (tot aproximativ 1/3 din cazuri). În formele cu diaree, scaunele sînt frecvente, 5—10—15 în 24 de ore, neformate, moi, de culoare verzuie, cu miros fetid și cu resturi alimentare nedigerate. Aspectul scaunului din febra tifoidă a fost comparat cu „piureul de mazăre".

În raport cu stadiul evolutiv al bolii, în primele două săptămîni se poate constata prezența de sînge digerat în scaun (melenă) care reprezintă o complicație de temut, întîlnită înainte de apariția antibioticelor la aproape 10% dintre bolnavi. În cele de a treia și a patra săptămînă pot apărea hemoragii grave, manifestate tot prin melenă, ca urmare a deshidratării vaselor mici; scaunele sînt acum voluminoase, negre,

Scanned with OKEN Scanner

lucioase, moi (ca păcura), însoțite de manifestări de ordin general: paloare cutaneo-mucoasă, transpirație rece, tahicardie, lipotimii. În cazurile în care s-a produs erodarea unor vase mari, hemoragia este fulgerătoare, sîngele avînd culoarea roșie, datorită tranzitului intestinal rapid. Sînt situații în care în scaun se recunosc macroscopic în a treia săptămînă de boală fragmente de mucoasă intestinală (și chiar ale întregului perete intestinal), rezultat al necrozei foliculilor limfatici și plăcilor Peyer.

Microscopic se evidențiază, în majoritatea cazurilor, fibre musculare striate insuficient digerate, grăsimi neutre și cristale de acizi grași, amidon intra- și extracelular, resturi celulozice. În formele grave se găsesc hematii, leucocite și frecvente celule intestinale descuamate.

Bacteriologic se pune în evidență prezența bacilului tific în scaun, procentul de pozitivare crescînd de la 50 — în primele două săptămîni — pînă la 80, în cea de a treia săptămînă de boală. De la această dată, incidența coproculturilor pozitive scade, devenind excepțională în a șasea săptămînă.

Este util a se efectua la toți bolnavii tifici și examenul coproparazitologic, datorită posibilității coexistenței unor parazitoze intestinale care creează dificultăți în interpretarea corectă a rezultatelor terapeutice. Datele statistice atestă faptul că febra tifoidă (ca și dizenteria bacilară, de altfel) are incidență mai mare la purătorii de tricocefali decît la persoanele indemne.

Diareea reprezintă exprimarea pe plan clinic a localizării și multiplicării bacilului tific în peretele intestinului subțire și în ganglionii mezenterici. Endotoxinele care se pun în libertate în urma distrugerii germenilor determină alterări vasculare și trofice ale mucoasei intestinale și ale formațiunilor limfoide (foliculi limfatici, plăci Peyer), cu ulcerații și sîngerări ale mucoasei intestinale.

În alte condiții patologice

În patologia generală există numeroase alte condiții patologice care evoluează cu modificări ale scaunului, dar care sînt fie rare, fie de mică importanță. Astfel:

Staza duodenală evoluează cu diaree (mai ales în cazul asocierii lambliazei) sau cu alternanță de diaree și constipație.

Enterocolitele acute se manifestă prin scaune frecvente, 2—5—15 în 24 de ore, inițial de putrefacție (miros fetid, culoare închisă și reacție alcalină), apoi de fermentație (miros acru, culoare deschisă, reacție acidă). Evacuarea scaunului este urmată de scăderea intensității sau chiar de dispariția durerii (periombilicale sau difuze) pentru un timp, după care aceasta reapare, însoțită de transpirație și senzație imperioasă de defecare.

Enterita alcoolică are ca manifestare clinică dominantă diareea cu steatoree, produsă prin acțiunea directă a etanolului asupra epiteliului jejunal, prin malasimilația vitaminei B_{12}, acidului folic și proteinelor, prin modificarea patogenității florei microbiene intestinale,

prin afectarea hepatobiliară și pancreatică cvasiconstant întîlnită la consumatorii cronici de etanol.

Enterita alergică poate evolua uneori cu diaree matinală sau postprandial precoce, alături de crampe abdominale, localizate periombilical, malabsorbție selectivă și cu alte manifestări alergice (rinită, astm bronșic, eczema).

Agamaglobulinemia ereditară (boala Bruton) evoluează la adult cu modificări ale scaunului, în timp ce la copil predomină manifestările respiratorii. Tulburările digestive se prezintă sub două aspecte: diaree acută febrilă — cu aspect de enterită acută — și diaree cronică, trenantă, uneori cu steatoree, urmată de consecințele bicumorale și hematologice (limfopenie, plasmocitopenie, agamaglobulinemie), pierdere ponderală, oprirea creșterii.

Malabsorbția proteică selectivă se caracterizează prin diaree care apare în urma consumării de proteine care conțin aminoacizii a căror absorbție digestivă este deficitară genetic.

Clorhidroreea congenitală (boala Ewanson) se manifestă prin diaree cu clorhidroree și alcaloză, datorită unui defect genetic ce face ca schimbul între ionii clor și carbonic să nu se mai poată efectua la nivelul ileonului terminal.

Ulcerul intestinal poate avea uneori în tabloul său clinic și diaree, alături de durerea periombilicală corelată cu alimentația și de microsîngerările cu anemia consecutivă.

Enterita ulcerativă evoluează cu diaree cu steatoree, crampe abdominale, exsudație proteică, alterarea stării de nutriție, ascensiune termică. Este vorba de un proces difuz sau parcelar de jejunită sau ileită, pe fondul căruia se dezvoltă eroziuni sau ulcerații care pot perfora, ceea ce conferă gravitate mare acestei suferințe și procent mare de mortalitate (peste trei sferturi dintre bolnavi).

Limfangiectazia idiopatică, datorită ectaziei întregii ramificații limfatice intestinale evoluează cu pierdere masivă de proteine și lipide prin scaun, cu diaree cu steatoree și creatoree, edeme carențiale și revărsate lichidiene pleurale și/sau peritoneale.

Pneumatoza chistică intestinală are în tabloul clinic și tulburări digestive, dintre care diareea capricioasă este cvasiconstant întîlnită. Ea se datorește existenței unor formațiuni microchistice izolate sau compacte, localizate subseros sau submucos pe întindere variabilă a intestinului subțire și, uneori, a colonului.

Sindromul de intestin scurt — rezecția unei porțiuni de intestin mai mare de un metru efectuată pentru : infarct intestinal, perforație, tumori, hemoragie, polipoză intestinală, boală Crohn, tuberculoză intestinală stenozantă, enterită necrozantă sau pentru tratamentul obezității — se manifestă prin sindrom diareic. Acesta se caracterizează prin evoluție progresivă, număr mare de scaune, 10—15—20 în 24 de ore, cantitate mare de materii fecale (de circa cinci ori față de normal), consistență moale, semilichidă și culoare gălbuie. Consecutiv, se instalează pierdere ponderală, astenie fizică și psihică, edeme

Scanned with OKEN Scanner

carenţiale, crize de tetanie — datorită hipocalcemiei. Examenul scaunului atestă existenţa de fibre musculare striate nedigerate, picături de grăsime, amidon intra- şi extracelular, eliminări crescute de electroliţi.

Tumorile benigne şi maligne intestinale pot evolua cu diaree sau alternanţă de constipaţie şi diaree, hemoragie digestivă, colici intestinale şi manifestări subocluzive.

În *stările de şoc*, pe lîngă celalalte simptome şi semne caracteristice (tegumente reci, palide, hipotensiune arterială, tahicardie) poate apărea diaree sanguinolentă, ca urmare a leziunilor mucoasei intestinale, induse de vasoconstricţia catecolaminică splanhnică, cu ischemia intestinală consecutivă.

Sclerodermia evoluează deseori cu diaree cu steatoree, la instalarea căreia participă în diferite grade : tulburările de digestie intraluminală, dismicrobismul, tulburările de absorbţie determinate de extinderea la intestin a leziunilor colagenice.

În *bolile endocrine* diareea este deseori întîlnită. Astfel, ea este prezentă la circa jumătate dintre bolnavii cu hipertiroidie, fără însă ca procesul de digestie să fie interesat. În hipoparatiroidie diminuarea calciului seric determină hiperexcitabilitate neurovegetativă, cu accelerarea tranzitului intestinal şi diaree consecutivă. Boala Addison evoluează cu diaree care alternează cu perioade de constipaţie ; în acest caz, diareea este consecinţa deficitului de fosforilare a lipidelor, ceea ce face ca să se producă tulburări importante de absorbţie.

Megacolonul se manifestă prin constipaţie, care poate apărea încă din perioada neonatală (în cazul formei congenitale = boala Hirschprung) sau în copilărie, în adolescenţă, la persoane adulte (megacolonul simptomatic şi cel esenţial). Scaunul format din scibale cu sînge, este evacuat cu durere, la intervale mari (3—7 zile), deseori numai după clismă. Tuşeul rectal atestă existenţa ampulei rectale dilatată, plină cu materii fecale.

Dolicocolonul, fiind congenital, îşi trădează existenţa precoce, prin constipaţie. Evacuările de scaune se fac la 3—5 zile, în cele mai multe din cazuri bolnavii uzînd şi abuzînd de laxative şi de clisme. Interesant, că după o astfel de clismă eficientă sau după un scaun determinat de laxative, bolnavii nu au senzaţia de evacuare completă a scaunului.

Diverticulii colonici se manifestă, pe plan clinic, ca o colopatie funcţională, cu constipaţie sau diaree alternînd cu constipaţie.

Colita determinată de Escherichia coli, care poate apărea atît la sugar cît şi la adult evoluează cu diaree, ca urmare a ascensiunii tulpinilor toxigene de Escherichia coli din colon şi ileon, în jejun.

Boala laxativelor este frecvent întîlnită astăzi, consecinţă a abuzului acestui tip de medicamente, care induc leziuni ale plexurilor nervoase. Ele produc scaune moi, apoase, care determină pierderi importante de potasiu, apă, grăsimi şi proteine (prin exsudaţie proteică moderată) şi pierdere ponderală.

Clismele repetate au dezavantajul, în plus, că tocesc reflexul de defecaţie, putînd conduce la adevărate infirmităţi medicale şi psihice.

Scanned with OKEN Scanner

Colita ischemică se manifestă prin scaune moi, deseori sanguinolente, însoţite de durere abdominală, ascensiune termică (37,5—38°) şi chiar apărare musculară localizată. Este vorba de ischemie în teritoriul arterei mezenterice (superioară şi inferioară) indusă de ateroscleroză, angeită, colagenoză, amiloidoză, traumatisme abdominale sau intervenţii chirurgicale etc.

Abetalipoproteinemia. Denumită acantocitoză (după aspectul de roată dinţată al hematiilor) sau — după numele autorilor care l-au descris prima dată — sindrom Bassen-Kornzweig — incapacitatea moştenită de a sintetiza betalipoproteine se manifestă, pe plan clinic, prin tulburări digestive care se încadrează în sindromul celiac (mai ales la copilul mic) : anorexie, vărsături, diaree cu steatoree şi denutriţie consecutivă.

Bolnavii au scaune frecvente, 2—5 pe zi, moi, lucioase, bogate în grăsimi neutre şi acizi graşi.

În ce priveşte mecanismul de producere a diareei, acesta este incomplet elucidat. Unii autori consideră că absenţa beta (şi în mare măsură şi alfa) -lipoproteinelor serice este responsabilă de perturbarea absorbţiei lipidelor, în general şi a chilomicronilor, în special. Alţi autori pun la baza deficitului de sinteză a betalipoproteinelor absorbţia mult încetinită a lipidelor din intestin, în mod preferenţial pentru unele fracţiuni. Este foarte probabil că sinteza deficitară a betalipoproteinelor constituie prima etapă a lanţului patogenic, celelalte modificări clinice sau paraclinice (steatoreea, tulburările neuropsihice, retiniene, viscerale), fiind secundare, ele apărînd tardiv în evoluţia bolii.

Examenele complementare evidenţiază absenţa fracţiunii beta (uneori şi alfa) a lipoproteinelor, scăderea concentraţiei serice a colesterolului, vitaminei A, a carotenoizilor, scăderea rezistenţei globulare şi modificări morfologice eritrocitare (hematii crenelate, cu prelungiri mari, grosolane la suprafaţă, distribuite neregulat, ceea ce le imprimă aspectul de sferocite cu pseudopode sau cu spini). Aceste modificări eritrocitare sînt consecinţa retracţiei anormale a membranei eritrocitare indusă de prezenţa unor legături anormale între moleculele de lipoproteină şi hemoglobină şi a unor anomalii ale stromei lipoproteice a hematiei, constînd în diminuarea lecitinelor şi cefalinelor şi creşterea sfingomielinei.

★

Sintetizînd modificările tranzitului intestinal în patologia generală, putem conchide următoarele :

— *diareea* constituie manifestarea clinică cea mai frecvent întîlnită, ea fiind caracteristică afecţiunilor gastrointestinale (gastrite acute şi cronice, enterocolopatii acute şi cronice, colita ischemică, lipodistrofia intestinală, neoplasmul colonului ascendent), afecţiunilor pancreatice (pancreatita cronică, sindromul Zollinger-Ellison, sindromul Verner-Morrison, mucoviscidoza), majorităţii parazitozelor intestinale, micozelor intestinale şi bolii laxativelor ;

Scanned with OKEN Scanner

— *constipația* reprezintă forma da manifestare a colonului iritabil (cea mai mare parte din cazuri), a neoplasmului colonului descendent, a megadolicocolonului, a oxiuriazei, a ocluziei intestinale, a diverticulilor colonului, a rectitei de iradiere și a endometriozei colonului ;

— *alternanța de diaree cu constipație* se întîlnește în unele parazitoze intestinale (lambliaza, teniaza), în colonul iritabil (în 15—20% din cazuri), în disinergia duodenală (mai ales cînd se asociază lambliaza), în boala Addison, diverticuloza colonului, în dizenteria cronică, stenozele colonului și sindromul Chilaiditi ;

— *oprirea tranzitului intestinal* poate constitui manifestare clinică de debut a neoplasmului colonului descendent, se poate întîlni în ascaridioza intestinală (prin formarea de ghemuri de paraziți care obstruează complet lumenul) și este elementul clinic dominant în ocluzia intestinală.

Modificările cavității bucale în patologia generală

În patologia respiratorie

Supurațiile bronhopulmonare se caracterizează prin miros respingător al respirației, halenă fetidă, *fetor ex ore* — expresie a proceselor inflamatorii și distructive bronhopulmonare care afectează secundar și mucoasa cavității bucale. Eliminarea sputei mucopurulente sau purulente (bogată în germeni aerobi și anaerobi) își pune amprenta asupra stării morfofuncționale a cavității bucale determinînd : reactivarea focarelor dentare, pioree alveolară, stomatită catarală sau eritemato-pultacee, modificări distrofice parodontale, atrofia septurilor interalveolare, carii multiple, microabcese ale mucoasei jugale.

În ***astmul bronșic*** limba este acoperită cu o cantitate mare de secreție salivară, depozitul albicios se subțiază, mucoasa bucală este congestionată, iar dentar se constată relativ frecvent carii dentare, în special pe fața triturantă a dinților. Datorită propagării infecției pulpare, secundare cariilor, se produc deseori granuloame radiculare (apicale) cu mobilizarea și căderea dinților. În cazul astmului intricat cu bronșită cronică, tratamentele antibiotice pot determina stomatită eritematoasă difuză, cu numeroase depozite fuliginoase de culoare albgălbuie, asemănătoare laptelui covăsit, aderente ușor de epiteliul bucal. Fața dorsală a limbii apare acoperită de papilele filiforme hipertrofice, epiteliul este keratinizat, de culoare galben-brună. În plus, ca urmare a infecției bronșice care se intrică cu astmul bronșic, se pot produce parodontopatii superficiale cronice, carii multiple și atrofia septurilor interalveolare.

În ***pneumonia bacteriană*** se constată relativ frecvent herpes labial, miros particular al respirației, coloratia roz-cianotică a mucoaselor labilă și bucală, pioree alveolară. În formele trenante, cu evoluție spre supurație și abcedare se întîlnesc curent : halenă fetidă, microabcese ale mucoasei bucale și asistăm la reactivarea focarelor infecțioase dentare, iar limba are un bogat depozit albicios.

Modificările mucoasei bucale sînt ciclice, în raport cu stadiul evolutiv al procesului pneumonic. Inițial, mucoasa este palidă-albicioasă (datorită alterărilor stratului epitelial) și, pe măsura descuamării epiteliale apar fuliginozități, iar cantitatea de secreție salivară scade. Acum

Scanned with OKEN Scanner

mucoasa este uscată, roșie — expresie a stomatitei și gingivitei eritemato-pultacee, iar la examenul palpator se poate evidenția adenopatie submandibulară sau laterocervicală. La bolnavii care au proteze mobile sau mobilizabile, incidența modificărilor bucale este mult mai mare decît la persoanele indemne, datorită favorizării infecției locale pe care o exercită proteza. Toaleta corectă a gurii și a protezei scade semnificativ frecvența și intensitatea leziunilor cavității bucale.

În *pleurezii* se constată fuliginozități pe mucoasa labială, care apare uscată, herpes labial, scăderea cantității de salivă, mucoasa linguală este congestionată pe margini și cu bogat depozit albicios pe fața dorsală, papilele filiforme sînt hipertrofiate iar mucoasa faringiană congestionată.

În pleureziile purulente, buzele sînt uscate, mucoasa gingivală este cianotică, sîngerează ușor și se prezintă cu ulcerații și pseudomembrane ; dentar, se constată creșterea numărului de carii și a infecțiilor pulpare.

În pleureziile neoplazice secreția salivară este foarte mult scăzută, pînă la dispariție, limba este depapilată ; pe mucoasă jugală se evidențiază venectazii, iar dentar se constată carii multiple și parodontită marginală cronică.

În *pneumoconioze* și în special în silicoză este frecvent întîlnită gingivita cronică, uneori cu aspect ulcero-necrotic, de obicei cu adenopatie inflamatorie satelită, *fetor ex ore*, carii dentare numeroase — datorite modificării pH salivar și multiplicării germenilor.

În *afecțiunile mediastinale* se produc modificări ale secreției salivare, disfagie și disfonie. Într-adevăr, iritarea nervului vag de către procesul patologic mediastinal, conduce la creșterea cantității de salivă (sialoree) la disfagie și disfonie.

Mucoasa bucală este de culoare roșie-albăstruie, papilele linguale sînt moderat hipertrofiate. În stadii avansate, secreția salivară se reduce, mucoasa bucală este tot mai puțin umectată iar culoarea sa virează spre albăstruie-cianotică.

Cînd în procesul mediastinal este interesat și nervul frenic, hiposialia se accentuează, mucoasa bucală este albicioasă, papilele linguale sînt hipertrofiate, iar cele fungiforme alungite și hipertrofiate ; se adaugă și sughițul, care este supărător și nu cedează la nici o medicație.

Prelungirea compresiunii mediastinale conduce la apariția de mici ulcerații (rotunde, ovalare), fisuri, placarde eritematoase dureroase, pe mucoasa linguală ; pe fața ventrală a limbii pot apărea varicozități care se rup ușor și determină hemoragii mucoase sau în cavitatea bucală.

În patologia cardiovasculară

În *insuficiența cardiacă* mucoasele labială și bucală sînt de culoare roz-cianotică sau albastră-violet, cu mici afte sau vezicule datorite infecției cavității bucale cu floră microbiană fuso-spirilară. Mucoasa linugală este slab umectată, iar limba are plăci albe, leucoplazice, depozite albe-gălbui murdar (limba saburală) sau, din contră, poate fi roșie, cu papilele linguale păstrate.

Scanned with OKEN Scanner

Secreţia salivară este scăzută — hiposialie, asialie, xerostomie; gingiile au, la bolnavii cu insuficienţă cardiacă cronică, lizereu cenuşiu.

Dinţii au pioree alveolară — determinată de flora fuso-spilară. Parodontoza — care se instalează ca urmare a stazei circulatorii — conduce la scăderea rezistenţei dinţilor, la mobilizarea lor precoce şi la edentaţie în decompensările cardiace cronice.

Valvulopatiile reumatice — stenoza mitrală, insuficienţa aortică — evoluează cu modificări importante ale cavităţii bucale. Este vorba de coloraţia cianotică a gingiilor şi edematierea papilelor gingivale, pioree alveolară, hipersecreţie salivară. Pungile dento-gingivale conţin o bogată floră strepto-stafilococică, atit cele parodontozice cît şi cele normale.

La bolnavii cu insuficienţă aortică mucoasele labială şi bucală sînt de culoare alb-cenuşie, iar pe faţa internă a buzei inferioare se evidenţiază spontan sau prin vitropresiune, pulsul capilar. Invitînd bolnavul să deschidă larg gura se constată: pulsaţie şi apropierea sistolică a amigdalelor, oscilaţia sistolică a limbii şi alternanţa de roşeaţă şi paloare a limbii, — modificări obiective cunoscute sub denumirea de triada Fr. Müller.

În stenoza mitrală este cvasiconstant întîlnită cianoza mucoaselor labială, vestibulară şi sublinguală, cu atît mai accentuată cu cît este mai crescută presiunea în venele şi capilarele pulmonare. Cianoza buzelor se înscrie în cadrul mai larg al modificărilor feţei (ectazii filiforme ale vaselor feţei, pometii de culoare roşie-cianotică, urechile şi nasul cianotice) care determină faciesul mitral, frumuseţea mitrală sau faţa de păpuşă.

Secreţia salivară este mult scăzută (hiposialie, xerostomie), constituind factorul patogenic important în producerea focarelor de infecţie dentare, periodontale şi parodontale.

Papilele gingivale sînt edematiate, cianotice.

Mucoasa bucală este inflamată (jugal, vestibular, lingual), stomatita recunoscînd în producerea sa infecţia fuso-spirilară sau fuso-streptococică. În funcţie de stadiul evolutiv şi de intensitatea procesului infecţios, stomatita este: pseudomembranoasă (cu bogat exsudat fibrinos), ulcero-necrotică sau ulcero-membranoasă.

În *cardiopatia ischemică cronică* se produc importante manifestări clinice din partea cavităţii bucale, care deseori se intrică cu acele ale accesului de angor pectoris. Este vorba de durere localizată mandibular, lingual (glosodinie) sau gingival şi care poate creea dificultăţi în interpretarea corectă la un vechi anginos. Secreţia salivară scade semnificativ în timpul crizei anginoase şi persistă încă un timp după aceea.

În infarctul miocardic acut limba are bogate depozite pseudomembranoase, mucoasa linguală este roşie aprinsă sau zmeurie şi numai rareori cianotică, are aspect lucios, poate avea fisuri sau amprente dentare pe feţele laterale — expresie a edematierii sale. Papilele linguale sînt fie netede, fie hipertrofiate, au culoarea roşie şi uneori se pot evidenţia hemoragii. În infarctul miocardic cu scăderea funcţiei de pompă, capilaroscopia mucoasei vîrfului limbii pune în evidenţă importante modificări ale circulaţiei sanguine, care evoluează de la încetinirea

circulației și stază pînă la hemoragii papilare și ale spațiilor interpapilare.

Evoluția modificărilor circulatorii linguale este paralelă cu evoluția infarctului miocardic, ele ameliorîndu-se sau accentuîndu-se în raport cu procesul trombotic coronarian.

În *endocardite* limba este saburală, albicioasă, cu papilele alungite datorită în general masticației insuficiente și a alimentației lichide sau semilichide. Dinții constituie focare de infecție la mai mult de jumătate dintre bolnavii cu endocardită bacteriană. Cercetări bacteriologice efectuate sistematic au evidențiat la un sfert dintre persoanele cu gingivită cronică și periodontită, bacteriemie după periajul dinților, după spălăturile bucale prelungite sau după manipulări gingivale. Intervențiile stomatologice efectuate asupra focarelor septice dentare determină bacteriemie la mai mult de jumătate dintre bolnavi.

Atît în cazul manipulărilor blînde (periaj etc.) cît și al intervențiilor stomatologice, bacteriemia este tranzitorie. Dinții tratați corect sînt sterilizați, însă cei devitalizați sînt septici în jumătate din cazuri, chiar dacă au fost tratați cu antibiotice, deoarece sînt în afara sistemului vascular. De aici recomandarea extragerii dinților devitalizați la bolnavii care au avut un puseu de endocardită ; mai mult chiar, s-a recomandat și s-a practicat edentarea totală a bolnavilor cu endocardită bacteriană. Rezultatele n-au fost dintre cele mai bune, deoarece proteza poate determina ulcerații ale mucoasei gingivale în care participarea streptococului este de primă importanță. În prezent, extracția dentară la bolnavii cu endocardită subacută bacteriană se efectuează apreciindu-se fiecare caz în parte, iar intervenția stomatologico-chirurgicală va fi precedată și urmată de antibioterapie.

Extracția dentară poate fi generatoare de endocardită bacteriană la bolnavii cu factori de risc : valvulopatii, cardiopatii congenitale ; asocierea adrenalinei la anestezicul local, crește incidența germenilor anaerobi.

Ateroscleroza se caracterizează prin importante modificări ale părților moi ale cavității bucale și ale dinților, precum și ale articulației temporomandibulare.

Mucoasa bucală se subțiază, se cheratinizează, glandele secretorii se atrofiază, ceea ce conduce la scăderea secreției salivare ; datorită secreției de mucină care se menține mult timp normală, saliva este vîscoasă, aderentă.

Dinții suferă modificări importante în toate componentele lor structurale : pulpa își modifică structura, dentina capătă structură amorfă și suferă degenerescență scleroasă, hipercalcifiere cu retracția concomitentă a tubilor dentari, iar smaltul se subțiază și chiar dispare, în acea parte dentina luînd aspect maroniu. Retracția pulpară și scleroza dentinei constituie factorii care determină lipsa durerii dinților afectați, chiar în caz de pulpită. Slaba irigare a pulpei dentare (datorită obliterării progresive a orificiului apical) și degenerescența fibro-calcară pulpară scad rezistența dinților la diferitele agresiuni. Hiposecreția salivară, igiena precară bucodentară și perturbările articulării dentare (edentația parțială și suprasolicitarea dinților restanți) reprezintă condiții generatoare de carii dentare, care se adaugă celorlalte modificări dentare.

Scanned with OKEN Scanner

În *arteriopatiile obliterante* se pune adesea în evidență parodontita marginală cronică superficială, dat fiind inexistența de anastomoze colaterale la arterele maxilare superioare și inferioare, acestea fiind artere de tip terminal. Inflamații gingivale, hemoragii, pungi gingivale și mobilitate crescută a dinților se constată la cea mai mare parte dintre bolnavi. La producerea acestor modificări participă și tartrul dentar, lucrările protetice, cariile și resturile radiculare.

În *hipertensiunea arterială* mucoasa labială este roză sau ușor cianotică, cea jugală este roz-aprins, iar papilele dentare sînt hiperemiate. Limba este saburală, cu rafeul median și cu V-ul lingual bine evidențiate ; pe fața sa ventrală se constată venele dilatate, chiar varicoase (la persoanele în vîrstă). Marginile limbii sînt regulate, mucoasa gingivală este de culoare roz-cianotică și apare retractată.

Bolnavii au edentații parțiale (în special premolarii și molarii) produse prin parodontopatie cronică superficială. Parodontopatia evoluează paralel cu hipertensiunea arterială, ea fiind de trei ori mai frecventă la bolnavii hipertensivi decît la martori.

În patologia digestivă

În *gastrita cronică* se constată modificări ale senzațiilor gustative, ale secreției salivare și ale dinților.

Bolnavii au cvasipermanent gust amar, pe care-l percep mai ales dimineața, senzația de gură coclită. Limba este saburală — rezultat al cheratinizării, căreia i se adaugă insuficienta exfoliere a stratului superficial al mucoasei, bogăția în leucocite, bacterii și ciuperci precum și hipertrofia papilelor filiforme.

În raport cu stadiul evolutiv al gastritei cronice, limba este depapilată, saburală, roșie-lucioasă sau palidă.

Dentiția este în majoritatea cazurilor deficitară, constatîndu-se lipsuri dentare, în special latero-laterale în peste 80% din cazuri. Masticația este, din această cauză, deficitară ; triturarea alimentelor nemaifăcîndu-se în mod normal, în stomac ajung particule alimentare de diferite dimensiuni care exercită acțiune traumatică-iritantă asupra mucoasei gastrice. Dealtfel, în mecanismele fiziopatologice ale bolii, insuficiența masticației și triturației alimentelor datorite edentației, alături de infecțiile dentare cronice constituie un factor important, cu corectarea lui începînd, dealtfel și tratamentul.

Secreția salivară este crescută.

Ulcerul gastroduodenal se caracterizează prin tulburări ale secreției salivare, ale mucoasei bucale și ale aparatului osteodentar.

Bolnavii ulcerоși au hipersecreție salivară, care deranjează atît prin ea însăși cît și prin înghițirea ei, contribuind — alături de hipersecreția gastrică — la creșterea cantității de secreție existentă în stomac.

În plus, trebuie avută în vedere și modificarea calitativă a salivei la bolnavii care utilizează antiacide de tip neutralizant și alcalinizant. Este vorba de modificări ale pH salivar care, virînd spre alcalinitate, favorizează apariția tartrului dentar, a cariilor și chiar a calculilor salivari, precum și îngreunarea procesului de mineralizare a smaltului și dentiției.

Scanned with OKEN Scanner

Mucoasa linguală are culoare roz-albicioasă, cu vezicule şi afte.

Mirosul respiraţiei este neplăcut datorită : cariilor dentare cu retenţie de alimente, infecţiilor dentare (pulpare, apicale), gingivitei cronice şi parodontitei cronice.

Alveolele dentare suferă importante modificări, în funcţie de vechimea ulcerului, evoluînd de la atrofia marginilor alveolare (în cazurile recente) pînă la atrofia crestelor alveolare în ulcerele cu vechime de peste 10 ani.

Modificările dentare se caracterizează prin : carii multiple simple şi complicate, infecţii apicale la ultimii molari, parodontită marginală cronică superficială sau profundă, mobilitate dentară.

Mucoasa cavităţii bucale suferă modificări de tip inflamator (gingivită cataralâ, de exemplu), limba este edemaţiată, depapilată, saburală; pe mucoasa labială se constată venectazii.

În ultimul timp se acordă tot mai mare importanţă infecţiei de focar dentogenă în patogenia ulcerului gastroduodenal, aceasta acţionînd prin puroiul din focarele de infecţie dentare şi peridentare care este înghiţit. În cea mai mare parte, germenii din aceste focare ajunşi în stomac prin piofagie sînt distruşi de sucul gastric, dar o parte scapă acţiunii acidului clorhidric şi îşi exercită acţiunea patogenă asupra mucoasei gastroduodenale.

În acest sens, acţiunea concertată a toxinelor microbiene, a infecţiilor periapicale, a excitaţiilor mecanice şi chimice pe care acestea le exercită asupra receptorilor dentari, substanţele utilizate în terapia dentară, proteinele alterate — reprezintă o spină iritativă care induce tulburări trofice asupra mucoasei gastrointestinale.

Neoplasmul gastric evoluează cu modificări secretorii salivare, ale limbii şi mirosului gurii.

Este vorba de scăderea semnificativă a cantităţii de salivă, ceea ce creează senzaţie de disconfort bucal cvasipermanent (în timpul masticaţiei şi al vorbirii, precum şi în afara oricărei activităţi bucale).

Limba are mucoasa uscată, brăzdată de şanţuri adînci, orientate în general în axul longitudinal (limba „geografică" sau „scrotală"), modificare asemănătoare cu aceea din gastrita cronică în stadii avansate.

Mirosul gurii este neplăcut datorită insuficienţei secretorii salivare, a insuficienţei autocurăţirii limbii, a cariilor şi retenţiei consecutive.

În *boala Crohn* se pun în evidenţă două feluri de modificări patologice ale cavităţii bucale : ulceraţii şi noduli.

Ulceraţiile au aceleaşi caracteristici ca şi acelea întîlnite la mucoasa intestinală şi anume : sînt liniare, dispuse longitudinal şi transversal putînd realiza şi aici aspectul de „pietre de pavaj" ; mucoasa în zona afectată este îngroşată, uneori cu aspect pseudopolipos. Localizarea de predilecţie a ulceraţiilor este în şanţul bucal.

Microscopic se constată hiperplazie limfoidă organizată granulomatos, cu celule gigante şi epitelioide — modificări care au fost denumite sugestiv, granulom Crohn.

Cercetările microbiologice au pus în evidenţă existenţa aglomerărilor bacteriene în mucoasa bucală, începînd cu submucoasa pînă în straturile cele mai profunde.

Scanned with OKEN Scanner

Ganglionii sateliți (submandibulari, parotidieni, laterocervicali) pot fi hipertrofiați, histopatologic avînd aceleași modificări ca și mucoasa.

Uneori pot apărea noduli sau pseudopolipi însoțiți, în cele mai multe din cazuri, de ulcerații.

Interesarea buzelor conduce la tumefierea și îngroșarea lor, iar afectarea semimucoasei sau mucoasei labiale poate determina ulcerații, considerate deseori drept expresie clinică a hipovitaminozei B_2.

Cercetările moderne au evidențiat faptul că, indiferent de localizarea predominantă a bolii Crohn, mucoasa bucală este interesată în majoritatea cazurilor și că, uneori, modificările bucale pot fi predominante sau preced pe cele intestinale. De aici necesitatea luării în discuția diagnostică și a bolii Crohn în interpretarea corectă a unor modificări bucale, altfel greu de interpretat.

În *hepatopatiile cronice* (hepatitele cronice, ciroza hepatică) modificările bucale sînt complexe, interesînd mucoasele labială, bucală și linguală, precum și dinții.

Mucoasa buzelor este roșie, uscată, cu fisuri la marginea liberă a buzelor și la comisuri, se descuamează ușor — modificări ce au fost denumite cheilită. Mecanismul de producere este corelat cu hipovitaminoza A, B_2 și B_{12} și cu tulburările hidroelectrolitice din cursul bolii de bază.

Deseori, mucoasa labială este carminată, datorită modificărilor trofice locale, vasodilatației capilare și ectaziilor arteriolare.

Mucoasa bucală se caracterizează prin :

— paloare, datorită anemiei (produsă prin hemoragie digestivă, hipersplenism, deficit de vitamină B_{12} sau acid folic) ;

— hiperemie — produsă prin vasodilatație arteriolară (datorită hormonilor estrogeni aflați în exces din cauza insuficientei lor metabolizări) precum și prin deschiderea șunturilor arterio-venoase. Acest mecanism este comun cu acel al telangectaziilor și al eritrozei palmo-plantare, frecvent întîlnite la bolnavii cu ciroză hepatică ;

— colorație subicterică sau icterică, datorită excesului de bilirubină realizat prin : insuficiența glicuronoconjugării sale hepatice, exces de bilirubină neconjugată realizat prin hemoliză, stază biliară intra- sau extrahepatică.

Hemoragia gingivală constituie o modificare patologică frecvent întîlnită în hepatopatiile cronice (mai ales în ciroze), fiind produsă prin alterări, în grade variabile ale proceselor de sîngerare, de coagulare și a permeabilității capilare.

Mucoasa linguală poate fi :

— saburală — datorită alimentației care nu mai permite curățarea stratului superior de detritusurile celulare ;

— roșie, prin același mecanism ca și pentru mucoasa labială ;

— cu papilele linguale atrofiate, mucoasa subțire, lucioasă și deseori cu senzația de arsură (glosita) ;

— cu pete albe sau albe-albăstrui, situate lateral de șanțul lingual median (leucoplazie).

Modificările dentare se caracterizează prin incidența mare a tartrului dentar și a cariilor, edentație parțială sau totală, hipertrofia papi-

Scanned with OKEN Scanner

lei interdentare, mobilitate dentară, ceea ce face ca masticația și triturarea alimentelor să se facă deficitar.

Numeroasele procese alveolitice, cariile complicate, pioreea alveolară constituie tot atîtea focare de infecție ale cavității bucale întîlnite frecvent în hepatopatiile cronice.

Halena fetidă (datorită în general pioreei), gustul amar, gustul de ridichi întîlnit în cursul instalării comei hepatice reprezintă modificările senzoriale caracteristice suferințelor hepatice cronice.

Secreția salivară se modifică, în sensul scăderii volumului și lizozimului și al creșterii mucusului, modificări ce accentuează, precipită și perpetuează instalarea cariilor, a tartrului dentar și a fermentațiilor bacteriene și favorizează descompunerea substanțelor organice din smalțul dentar. Parodontita este frecventă la bolnavii cu suferințe hepatice cronice, localizată marginal, superficial sau profund.

Sindromul Peutz-Jeghers evoluează cu modificări caracteristice bucale, astfel încît este posibil ca diagnosticul să fie sugerat încă de la examenul obiectiv general al bolnavului și al cavității bucale.

Este vorba de existența petelor brune-maronii, circumscrise, avînd diametrul de la cîțiva milimetri la 2—3 cm, localizate peribucal : pe piele, mucoasa și semimucoasa labială. Buzele și mucoasa jugală sînt intens pigmentate datorită numărului mare de melanocite și a cantității de melanină. Petele și pigmentarea apar în general de la naștere sau în primele luni de viață și numai foarte rar în copilărie sau la adult. Evoluția este spre decolorare și chiar spre dispariție la vîrsta adolescenței.

Mecanismul de producere a petelor pigmentare (lentiginoza) este corelat cu perturbarea procesului de melanogeneză care, datorită unei alterări enzimatice, dirijează o mai mare cantitate de tirozină pe calea degradării sale spre melanină.

Uneori, petele pigmentare oro-periorale se asociază cu polipi ai mucoasei bucale, asociere ce ușurează mult diagnosticul clinic și obligă la cercetarea existenței polipozei gastrointestinale.

Dintre celelalte modificări bucale de acompaniament, mai importante sînt : creșterea secreției salivare, distrofii dentare, parodontită cronică marginală superficială, osteoporoză alveolară.

În *porfiria hepatică* modificările bucale sînt asemănătoare cu cele din hepatopatiile cronice.

Mucoasa buzelor este uscată se descuamează ușor, are culoare roșie-carminată și prezintă fisuri transversale sau în regiunea angulară.

Mucoasa bucală este hiperemică, deseori subicterică, cu gingivoragie (care apare spontan sau la traumatisme minime: periajul dentar, masticația alimentelor cu consistență crescută).

Mucoasa linguală apare depapilată, cu pete de leucoplazie.

Modificările dento-parodontale sînt prezente aproape în toate cazurile ; ele se caracterizează prin : tartru dentar, carii numeroase, mobilitate dentară, edentații parțiale, hipertrofia papilelor interdentare, colorarea dinților în roșu (eritrodonție) și parodontită marginală cronică.

Secreția salivară este puțin modificată cantitativ (hiposalivație), însă calitativ modificarea importantă este scăderea pH, responsabilă în mare măsură de apariția perturbărilor dentare și parodontale.

Scanned with OKEN Scanner

În *afecţiunile căilor biliare,* se întîlnesc constant :

— gustul amar, în special dimineaţa (putînd persista însă toată ziua);

— hipersecreţie salivară ;

— limba saburală, cu mucoasa de culoare roz-gălbuie ;

— cheilită angulară ;

— gingivoragii ;

— buzele carminate (în special în colecistitele cronice) şi cu fisuri şi ragade, mai ales la comisuri (cheilită angulară) ;

— parodontită marginală cronică superficială sau profundă.

În *pancreatita cronică,* la examenul obiectiv al cavităţii bucale se constată tumefierea şi uneori sîngerări ale gingiilor, fisuri şi ragade la comisura bucală ; limba are mucoasa de culoare roşie cu papilele atrofiate (luînd aspect de „limbă păroasă").
Secreţia de salivă este scăzută.

Fibroza chistică pancreatică (mucoviscidoza) se caracterizează prin modificări calitative ale secreţiei salivare. Aceasta este vîscoasă, datorită concentraţiei reduse în apă şi electroliţi şi bogăţiei în substanţe organice (lipo- şi glicoproteine anormale, caracteristice acestei afecţiuni, care au greutate moleculară mare, peste 1 milion). Mucoproteinele au lanţurile polizaharidice sărace în acid sialic şi bogate în fucoză — modificare structurală care accentuează vîscozitatea salivei.

Conţinutul secreţiei salivare este crescut în sodiu, clor, azot, calciu, proteine; este crescută de asemenea activitatea amilazică şi ribonucleazică a salivei. Saliva este vîscoasă şi translucidă.

Datorită vîscozităţii mari a secreţiei salivare se poate realiza obstrucţia glandelor salivare (în afara infecţiei şi a calculilor).

Sînt afectate în special glandele submaxilare şi sublinguale (care sînt glande seromucoide) şi, în măsură mult mai mică, parotidele (care sînt glande seroase). Acumularea secreţiilor în sistemul canalicular duce la dilatarea acestuia şi la hipertrofia glandelor submaxilare.

Cercetarea secreţiei glandei parotide prin cateterizarea canalului Stenon evidenţiază creşterea netă a cantităţii de sodiu de la 5—15 mEq/l la 15—55 mEq/l. Secreţia celorlalte glande salivare n-a putut fi cercetată prin această metodă, date fiind dimensiunile mici ale canalelor lor şi orificiilor.

În patologia reumatismală şi de colagen

Lupusul eritematos diseminat evoluează cu importante modificări bucale care interesează buzele, mucoasa bucală, dinţii şi secreţia salivară.

Indiferent de localizare, leziunile lupice evoluează în trei faze: eritematoasă, scuamoasă şi atrofică. Ele se pot constata pe buze (în special cea inferioară), pe faţa internă a obrajilor, pe amigdale, pe vălul palatului, pe limbă, pe gingii. În aceste ultime localizări evoluţia procesului anatomopatologic se poate face spre ulcerare, situaţie în care se adaugă durerea şi disfagia.

Scanned with OKEN Scanner

Secreţia salivară este scăzută (xerostomie), ca urmare a inflamaţiei cronice şi atrofiei glandelor salivare precum şi a obstruării canalelor secretorii, caz în care glandele sînt mărite de volum şi dureroase. Congestia nazală — constant întîlnită — obligă pe bolnav să respire pe gură, ceea ce creează disconfort respirator, dat fiind xerostomia.

Dinţii suferă modificări datorită bogăţiei în ţesut conjunctiv atît a dinţilor cît şi a aparatului ligamentar ; se constată fisuri în smalţ şi decalcifiere a dentinei.

Sclerodermia se caracterizează prin modificări ale buzelor, mucoasei bucale, glandelor salivare şi ale dinţilor.

Buzele apar edematiate, mai ales cea superioară, cu placarde albe-sidefii, localizate paramedian, care se întind pînă la gingie şi pot ajunge chiar la linia de demarcaţie dintre rădăcina şi coroana dinţilor corespunzători. La palpare, această zonă este indurată. Deschiderea gurii este limitată, iar limba îşi măreşte iniţial volumul (macroglosie) şi-şi reduce mobilitatea ; apoi, suferă un proces de scleroatrofie cu retracţie fibroasă şi depapilare, masticaţia şi deglutiţia devenind supărătoare, penibile.

Mucoasa jugală este violacee, prezintă pete albe care îmbracă aspect lichenoid ; edemul mucoasei bucale se poate extinde la faringe şi laringe, ceea ce creează tulburări de deglutiţie şi de fonaţie.

Musculatura masticatorie suferă hipotrofie, care accentuează şi mai mult dificultatea de deschidere a gurii.

Modificările buzelor, mucoasei bucale şi ale musculaturii masticatorii pot determina, pe lîngă disfagie : disfonie, insuficienţa masticaţiei şi triturаţiei alimentelor, refularea lichidelor pe nas şi chiar imposibilitatea bolnavului de a se alimenta.

Dinţii suferă importante modificări în sclerodermie. Lărgirea spaţiului alveolo-dentar, mai ales la dinţii posteriori, se datoreşte afectării fibrelor colagene din membrana periodontală ; peretele alveolar lărgit suferă un proces de osteoscleroză. Uneori, alveoliza precoce determină mobilitatea dinţilor, orientarea lor anormală şi căderea lor. Edentaţia este parţială sau totală. În explicarea parodontolizei intervin şi alţi factori, în afara afectării colagenului : tartrul abundent, igiena deficitară a cavităţii bucale, modificările mucoasei bucale, linguale şi ale buzelor, cariile numeroase. Tratamentele stomatologice sînt dificil sau imposibil de efectuat, datorită limitării deschiderii gurii (microstomie).

Dar şi masivul facial poate fi interesat în cursul sclerodermiei prin : osteoporoză, liza ramurilor ascendente posterioare ale condililor mandibulari, liza proeminenţei osoase a bărbiei („profilul de pasăre").

Secreţia salivară este scăzută, saliva este mai vîscoasă şi densă, iar glandele salivare suferă şi ele procesul de scleroză şi atrofie.

Poliartrita reumatoidă poate evolua cu manifestări bucale :

— salivare — reducerea pînă la dispariţie a secreţiei salivare; glandele parotide se măresc de volum şi, mult mai rar, cele sublinguale şi submandibulare ;

— tulburări de deglutiţie, datorită xerostomiei ;

— tulburări trofice ale mucoasei bucale care apare uscată, friabilă, cu fisuri sau ulceraţii ;

Scanned with OKEN Scanner

— dinții au rezistență scăzută și se macină sau se secționează la nivelul coletului.

Sindromul Sjögren se caracterizează prin importante modificări bucale care, de altfel au intrat și în definiția bolii. Astfel, în triada simptomatică a bolii a fost introdusă, pe lîngă kerato-conjunctivită și o boală de colagen (poliarterita nodoasă, sclerodermia difuză, lupusul eritematos diseminat, poliartrita reumatoidă — aceasta din urmă fiind întîlnită la jumătate pînă la trei sferturi din cazuri) și xerostomia.

Bolnavii au senzația de uscăciune a gurii și dificultate la masticație, la deglutiție și fonație, fapt care îi obligă să ingere cantități mari de lichide.

Mucoasa bucală este lucioasă, netedă, acoperită cu un strat mucoid albicios, este dureroasă și prezintă fisuri și ulcerații.

Buzele au fisuri ale mucoasei și semimucoasei, sînt uscate, se descuamează ușor și chiar se subțiază și îngustează.

Limba este netedă, depapilată, cu fisuri și plicaturări adînci care îi conferă aspectul de „limbă plicaturată", „limbă geografică" sau „limbă scrotală".

Dinții au numeroase carii (în special pe marginile incizale ale molarilor); datorită scăderii sau lipsei rolului protector fizic, chimic și imunologic al salivei, devin friabili, se rup ușor, iar procesele alveolitice conduc la căderea rapidă a dinților.

Gingiile au un bogat depozit albicios reprezentat de celulele de descuamare care nu mai sînt detașate și antrenate de salivă.

Secreția salivară scade, saliva devenind groasă, vîscoasă, ca urmare a afectării glandelor salivare, în special a parotidelor. Inițial parotidele se hipertrofiază — aspect care poate fi ușor sesizat la examenul general al bolnavului — datorită procesului inflamator. În acest stadiu histopatologic se constată bogat infiltrat limfocitar periacinos și pericanalicular și plasmocitar periacinos. Ulterior, glandele scad în dimensiuni, datorită instalării procesului de scleroză, degenerării acinilor și obliterării canalelor excretoare.

La palpare, glandele parotide au consistență fermă și nu sînt dureroase; în cursul episoadelor inflamatorii palparea lor determină durere. Sialografia parotidiană pune în evidență cavități neregulate, adevărate defecte de umplere, care reprezintă focare de distrucție a acinilor glandulari.

Pe parcursul evoluției bolii și celelalte glande salivare sînt afectate, însă acestea scapă de cele mai multe ori examenului clinic și chiar paraclinic. Biopsia glandei salivare labiale s-a dovedit a avea cea mai mare utilitate pentru diagnostic, atît prin comoditatea efectuării cît și pentru fiabilitatea rezultatului.

În patologia metabolică și nutrițională

Diabetul zaharat evoluează cu importante modificări bucodentare.

Cantitatea de secreție salivară scade în cursul bolii, scădere corelată cu scleroza difuză și, consecutiv, hipofuncția glandelor salivare. Concentrația glucozei în salivă este moderat crescută; diminuarea se-

Scanned with OKEN Scanner

creţiei salivare contribuie la creşterea virulenţei microbiene locale şi la creşterea incidenţei litiazei salivare.

Mirosul gurii şi al respiraţiei este neplăcut, iar în cursul comei diabetice este caracteristic de mere putrede sau chiar de acetonă (datorită eliminării pe cale respiratorie a corpilor cetonici : acetona, acidul acetilacetic şi acidul beta-oxibutiric).

Glandele parotide pot suferi un proces de hipertrofie, ca urmare a depunerii de lipide, spontan sau la palpare acestea fiind dureroase. Parotidomegalia poate apărea chiar înaintea diagnosticării diabetului.

Buzele sînt uscate, scuamoase, cu fisuri şi cruste sîngerînde, precum şi cu ragade comisurale (cheilită).

Mucoasa jugală este uscată, lăcuită, cu placarde leucoplazice.

Bolnavii au prurit gingival, senzaţia de uscăciune şi de arsură a gurii. Mucoasa bucală este roşie-aprinsă ; stomatita este întîlnită la mai mult de jumătate dintre bolnavi, sub formă eritematoasă, ulcero-necrotică sau micotică. Marginile gingivale sînt hiperemice, sîngerează uşor la palpare sau chiar spontan, iar papilele interdentare sînt mărite.

Dinţii au bogate depozite de tartru, parodontită marginală cronică superficială sau profundă, paradentoză — modificări ce se datoresc tulburărilor metabolice complexe (glucidice, lipidice, protidice), acidozei locale (cu osteoporoză şi distrucţie progresivă a osului alveolar), angiopatiei diabetice cu tulburări parodontale distrofice consecutive şi rezistenţei scăzute la infecţii. În plus, se mai constată abcese gingivale şi parodontale. Rezultanta acestor procese patologice este mobilitatea şi căderea precoce a dinţilor, bolnavii diabetici fiind frecvent edentaţi parţial sau total ; crestele alveolare sînt atrofiate.

Mucoasa linguală este roşie-aprinsă, depapilată pe faţa dorsală, fisurată, iar limba îşi poate mări dimensiunile (macroglosie).

Sînt cazuri în care, pe parcursul evoluţiei diabetului, apare nevralgie trigeminală uni- sau bilaterală, stabilă sau migratoare, care se exacerbează nocturn şi răspunde la administrarea de insulină.

Obezitatea — indiferent de condiţiile patogenice care au indus-o — se caracterizează prin modificări bucodentare cavsiconstant întîlnite. Acestea sînt : hipersecreţia salivară, creşterea apetitului, fisuri şi ragade ale buzelor şi comisurilor, gust amar, mucoasa bucală este atrofiată, cu stomtită eritematoasă, limba este netedă, depapilată, mărită (macroglosie). Dinţii au tartru abundent şi carii numeroase, sînt dureroşi la contactul cu alimentele reci sau fierbinţi, au mobilitate de diferite grade, datorită paradentozei şi prezintă leziuni de parodontită marginală — modificări ce explică edentaţiile parţiale constatate frecvent la obezi.

În *gută* se pot întîlni manifestări clinice buco-dentare care uşurează sau, din contră, îngreunează diagnosticul bolii.

Este vorba de reducerea cantităţii de salivă, care devine mucoasă, bogată în urat de sodiu, mucoasa buco-faringiană este hiperemică, tumefiată — ceea ce creează dificultate la înghiţit (disfagie). Buzele sînt uscate, se descuamează uşor, au fisuri transversale şi la comisuri ; în şanţul gingivo-jugal se constată ulceraţii sau plăci hiperkeratozice nedureroase.

Scanned with OKEN Scanner

Dinţii au parodontită marginală cronică superficială sau profundă, în general progresivă, ceea ce duce la mobilitate şi la căderea lor precoce ; în plus, se constată abraziune dentară precoce.

Carenţele vitaminice au numeroase manifestări clinice în sfera buco-dentară care completează tabloul clinic al acestora.

În *avitaminoza A* mucoasele labială şi gingivală au tendinţa la cheratinizare, ceea ce conduce la schimbarea culorii lor din roşu în cenuşiu-albăstrui. Interesarea mucoasei bucale pe întindere mare şi a glandelor salivare în procesul de cheratinizare face ca secreţia salivară să scadă semnificativ şi să apară senzaţia de uscăciune a cavităţii bucale. La comisurile bucale apar fisuri, limba este depapilată iar, uneori, glandele parotide sînt hipertrofiate.

Dacă avitaminoza se instalează în perioada de dezvoltare a embrionului şi fătului pot apărea malformaţii congenitale (buză de iepure), atrofia organului generator de smalţ sau întîrziere în erupţia dinţilor, dinţii capătă culoare cenuşie-albă spălăcită, iar procesul de calcifiere a maxilarelor se face cu greutate. La adult, se produce parodontopatie marginală cronică, cu slăbirea rezistenţei dinţilor.

Avitaminoza B_1 se caracterizează prin modificări ale limbii — care este roşie, edematoasă, moale, cu papilele fungiforme accentuate — şi ale dinţilor ; aceştia au sensibilitate dureroasă la contactul cu dulciuri concentrate şi cu alimente cu temperatură crescută sau prea scăzută. Displazia dentară, erupţia tardivă a dinţilor, multiple carii, distrofia smalţului şi a dentinei — constituie modificări dentare induse de hipovitaminoza B_1 care poate apărea în diferitele etape de dezvoltare a organismului.

Avitaminoza B_2 este frecvent întîlnită în practică. Ea se manifestă prin fisuri şi ragade ale buzelor, care sîngerează uşor la atingere şi chiar spontan, mucoasa bucală are aspect opalescent, limba este de culoare roşie-aprinsă, granulată pe faţa superioară. Dinţii au procese de periodontită care, prin durerea pe care o produc, perturbă masticaţia şi trituraţia alimentelor.

Avitaminoza C evoluează cu modificări ale buzelor, mucoasei bucale, gingiilor şi dinţilor care sînt uşor de recunoscut şi care au impresionat aşa de mult încît avitaminoza C a fost denumită scorbut, cuvînt care în limba daneză are semnificaţie de ulcer bucal.

Stomatita este, iniţial, eritematoasă, apoi evoluează spre ulceraţie, macerаţie şi fisurare, stomatita ulcero-necrotică fiind elementul clinic ce a determinat denumirea bolii. Mucoasa bucală este interesată pe întreaga sa întindere : labială, jugală, vestibulară, linguală, gingivală ; ea se manifestă prin dureri şi senzaţia de arsură, sîngerare datorită friabilităţii vasculare, tumefiere şi îngreunarea masticaţiei, trituraţiei alimentelor şi a înghiţitului. Hemoragia se constată nu numai la nivelul mucoasei bucale ci şi în submucoasă şi chiar subperiostal.

Mobilitatea dentară este frecvent întîlnită, conducînd la pierderea dinţilor.

Avitaminoza PP evoluează cu inflamaţia dureroasă a mucoaselor bucală, linguală şi gingivală. Buzele sînt uscate, au fisuri transversale şi ale comisurilor care sîngerează uşor. Durerea evoluează, în general, cu senzaţia de arsură percepută de bolnav în întreaga cavitate bucală.

Scanned with OKEN Scanner

Avitaminoza D se manifestă mai puțin prin afectarea mucoaselor (și anume a celei gingivale care este roșie, tumefiată, dureroasă) dar mai ales prin modificări osteo-dentare. Este vorba de întîrzierea apariției dinților și de osteoporoza și osteomalacia maxilarelor.

În patologia endocrină

În *boala Addison* mucoasele buzelor, gingiilor și cea jugală sînt mai închise la culoare, cu aspect pătat, datorită placardelor violacee — expresie clinică a creșterii activității funcționale a melanocitelor.

În *hipotiroidie* buzele și mucoasa bucală sînt palide, îngroșate, limba este infiltrată, mărită (macroglosie), proeminînd dincolo de arcadele dentare.

Mucoasa faringiană este tumefiată, îngreunînd deglutiția.

Tumefierea buzelor, limbii și mucoasei bucale se datorește infiltrării interstițiale cu mucoproteine. Buzele mari, răsfrînte și gura mare contribuie la realizarea faciesului hipotiroidian.

Dinții au paradontoză sau parodontită cronică marginală, ceea ce explică lipsurile dentare la bolnavii cu insuficiență tiroidiană. Dacă deficiența hormonală s-a instalat precoce, se produc perturbări în dezvoltarea dinților: dispunere neregulată, culoarea este gălbuie, intricarea celor două dentiții datorită prelungirii duratei dentiției temporare, dinții definitivi sînt mici, neregulați cu striuri transversale și se cariază ușor și capătă mobilitate.

În *gigantism* — dezvoltarea excesivă a scheletului și dinților face ca să se formeze spații largi interdentare, ocluzia fiind normală.

În *acromegalie* creșterea mai accentuată a mandibulei (prognatism) creează spații interdentare mari, cu malocluzie; buzele sînt îngroșate, limba mărită, cu amprente dentare.

Hipertiroidia se caracterizează prin căderea timpurie a dentiției temporare și accelerarea apariției celei definitive.

În *hipergonadism* se constată accelerarea dezvoltării dentale (în cadrul accelerării dezvoltării scheletice, în general), iar *în hipogonadism* structurile dentare sînt slab calcifiate, alveolele și gingiile se atrofiază.

În patologia infecțioasă

În *rujeolă* apar modificări ale cavității bucale încă din primele zile de boală, caracterizate prin congestia mucoasei bucale, în special în fundul gurii și pe amigdale.

Diseminate pe fondul hiperemic se constată pete intens congestive, cu contur neregulat, de dimensiuni variind între 3 și 5 mm, localizate mai ales în fundul gîtului și pe vălul palatului, dînd aspectul de picheteu hemoragic. Nu rareori se observă chiar pete hemoragice, care se adaugă celor congestive.

Scanned with OKEN Scanner

Limba este saburală, cu marginile roșii la început, iar după cîteva zile se descuamează.

Pe mucoasa jugală, în cele mai multe cazuri, lîngă ultimii molari și, mai rar, pe gingii sau în șanțul jugomaxilar apar micropapule de culoare albă sau albastră-deschis situate pe o zonă roșie cu diametrul de cîțiva milimetri. Punctele reliefate — comparate cu grisul sau cu stropitura de var, situate pe o suprafață congestionată — se datoresc îngroșării epiteliale ; ele sînt destul de aderente de mucoasă, neputînd fi îndepărtate cu apăsătorul de limbă.

Această modificare a mucoasei jugale a fost denumită semnul Koplik și este caracteristică perioadei de invazie a rujeolei ; ea apare în a doua zi și durează cîteva zile, extinzîndu-se și în primele 2—3 zile ale perioadei eruptive. Dispariția se face începînd cu punctele albe, lăsînd în loc puncte hemoragice situate pe o alveolă congestivă („rest de Koplik").

Avînd specificitate mare, fiind chiar patognomonic, și apărînd precoce, semnul Koplik are mare valoare în diagnosticul precoce al rujeolei.

Herpesul afectează mucoasa bucală — în herpesul simplex primar — și buzele, regiunile peribucală și nazolabială — în herpesul simplex recidivant.

Stomatita, sau mai corect exprimat, gingivo-stomatita se caracterizează prin vezicule herpetice care apar pe mucoasa bucală, pe gingii și faringe, care se ulcerează și se infectează cu germeni microbieni. Se produce adenopatie laterocervicală de tip inflamator. Bolnavii au dureri intense, miros fetid al cavității bucale, hipersecreție salivară. La copii, boala poate evolua grav, cu sfîrșit letal.

Herpesul labial, peribucal și labio-nazal evoluează sub forma de vezicule care ulterior se ulcerează și, în 8—10 zile, se cicatrizează. Uneori, însă, veziculele se infectează, prelungind durata vindecării. Localizarea labială și peribucală reprezintă cea mai frecventă manifestare clinică a herpesului recidivant.

Parotidita epidemică evoluează cu tumefacția glandelor parotide, manifestare clinică ce apare încă de la debutul bolii. Mărirea glandelor parotide se evidențiază ușor la inspecție, prin deformarea unilaterală sau bilaterală a regiunii unghiului mandibulei și a ramurii ascendente a acesteia; în cazul bilateralității leziunilor, fața ia aspect de pară. La palpare, parotida afectată este dureroasă, de consistență păstoasă ; durerea parotidiană este provocată sau exacerbată de mișcările de masticație, putînd conduce uneori chiar la trismus, ceea ce face dificilă alimentarea bolnavului.

Evoluția tumefacției parotidiene se întinde pe parcursul a 8—10 zile, debutînd unilateral, după care la 2—4 zile este interesată și cealaltă, bilateralitatea fiind constatată de regulă.

Examenul cavității bucale pune în evidență mucoasa bucală uscată, miros fetid al gurii și secreție salivară parotidiană scăzută.

Dar nu numai glandele parotide sînt interesate în cursul parotiditei urliene. Glanda submaxilară apare ca o formație nodulară situată submentonier, confundată deseori cu o adenopatie localizată în această regiune. Glanda sublinguală, care este mult mai rar afectată, se evi-

Scanned with OKEN Scanner

denţiază ca o tumefacţie a planşeului sublingual în zona frenului lingual, ceea ce determină jenă la masticaţie şi la deglutiţie.

Mononucleoza infecţioasă evoluează cu modificări bucale importante, care apar în perioada de stare a bolii.

Unul dintre semnele caracteristice ale afecţiunii îl constituie angina, prezentă la mai mult de trei sferturi dintre bolnavi. La examenul obiectiv al cavităţii bucale se constată congestia şi tumefierea amigdalelor, care sînt acoperite cu exsudat ce ia aspect de false membrane.

Pe mucoasa bucală, situată la limita dintre palatul dur şi cel moale precum şi pe frenul lingual se constată mici pete hemoragice, enantem care se întîlneşte la un sfert dintre bolnavi, între a treia şi a şaptea zi de boală.

Bolnavii au senzaţia de greutate la înghiţit, iar gura exală un miros particular.

Ganglionii laterocervicali sînt constant măriţi, sensibili la palpare, de consistenţă crescută.

În *difterie*, modificările bucale sînt atît de caracteristice încît angina intră în definiţia bolii.

Încă din faza de debut, apar sub raport subiectiv dureri în gît, iar obiectiv mucoasa bucofaringiană apare de culoare roşietică-închis, acoperită cu exsudat care se transformă în false membrane care au culoare albă sidefie-gălbuie, consistenţă crescută şi nu se dezagregă în apă. În perioada de stare se constată generalizarea falselor membrane la mucoasa faringiană, amigdaliană şi a luetei ; ele se detaşează greu de pe mucoasă, iar local rămîne sîngerarea locală după detasare. În general, pseudomembranele se refac destul de repede.

Mucoasa faringiană este tumefiată, iar ganglionii laterocervicali sînt măriţi, sensibili la presiune.

În *febra tifoidă* modificările bucale sînt complexe şi variate ca formă de manifestare, definite ca : „stare saburală". Este vorba de scăderea secreţiei salivare, care determină uscarea mucoasei bucale (cu senzaţia de gură uscată). Limba are „aspect prăjit", de unde denumirea de „limbă de papagal" ; pe centru şi în vîrf are depozit sabural, în timp ce marginile sînt roşii.

Faringele este hiperemic difuz, pe acest fond putînd apărea exulceraţii de culoare cenuşie, ovalare, nedureroase — modificări faringiene care au primit denumirea „angina Duguet" *(angina ulcerosa tifosa)*.

Micozele bucale afectează cu precădere mucoasa bucală şi cea linguală.

Stomatita candidozică se întîlneşte frecvent la sugari şi la adulţi ; este în general secundară tratamentelor cu antibiotice cu spectru larg, administrate pe gură (tetracicline), dar şi în cursul unor afecţiuni ca diabetul zaharat, tuberculoza şi bolile consumptive. Dintre factorii favorizanţi ai candidozei bucale trebuie avute întotdeauna în vedere cariile şi protezele dentare ca şi igiena defectuoasă a gurii.

Iniţial, stomatita candidozică este eritematoasă ; după 2—3 zile dispare, rămîne în acest stadiu sau evoluează spre formarea de depozite alb-cremoase localizate pe mucoasa jugală, gingivală, a feţei dorsale a limbii, a faringelui, pe vălul palatului şi pe faţa internă a buzelor.

Scanned with OKEN Scanner

Glosita candidozică este hipertrofică sau atrofică. Forma hipertrofică se manifestă prin senzaţia de arsură iar la inspecţie se constată papilele V-ului lingual hipertrofiate, avînd culoare albă (limbă albă piloasă) sau neagră (limbă neagră piloasă). Evoluţia este spre normalizare sau spre descuamare, limba rămînînd roşie, edematiată, uscată. Se întîlneşte frecvent după tratamente prelungite cu antibiotice cu spectru larg, la fumători, la etilicii cronici, la bolnavii cu gastrită cronică.

Forma atrofică de glosită poate fi consecinţa celei atrofice sau apare după administrarea de antibiotice cu spectru larg sau în cursul gastritei cronice în stadii avansate (gastrita atrofică, atrofia gastrică), în neoplasmul gastric sau în anemia hipocromă.

Mucoasa linguală este uscată, de culoare roşie-sîngerîndă, cu papilele atrofiate.

Actinomicoza bucală poate constitui o localizare a bolii sau un stadiu evolutiv al formei cervico-faciale. Ea debutează la mucoasa bucală, de unde se extinde la limbă, faringe, glandele salivare şi la obraz. La palpare se constată zone cu induraţii bine delimitate care fistulizează, eliminînd o secreţie cu aspect uleios, care conţine granulaţii mici cît gămălia de ac.

Afectarea frecventă a cavităţii bucale în actinomicoză (aproximativ jumătate din cazuri) se datoreşte faptului că agentul patogen — *Actinomices israeli* — poate fi întîlnit ca saprofit în această regiune (în amigdale, dinţi) unde realizează şi poarta de intrare (traumatism, extracţie dentară, carii).

În intoxicaţiile cronice

Intoxicaţiile cronice au în tabloul clinic unele modificări bucale caracteristice, ce pot sugera diagnosticul încă de la examenul obiectiv al cavităţii bucale. În general, substanţele toxice exogene produc modificări salivare (datorită eliminării pe această cale), depunere gingivală şi afectarea parodonţiului.

În *intoxicaţia cu plumb* bolnavii au halenă fetidă determinată de eliminarea plumbului prin salivă, cantitate crescută de salivă (sialoree) şi gust dulceag-metalic — expresie a acţiunii plumbului asupra papilelor gustative. Examenul obiectiv al cavităţii bucale evidenţiază stomatită, în unele cazuri tumefierea glandelor salivare, pete pigmentare de culoare gri-cărămizie pe mucoasa bucală (plăci de tatuaj) şi lizereu gingival. Aceasta din urmă se constată, iniţial, la molarii şi incisivii inferiori apoi, ulterior, şi la arcada superioară sub forma unei pigmentaţii cenuşii cu reflexe albăstrui (lizereul Burton). Mucoasa jugală apare parcă ar fi tatuată, datorită depunerilor de granule de sulfură de plumb. În explicarea lizereului gingival au fost incriminaţi doi factori care acţionează izolat sau în asociere : creşterea concentraţiei sanguine a plumbului peste 50 mg/100 ml şi lipsa de igienă bucală.

Dinţii au procese de parodontită, care conduce la mobilitate şi la edentaţie.

Scanned with OKEN Scanner

Intoxicaţia cu bismut evoluează cu stomatită (eritematoasă, ulceroasă) localizată în şanţul gingival, ca urmare a eliminării la acest nivel a doi produşi bismutici : sulfura şi sulfocianura. Mucoasele labială, jugală, linguală şi a vălului palatului sînt pigmentate, cu pete de formă neregulată, de culoare albastră-negricioasă, de dimensiuni variind de la cîţiva milimetri la cîţiva centimetri. Lizereul gingival are culoarea cenuşie-albastră şi este localizat de predilecţie la coletul dinţilor frontali inferiori.

Intoxicaţia cu mercur se manifestă pe plan bucodentar prin stomatită, hipersecreţie salivară, lizereu gingival şi modificări dentare.

Stomatita evoluează de la forma congestivă (întîlnită mai ales în jurul resturilor radiculare şi a dinţilor cariaţi) pînă la forma ulceroasă, a cărei localizare caracteristică este pe vălul palatului la pilierii amigdalieni.

Ea se însoţeşte de senzaţia de arsură şi de gust metalic dezagreabil.

Interesarea mucoasei linguale (glosita mercurială) se traduce prin bogat depozit sabural, tumefierea limbii şi existenţa amprentelor dentare ; senzaţia de arsură este supărătoare şi îngreunează masticaţia.

Hipersalivaţia este constant întîlnită şi, uneori, poate fi aşa de importantă încît în timpul somnului bolnavul îşi udă perna.

Mirosul gurii este fetid, respingător.

Lizereul mercurial este rar întîlnit ; el se prezintă sub forma unei benzi înguste de culoare albastră-negricioasă cu reflexe violete, localizată pe festonul gingival, produs prin depunerea în capilarele gingivale a sulfurii de mercur.

Dinţii acestor bolnavi au aspect cărodat, prezintă striuri cu tentă gri, datorită depunerii de pulbere fină de mercur în smalţ. Cvasiconstant se evidenţiază parodontită, care conduce relativ precoce la edentaţie.

Intoxicaţia cu cupru evoluează cu lizereu gingival a cărei culoare este verzuie-vînătă, inflamaţia gingiilor ; bolnavii au senzaţie de „gură coclită" sau gust metalic-dulceag.

Dinţii se închid la culoare, virînd spre verzui-albăstrui uneori chiar pînă la brun (asemănător lizereului), datorită acţiunii cuprului asupra smalţului.

Parodontopatia marginală cronică este frecventă şi conduce la edentaţie.

În alte condiţii patologice

Insuficienţa renală cronică evoluează cu modificări subiective şi obiective bucale ce interesează mucoasele (bucală, linguală), secreţia salivară şi dinţii.

Bolnavii au senzaţia de usturime, de arsură, de înţepături sau de furnicături ale limbii — spontan sau la contactul cu alimentele — senzaţia de uscăciune a gurii.

În faza poliurică bolnavii au sete intensă.

Scanned with OKEN Scanner

Mucoasa labială este uscată, cu escoriații și cruste, sîngerînde, iar la comisuri are fisuri, deseori infectate (cheilită angulară).

Mucoasa bucală este uscată, hiperemică, lucioasă, uneori cu descuamare importantă, realizînd diferite forme de stomatită (eritematoasă, eritemato-pultacee, exsudativă, ulcero-necrotică, ulcero-gangrenoasă, lichenoidă). În multe cazuri se constată și adenopatie locală (submandibular, parotidian, laterocervical) de tip inflamator. Cînd se suprapadaugă infestarea micotică — în general cu candida albicans — sau în urma tratamentelor cu antibiotice cu spectru larg administrate oral, mucoasele bucală și linguală apar cu pete albe, proeminente, produse de depozite albe cît bobul de linte, realizînd stomatita micotică. Nu rareori, în evoluția insuficienței renale cronice se întîlnește leucoplazia mucoasei bucale, localizată în special pe mucoasa jugală, caracterizată prin placarde albe-sidefii-lactescente.

Mucoasa linguală este uscată, tumefiată, avînd culoarea roșie cu aspect lăcuit, cu depozite brune ; în multe cazuri, limba sîngerează și este acoperită cu cruste închise la culoare. Aspectul limbii este foarte diferit, evoluînd de la limba uscată, arsă, crăpată, roșie-intens, lăcuită, cu depozite pultacee pînă la „limba păroasă". În acest ultim caz culoarea mucoasei este roșie-intens pe margine și alb-lăptos pînă la negru pe fața superioară (datorită oxidării în diferite grade a cheratinei), de unde și denumirile „limbă neagră păroasă" sau limbă cu aspect de „lan culcat de furtună".

În general, modificările mucoasei bucale și linguale, glasodinia, jena la înghițit sînt întîlnite la mai mult de o treime dintre bolnavii cu insuficiență renală cronică.

Secreția salivară suferă modificări în dublu sens : diminuarea cantității de salivă (prezentă la circa jumătate dintre bolnavi) și sialoree, mai ales în stadiul decompensat al insuficienței renale. Aceasta datorită predominării acțiunii iritante pe care o exercită produșii eliminați prin urină (uree, amoniac, acid uric, creatinină) asupra glandelor salivare — în cazul sialoreei — sau leziunilor distrofice ale glandelor salivare, în special parotidiene — în cazul xerostomiei. Scăderea secreției salivare constituie factor favorizant al exacerbării florei microbiene și al infecției consecutive a cavității bucale.

Inflamația mucoasei bucale are rol important în transformarea ureei în amoniac. Secreția salivară normală ca și cea recoltată de la uremici — prin cateterizarea canalului Stenon — nu conține amoniac, el apărînd în saliva recoltată din gură.

Gingiile sînt de culoare roșie-violacee, sîngerează ușor, papilele interdentare și marginea gingivală sînt tumefiate, luînd aspect spongios.

Modificările dentare se caracterizează prin : pungi false gingivale, parodontită marginală cronică superficială sau profundă, retracția marginii gingivale, pulpită, demineralizare dentară la dinți aparent normali, focare de infecție dentară, hiperestezie dentinară la contactul cu alimentele reci sau fierbinți.

Focarele infecțioase dentare, gingivale, linguale precum și stomatita determină halenă caracteristică fetidă, căreia i se adaugă mirosul pătrunzător al amoniacului din secreția salivară.

Scanned with OKEN Scanner

La bolnavii cu insuficiență renală cronică supuși dializei extrarenale cronice parodontopatiile sînt mult mai frecvente, iar la copii și adolescenți se constată întîrzierea calcifierii dentare, în special a rădăcinii.

La persoanele cărora li s-a efectuat transplant renal se poate pune în evidență prezența modificărilor mucoasei bucale induse de medicația imunopresivă și de infestarea candidozică supraadăugată.

Amiloidoza bucală este rară; ea evoluează cu modificări ale mucoasei bucale și ale limbii care, în afara corelației cu depunerea interstițială de mucoproteine, pot fi greșit interpretate.

Este vorba de puncte hemoragice, răspîndite pe întreaga mucoasă bucală și de vezicule hemoragice localizate în special pe limbă. Veziculele se pot sparge și lasă în loc ulcerații asemănătoare aftelor. Leziunile hemoragice se produc în urma traumatismelor minime și chiar în timpul masticației.

Pe mucoasa bucală se mai pot constata leziuni papuloase care sînt expresia infiltrării mucoproteice a mucoasei. În acest proces infiltrativ poate fi interesată și gingia, care se hipertrofiază, capătă culoare albăstruie și sîngerează ușor. Afectarea glandelor salivare conduce la reducerea semnificativă a secreției salivare, la uscarea mucoasei bucale.

Limba își mărește volumul, are consistență crescută și pe suprafața sa se recunosc noduli gălbui.

Consecința modificărilor bucolinguale o constituie disfagia și disfonia care, alături de sîngerarea mucoasei bucale și de xerostomie, pot să sugereze unui medic avizat existența amiloidozei bucale.

Sindromul Miculicz — hipertrofia glandelor salivare și lacrimale — se întîlnește mai ales la copii în primul an de viață, dar și la adulți, în cadrul unor boli ca : infecții virotice, sarcoida Besnier-Boeck-Schaumann, limfosarcom, leucemia limfatică.

Secreția salivară este mult scăzută, ca urmare a hipertrofiei bilaterale a glandelor salivare; acestea au consistență crescută și sînt nedureroase. Uneori, sînt interesate și glandele salivare accesorii din mucoasa linguală și palatinală, care apar ca noduli bine delimitați, de mici dimensiuni, de consistență crescută, nedureroși.

Substratul histopatologic al hipertrofiei glandulare îl reprezintă hiperplazia limfoepitelială a interstițiilor acinoase.

Ganglionii laterocervicali, submandibulari, preauriculari și cei occipitali pot fi hipertrofiați.

Sindromul Melkerson se manifestă pe plan bucal prin modificări ale buzelor și limbii.

Buzele apar tumefiate, de consistență elastică, nedureroase, participînd la realizarea tumefacției edematoase a feței — semn caracteristic al bolii. Pe măsura evoluției bolii, macrocheilita granulomatoasă suferă transformarea fibroasă, în special buza superioară, cu modificarea aspectului buzei care a fost desemnat cu denumirea „elefantiazis cronic neinflamator al buzelor" sau „edem fibros idiopatic". Uneori edemul afectează și mucoasele jugală, gingivală și palatinală care iau aspect leucoplazic.

Scanned with OKEN Scanner

Limba este de culoare roşie, are consistenţă moale şi este brăzdată de şanţuri longitudinale adînci şi transversale mai superficiale, care se aseamănă cu circumvoluţiunile cerebrale (limba plicaturată, limba scrotală). Uneori se poate asocia un proces de glosită exfoliativă marginală şi mărirea volumului limbii.

Histopatologic se constată fie modificări nespecifice (reacţie inflamatorie nespecifică, infiltrat limfohistiocitar) sau modificări de tip sarcoidozic (noduli formaţi din celule epitelioide, celule gigante), în limbă, subepidermic şi chiar în musculatura buzelor.

Sindromul Stevens-Johnson — denumit şi sindrom oculo-cutaneo-mucos — evoluează cu importante modificări ale mucoasei bucale.

Pe mucoasa jugală, pe gingii, pe luetă şi pe limbă apar numeroase vezicule cu diametrul de ordinul milimetrilor, care se detaşează uşor, permiţînd astfel evidenţierea unor mici ulceraţii acoperite de false membrane. Localizarea pseudomembranelor pe gingii şi pe buze (în afara celei pe mucoasa bucală) constituie element de diagnostic diferenţial cu difteria — condiţie patologică în care pseudomembranele sînt localizate exclusiv pe mucoasa bucală.

Pe buze, la interferenţa cutaneo-mucoasă se constată erupţia eritemato-papuloasă sau veziculo-buloasă care limitează deschiderea gurii, care devine dureroasă.

Secreţia salivară este crescută, iar mirosul gurii fetid.

Constatarea interăsării în procesul inflamator a mucoaselor nazală, conjunctivală, traheobronşică, genitourinară, gastrointestinală şi a exantemului cutanat (eritem bulos polimorf) permite suspicionarea diagnosticului chiar de la examenul general al bolnavului.

În *boala Paget* (osteita necrozantă) se constată căderea dinţilor, în special a celor inferiori, datorită lărgirii alveolelor dentare, consecutivă hipertrofiei osoase (maxilare sau mandibulare) ; astfel, dinţii cad fără să fi avut în prealabil vreo suferinţă. Aspectul „de galoş" al mandibulei acestor bolnavi evoluează cu edentaţie totală inferioară.

În *sindromul Behçet* pe lîngă ulceraţiile oculo-genitale se constată ulceraţii dureroase ale mucoasei bucale, înconjurate de halou eritematos, acoperite de depozite gălbui, cu evoluţie prelungită de săptămîni sau luni, bolnavii au senzaţia de arsură intensă local, care se intrică cu durerea.

În patologia medicamentoasă

Fenilhidantoinele sînt utilizate în practică în scop antiaritmic şi ca antiepileptice, această ultimă indicaţie extinzîndu-se pe o perioadă lungă de timp, de ordinul anilor.

Derivaţii fenilhidantoinici sînt consideraţi ca substanţe antiepileptice majore, cu utilitate atît în formele convulsivante (localizate sau generalizate) cît şi în cele neconvulsivante.

În terapeutică se folosesc în special doi derivaţi : fenitoina (Hidantoina, Difenin, Epanutin, Dilantin) şi mefenitoina (Mezantoina, Metotoina, Sedantional, Metantoina).

Scanned with OKEN Scanner

Bolnavii care urmează tratament cu preparate fenilhidantoinice au o sensibilitate dureroasă particulară a mucoasei bucale, în special în zonele învecinate cu gingiile, sensibilitate care dispare, în cele mai multe din cazuri, la scurt timp după întreruperea administrării medicamentului. Spontan, în urma periajului dinţilor sau la apăsare poate apărea uneori hemoragie gingivală ; dacă iritaţia sau traumatismul se repetă sau se prelungeşte în timp, se produc modificări de tip inflamator ale mucoasei gingivale — gingivită.

Consistenţa gingiei se schimbă, devenind buretoasă, iar, ulterior, se constată hipertrofie gingivală care poate interesa arcadele în întregime, respectînd însă regiunile edentate, care, rămînînd normale, contrastează cu restul gingiei hipertrofiate. Substratul histopatologic al hipertrofiei gingivale îl constituie proliferarea intensă atît a epiteliului cît şi a ţesutului conjunctiv subiacent ; uneori, se constată chiar zone de calcifiere în corion.

Mecanismul intim al acestui tip particular de efect secundar nedorit nu este elucidat. Ipoteza conform căreia leziunile gingivale sînt determinate de un metabolit anormal al acidului ascorbic nu este conformă cu realitatea, deoarece modificările histopatologice ale mucoasei gingivale în cursul avitaminozei C — scorbutul — sînt diferite de cele constatate în tratamentul cu derivaţi fenilhidantoinici. Mai aproape de realitate pare explicaţia conform căreia gingivita hipertrofică constituie o modificare locală indusă de fenilhidantoina care se elimină prin salivă. Ea este mai frecvent întîlnită şi accentuată după administrarea de fenitoină şi mult mai rară şi mai puţin importantă în cazul tratamentelor cu mefenitoină.

Incidenţa modificărilor gingivale este mai mare la copii şi tineri (ajungînd pînă la două treimi din cazuri) şi mică la persoanele în vîrstă (între 5 şi 10%). Dacă în ce priveşte frecvenţa acestui tip de accident medicamentos se poate face o corelaţie cu vîrsta bolnavilor, în schimb, în privinţa posologiei şi duratei tratamentului nu se poate stabili o astfel de corelaţie ; administrări prelungite nu sînt urmate de modificări gingivale, în timp ce la alte persoane acestea apar după doze moderate, în primele luni de tratament.

Profilaxia hipertrofiei gingivale constă în igiena corectă a dinţilor şi cavităţii bucale, periajul dinţilor şi spălarea gurii fiind obligatorii după fiecare masă.

În general, hipertrofia gingivală este supărătoare mai mult din motive de ordin estetic medical ; cînd însă deranjează sub aspect estetic sau jenează la masticaţie, atunci se poate pune problema îndepărtării chirurgicale a ţesutului gingival hipertrofiat.

Derivaţii de tiouree utilizaţi ca antitiroidiene induc în mod caracteristic hipertrofia glandelor salivare. Aceasta devine evidentă după cîteva luni de la instituirea tratamentului şi este precedată de hipersalivaţie moderată, care numai rareori este supărătoare pentru bolnav. Secreţia salivară începe să scadă după cîteva zile de la apariţia sialoreei, concomitent cu pierderea sensibilităţii gustative pentru unele gusturi, apoi — după un timp variabil — pierderea sensibilităţii gustative este completă.

Scanned with OKEN Scanner

Hipertrofia glandelor salivare este evidentă clinic în special la parotide : la examenul cavității bucale în faza de sialoree se constată creșterea cantității de secreție salivară, aceasta scurgîndu-se prin orificiile canalelor acestor glande (Stenon, Rivinius, Warton). După cîteva zile, cercetarea atentă a acestor regiuni evidențiază scăderea cantității de secreție, ceea ce conduce la apariția senzației de gură uscată și, paralel, se instalează scăderea și pierderea sensibilității gustative.

În unele cazuri s-a constatat mărirea moderată a ganglionilor latero-cervicali, care devin sensibili la palpare.

Modificările glandelor salivare, ale secreței salivare și ale percepției gustative sînt corelate cu acțiunea iritantă asupra epiteliului glandelor sau asupra canalelor glandelor salivare, astfel încît scurgerea normală a secreției salivare este îngreunată, apoi blocată. Perioada tranzitorie de sialoree traduce iritația glandelor respective, cu creșterea corespunzătoare a cantității de salivă, după care se instalează faza de hiposecreție, care nu ajunge niciodată la aptialism. Imposibilitatea eliminării secreției glandelor salivare duce la mărirea de volum a acestora, uneori cu dureri spontane și la palpare (în special parotidele) ; în situația în care staza se însoțește de infecție canaliculară sau glandulară, apare adenopatia cervicală de tip inflamator, ca expresie a propagării infecției pînă la ganglionii regionali.

Hipertrofia glandulară și adenopatia regresează, în general, după 1—2 săptămîni de la întreruperea tratamentului și apoi dispar ; paralel cu normalizarea activității glandelor salivare revine la normal și sensibilitatea gustativă.

După o pauză de 2—3 săptămîni, reluarea tratamentului este posibilă fără ca să mai apară astfel de tulburări. Dacă la reluarea tratamentului reapar manifestările din partea glandelor salivare, atunci suprimarea administrării pentru un timp mai îndelungat a acestui tip de medicație este absolut necesară.

Pentru sesizarea precoce a acestui accident terapeutic este recomandabil să se urmărească evoluția secreției salivare în cursul tratamentului cu derivați de tiouree și să se cerceteze prin palpare, eventuala hipertrofie parotidiană și a ganglionilor cervicali.

Tratamentul cu săruri de aur determină relativ frecvent modificări ale mucoasei bucofaringiene însă, fiind de cele mai mute ori de mică importanță, pot trece neobservate sau necorelate cu crizoterapia. Bolnavii au senzația de gură uscată și jenă la înghițit, iar din punct de vedere obiectiv se constată hiperemia mucoasei, care devine lucioasă, cu puncte hemoragice.

După întreruperea administrării sărurilor de aur, la interval relativ scurt aceste modificări dispar spontan; rareori este nevoie de tratament local (decongestiv, stimulant al epitelizării, dezinfectant).

Tratamentul cu ioduri — efectuat în vederea scăderii secreției hipofizare a hormonului tireotrop și a inactivării sale în periferie — are acțiune iritantă asupra canalelor excretorii ale glandelor salivare, datorită eliminării iodului pe această cale. Această particularitate farmacodinamică are ca urmare tumefierea pereților canalelor respective, cu obstrucție consecutivă. Glandele salivare se măresc și pot deveni dureroase spontan sau la palpare. Mai frecvent sînt afectate

Scanned with OKEN Scanner

(sau poate cele mai accesibile examenului clinic) glandele parotide, care apar tumefiate și dureroase în timpul masticației.

Frecvent, se constată la acești bolnavi inflamația mucoaselor bucală, faringiană și chiar a amigdalelor. Eliminarea iodului prin mucoasa bucală și prin glandele salivare produce iritație chimică cronică a mucoasei bucofaringiene care, în condițiile existenței la acest nivel a unei bogate flore microbiene, poate duce la inflamații bucofaringiene și amigdaliene. Bolnavii care urmează tratament îndelungat cu iod au hipersalivație și gustul metalic caracteristic al acestui element.

Tratamentul cu bromuri induce sialoree, *fetor ex ore* și limbă saburală, destul de supărătoare pentru bolnav și uneori chiar și pentru cei din jur, datorită eliminării bromului prin secreția salivară.

Pe lîngă iritația pe care o produce asupra glandelor secretorii salivare — parotide, sublinguale, submaxilare și a celor accesorii — efect care are ca urmare hipersecreția salivară, atît bromul liber cît și acidul bromhidric imprimă respirației un miros caracteristic și chiar un gust particular pe care bolnavul îl sesizează precoce. Este posibil ca anorexia — prin lipsa aportului alimentar, pe de o parte și îngreunarea descuamării fiziologice a epiteliului lingual, pe de alta — să imprime aspectul sabural al mucoasei linguale.

Tratamentele cu substanțe tranchilizante pot fi responsabile de unele modificări bucale care au drept consecință dificultatea la înghițit de care se plîng, uneori, persoanele care urmează acest tratament. Este vorba de scăderea secreției salivare cu senzația de gură uscată, constatată, mai ales, după administrarea de benactizină (Suavitil, Amizil).

Mecanismul de producere a acestui efect nedorit al medicației tranchilizante este legat de acțiunea parasimpaticolitică a acestor substanțe. Suprimarea stimulării fiziologice a secreției glandelor salivare face ca acestea să nu-și mai poată îndeplini funcția de umectare a mucoasei buco-faringiene; ca urmare, actul deglutiției se efectuează cu dificultate și, uneori, este îngreunată chiar și articularea cuvintelor.

Umectarea frecventă a mucoasei bucale prin ingerarea de apă în cantități mici este suficientă, în majoritatea cazurilor, pentru a diminua acest efect nedorit.

Tratamentul ca fenotiazine determină scăderea secreției salivare, senzația de amar și chiar *fetor ex ore*.

Dintre substanțele neuroleptice cu structură fenotiazinică mai frecvent utilizate în practica medicală sînt : promazina (Romtiazin, Delazin), clorpromazina (Clordelazin, Plegomazin, Largactil), levomepromazina (Nozinan), proclorperazina (Emetiral, Stemetil), tioridazina (Meleril), tioproperazina (Majeptil).

Senzația de uscăciune a mucoasei buco-faringiene — mai mult supărătoare, jenantă pentru bolnav, decît gravă — este întîlnită relativ frecvent în tratamentele prelungite cu aceste preparate. Ea este consecința inhibării secreției glandelor salivare principale (parotide, submaxilare, submandibulare) și a celor secundare, produsă prin mecanism vegetativ și anume suprimarea controlului parasimpatic al acestor glande. Intensitatea acestei acțiuni diferă de la un preparat fenotiazinic la altul, în funcție de capacitatea parasimpaticolitică a fiecăruia.

Scanned with OKEN Scanner

Senzația de amar este consecința, pe de o parte, a eliminării unor cantități mari de substanță secretată prin salivă (care imprimă acesteia gust amar, metalic) și diminuării secreției salivare pe de alta.

Fetorul ex ore este, foarte probabil, tot consecința diminuării secreției salivare ; ca urmare, curățirea cavității bucale — care se face în mod fiziologic cu ajutorul salivei — este deficitară în aceste condiții. Resturile alimentare neeliminate dintre pliurile mucoasei, epiteliile descuamate fiziologic (mucoasa bucală, faringiană, linguală), resturile alimentare din spațiile interdentare sau din cavitățile dentare patologice care reținționează — sînt suficiente pentru a explica aceste aspecte neplăcute induse de utilizarea derivațiilor de fenotiazină.

Morfina, petidina (Mialgin) și *metadona* (Sintalgon) determină uscăciunea mucoasei bucale, uneori destul de supărătoare pentru bolnav, necesitînd ingerarea repetată de apă, în cantități care pot depăși pe cele fiziologice. Aceasta se datorește scăderii secreției salivare pe care o produce morfina încă de la primele administrări și chiar la doze mici. În cazul asocierii atropinei, secreția salivară este și mai mult inhibată prin mecanism parasimpaticolitic, ceea ce poate crea o senzație de disconfort prin tulburarea deglutiției și a fonației pe care le produce lipsa unor cantități suficiente de salivă.

Tratamentul cu amfetamină și derivații săi (Gracidin, Suplin, Benzedrina, Pervitina) determină, în afara scăderii apetitului, în condițiile curei de slăbire : senzație de uscăciune a muoaselor bucală, linguală și faringiană, gust amar persistent — manifestări clinice care se evidențiază la scurt timp de instituirea acestei medicații.

Amfetamina și derivații săi exercită acțiune inhibitorie asupra secreției glandelor salivare, ceea ce face ca persoanele respective să perceapă senzația neplăcută de uscăciune a gurii și chiar dificultate la înghițit. Gustul amar poate fi corelat cu micile cantități de substanță care se elimină prin secreția salivară și chiar cu cantități infime care se elimină pe cale respiratorie (forma volatilă de amfetamină bază).

Medicația antiparkinsoniană, în special substanțele cu acțiune predominant parasimpaticolitică, determină diminuarea pînă la suprimare a secreției salivare, exteriorizată pe plan clinic prin senzația de uscăciune a gurii, sete și disfagie. Aceste manifestări apar, în general, după o perioadă de timp de la instituirea tratamentului, ca urmare a faptului că inițial, acțiunea parasimpaticolitică este dorită, reducînd secreția salivară care este, uneori, totuși destul de supărătoare pentru bolnavii parkinsonieni. Prelungirea în timp și chiar creșterea intensității acestui efect poate crea senzație de disconfort, suprimarea secreției salivare putînd produce neplăceri și chiar tulburări la înghițit.

Inhibarea pe care o exercită substanțele antiparkinsoniene asupra secreției salivare este foarte puternică în cazul atropinei și al derivaților săi și mult mai puțin intensă, în cazul celorlalte substanțe antiparkinsoniene clasice. La persoanele tratate cu atropină, scopolamină, benzatropină, tropacină, deprimarea secreției salivare poate fi atît de puternică, încît glandele salivare nu mai răspund nici la administrarea de pilocarpină.

Scanned with OKEN Scanner

Hidrazida acidului nicotinic produce, mai ales în tratamentul de lungă durată, senzaţia de uscăciune a gurii, care este supărătoare, atît prin ea însăşi cît şi prin tulburările pe care le produce. Bolnavii au senzaţia de sete în permanenţă, disfagie şi diminuarea pînă la pierdere a gustului.

Senzaţia de uscăciune a gurii este rezultatul scăderii secreţiei salivare pe care o exercită izoniazida prin mecanism vegetativ. Acţiunea ganglioplegică a substanţei se manifestă, la acest nivel, prin blocarea transmiterii influxului nervos prin sinapsele ganglionare parasimpatice. Expresia clinică a acestei blocări sinaptice este suprimarea controlului stimulant al acestor glande secretorii.

Atropina şi scopolamina produc senzaţia de uscăciune a gurii, sete intensă şi disfagie — manifestări clinice care se datoresc acţiunii inhibitorii asupra secreţiei glandelor salivare. Spre deosebire de acestea, inhibarea secreţiei gastrice constituie una dintre principalele acţiuni pentru care atropina se foloseşte în tratamentul ulcerului gastroduodenal.

Pentru diminuarea senzaţiei de uscăciune a gurii şi faringelui se recomandă ca bolnavul să ingere cantităţi mici de apă, la intervale scurte. În acest scop se pot folosi ceaiurile, în special de mentă, care scad senzaţia de sete mai mult decît apa simplă.

*

În încheierea capitolului „Modificările cavităţii bucale în patologia generală" considerăm utilă prezentarea *modificărilor bucale la fumători.*

La aceştia există importante modificări ale cavităţii bucale, care se înscriu în limite patologice. Este vorba de hipersecreţia salivară, congestia şi iritaţia întregii mucoase bucale; pe măsură însă ce fumatul se continuă şi leziunile structurilor bucale se accentuează, secreţia salivară începe să scadă, hiposialia conducînd la senzaţia de gură uscată şi la creşterea incidenţei cariei dentare. Un fapt de observaţie merită să fie reţinut şi anume : dimineaţa, marii fumători au cantitate crescută de salivă, în timp ce în cursul zilei aceasta scade pînă chiar la asialie.

Toate condiţiile patologice în care tabagismul joacă important rol patogenic (bronşita cronică, emfizemul pulmonar, astmul bronşic, bronhopneumopatia cronică obstructivă) au în tabloul lor clinic modificările bucale caracteristice tabagismului

Infecţia de focar bucală

Definită ca o stare patologică a organismului, caracterizată prin manifestări clinice variate, care se datoresc existenţei unor focare cronice de infecţie — boala de focar constituie una dintre condiţiile patologice deseori ignorate, dar care are importante implicaţii de ordin etiopatogenic, diagnostic şi terapeutic.

Evoluţia manifestărilor clinice este ondulantă, în raport cu perioadele de activitate sau de inactivitate a focarelor de infecţie. Funcţia de barieră — imperfectă însă — pentru conţinutul septic al acestor focare

Scanned with OKEN Scanner

(germeni, toxine, produşi toxici rezultaţi din distrugerea microbilor) o exercită membrana fibroconjunctivă care, deseori, este depăşită şi permite răspîndirea în organism a acestor produse septice pe diferite căi : limfatică, sanguină, nervoasă.

În general, se admite că mai mult de trei sferturi dintre infecţiile cronice de focar sînt reprezentate de dinţi. Dacă se iau în consideraţie şi amigdalele, atunci cavităţii bucale îi revine peste 90% în etiopatogenia bolii de focar.

Poate mai mult decît în orice altă localizare a infecţiei de focar, cea a cavităţii bucale are două trăsături caracteristice :

— descărcări masive, repetate, bacteriene (bacteriemie) şi de toxine şi produşi de degradare microbiană (toxemie) ;

— inducerea manifestărilor de sensibilizare.

Dacă prima trăsătură îşi găseşte explicaţia în focarele supurate, pluribacteriene, cea de a doua se datoreşte focarelor latente, paucibacteriene, izolate prin condiţiile anatomice locale.

Infecţia dinţilor se poate face în două moduri :

— anterograd : carie → pulpită → necroză pulpară şi

— retrograd, de la o infecţie gingivo-alveolară.

Dintele depulpat constituie un rezervor de microbi, unde aceştia se multiplică în condiţii optime (în special anaerobii). Regiunea apicală a dintelui (ligamentul alveolo-dentar şi osul alveolar) reacţionează la infecţiile gingivo-alveolare prin formarea granulomului, care constituie un baraj în calea infecţiei dentare sau a acţiunii iritante-toxice exercitată de substanţele medicamentoase folosite în tratamentele stomatologice.

Suferinţa dintelui care reprezintă focar de infecţie se traduce prin:

— sensibilitate spontană, lipsa sensibilităţii la cald semnificînd mortificare pulpară ;

— durerea la masticaţie, care poate fi de origine dentară sau exprimă interesarea articulaţiei temporo-mandibulare ;

— durere la percuţia dintelui în ax denotă afectarea pulpei dintelui ;

Examenul radiologic evidenţiază :

— îngroşarea ligamentului alveolo-dentar ;

— liză sau hipercondensare dentară ;

— rarefacţie periapicală sau formaţiune chistică paradentară, net delimitată, reprezentată de granulom ;

— obturarea defectuoasă a canalului dentar.

Au fost identificate ca focare de infecţie dentară următoarele condiţii patologice :

— resturi radiculare infectate ;

— necroza şi gangrena pulpară, pulpita cronică închisă ;

— dinţii devitalizaţi ;

— parodontita marginală cronică profundă ;

— gingivita şi stomatitele cronice ;

— osteita reziduală şi chistele maxilare.

Caria simplă — fără interesarea pulpei dentare — nu face parte din focarele de infecţie dentară. Dinţii vitali, care au suferit obturaţii cu silicat în cavităţile profunde pot deveni focare active dentare.

Scanned with OKEN Scanner

Tabloul clinic al bolii de focar se caracterizează prin manifestări de ordin general (fatigabilitate, cefalee, palpitații, scăderea apetitului, insomnie, subfebrilitate, artralgii) sau prin manifestări din partea diferitelor aparate afectate cu precădere : cutanate, renale.

Modificările bioumorale constant întîlnite sînt creșterea vitezei de sedimentare a hematiilor, leucocitoză și anemie.

Au fost preconizate numeroase teste pentru susținerea diagnosticului de boală de focar și pentru confirmarea patogeniei de focar a unei suferințe la distanță. Dintre acestea, mai fidele, mai utile și mai ușor de efectuat în practică s-au dovedit :

— Testul cu histamină. Aplicarea unei picături din soluția 1/5 000 sau 1/10 000 de histamină în sacul conjunctival al ochiului determină, după un minut — timp în care ochiul este închis — hiperemie pericorneeană care este maximă la 5 minute și durează circa 20 de minute. Testul este pozitiv în cazul focarelor de infecție localizate în extremitatea cefalică (dentare, amigdaliene, sinusale, otice).

— Testul mersului în pas vioi. După mersul în pas vioi timp de 2 ore la persoanele cu boală de focar temperatura rectală crește cu un grad, cea axilară menținîndu-se nemodificată.

— Testul fasciculației musculare. După cîteva minute de repaus la pat cu gambele flectate pe coapse și picioarele rotate ușor în afară, la persoanele cu focare de infecție în extremitatea cefalică se produc fasciculații musculare în plantă și gambe. Sînt autori care acordă fiabilitate diagnostică de 90% acestui test.

Pentru focarele de infecție dentare se folosesc teste diagnostice de provocare prin factori mecanici (testul masticației, testul masajului ganglionar submento-submandibular), prin agenți biologici (testul cu penicilină, cu histamină).

— Injectarea intramuscular a unei doze de 200 000 u penicilină determină creșterea sensibilității la palparea și la percuția dinților afectați, exacerbarea manifestărilor clinice la distanță.

— Injectarea de histamină soluție 1/1 000 în mucoasa vestibulară determină la dintele care constituie focar de infecție senzații particulare de tracțiune, de înțepătură, de tensiune, de pulsație, de dinte alungit — expresie a reacției parodontale. În afara infecției de focar, bolnavul percepe numai senzația de căldură locală, care durează cel mult un minut, după care dispare.

Suprimarea focarului de infecție dentar este obligatorie (prin tratament conservator, sau prin extracție), ea conducînd la diminuarea sau chiar la dispariția manifestărilor clinice. Semnele și simptomele care atestă modificarea reactivității generale nu sînt influențate în mod obligatoriu după rezolvarea focarului.

Scanned with OKEN Scanner

Hepatomegalia

Definită ca mărirea dimensiunilor ficatului, hepatomegalia constituie unul dintre semnele clinice de mare valoare diagnostică, dat fiind uşurinţa cercetării sale şi multitudinea de date pe care ni le oferă.

În afara dimensiunilor ficatului, examenul obiectiv aduce date interesante privind suprafaţa şi marginile organului, consistenţa, sensibilitatea la palpare.

Ficatul este accesibil examenului obiectiv prin palpare, percuţie şi, uneori, auscultaţie.

Terminologia folosită curent în exprimarea medicală şi anume, „mărirea de volum a ficatului" nu este conformă cu realitatea clinică, dat fiind faptul că prin examenul obiectiv ne putem da seama numai de dimensiunile ficatului, exprimate prin matitatea hepatică şi nu de volumul organului.

Dimensiunile ficatului normal sînt considerate ca fiind cuprinse între 11 şi 12 cm în sens craniocaudal pe linia mamelonară (diametrul vertical al ficatului, diametrul hepatic).

Liniile între care se delimitează ficatul normal sînt :

a) — limita superioară, care reprezintă o linie aproximativ orizontală care trece prin următoarele repere :

— în spate, acolo unde linia scapulară intersectează cea de a zecea coastă ;

— lateral, pe linia axilară anterioară, la intersecţia cu coasta a şaptea ;

— anterior, la întîlnirea liniei mamelonare drepte cu marginea inferioară a coastei a şasea şi,

— la locul de intersectare a liniei parasternale drepte cu marginea superioară a celei de a şasea coaste.

b) — limita inferioară, care lateral corespunde rebordului costal drept, iar medial poate ajunge în epigastru pînă la jumătatea liniei xifoombilicale.

Dacă delimitarea marginii superioare a ficatului se face, în general, cu multă uşurinţă prin percuţie (se distinge foarte bine trecerea de la

Scanned with OKEN Scanner

sonoritatea pulmonară la matitatea hepatică), în schimb, marginea inferioară presupune o anumită experienţă pentru decelarea sa. Percuţia permite sesizarea limitei dintre matitatea inferioară hepatică şi sonoritatea sau chiar timpanismul organelor abdominale. Dar elementele cele mai importante în aprecierea marginii inferioare a ficatului ni le oferă palparea.

Punctul de vedere privind limita inferioară hepatică s-a schimbat în decursul vremii. Vechii clinicieni (Laenec, Trousseau, Vidal, Sergent) considerau că ficatul normal nu depăşeşte în jos rebordul costal ; majoritatea practicienilor sînt, însă, de acord că ficatul normal poate coborî în inspir profund chiar cu 1—2 laturi de deget sub rebordul costal, însă marginea inferioară să fie rotunjită şi de consistenţă normală. Medial, în epigastru, se poate palpa chiar ceva mai jos, pînă la jumătatea liniei care uneşte ombilicul cu apendicele xifoid.

Palparea ficatului (ca şi a întregului abdomen, dealtfel) este influenţată într-un sens sau altul de gradul dezvoltării şi a tonusului musculaturii abdominale şi, în special, a muşchilor drepţi abdominali. Nu sînt rare cazurile în care, pentru aprecierea corectă a limitei inferioare a ficatului, trebuie să se recurgă la metoda combinată : auscultaţie-palpare. În acest scop se plasează capsula stetoscopului cu membrana în zona de matitate hepatică, iar cu degetul trei al mîinii drepte trasăm linii paralele cu rebordul costal, plecînd din dreptul liniei ombilicale pînă cînd tonalitatea sunetului emis de degetul explorator se schimbă brusc, devenind înaltă, zgomotul este aspru, rugos şi pare că provine de undeva din imediata apropiere a urechii.

În aprecierea hepatomegaliei trebuie să se aibă în vedere întotdeauna posibilitatea împingerii în sus sau în jos a ficatului, prin diferite procese patologice (abdominale în primul caz, emfizemul pulmonar în cel de al doilea) ; în aceste situaţii, diametrul craniocaudal al ficatului este normal, ceea ce exclude eventualitatea hepatomegaliei.

Parametrii clinici definitori ai ficatului normal sînt :

— diametrul craniocaudal 11—12 cm ;

— consistenţa elastică ;

— suprafaţa (cît se poate palpa) este regulată, iar marginea inferioară rotunjită ;

— lipsa sensibilităţii dureroase la palpare.

În raport cu aceşti parametri clinici se apreciază existenţa hepatomegaliei şi caracteristicile ei, elemente clinice care pot sugera — încă de la examenul obiectiv al bolnavului — tipul suferinţei hepatice sau să orienteze explorările paraclinice într-o anumită direcţie diagnostică.

În patologia generală, hepatomegalia apare în procesele hepatitice acute şi cronice, în tumorile benigne şi maligne hepatice, în tezaurismoze (de fier, de glicogen), în amiloidoză, în granulomatoze şi procese supurative hepatice, în etilismul cronic, în unele afecţiuni cardiace.

Analiza atentă a caracteristicilor clinice ale hepatomegaliei în diferite condiţii patologice scoate în evidenţă importanţa pentru diagnostic a examenului clinic al bolnavului. În acest sens, expunerea condiţiilor patologice inductoare de hepatomegalie şi a particularităţilor clinice ale acesteia, substratul anatomo- şi histopatologic precum şi cel biochimic

Scanned with OKEN Scanner

și fiziopatologic al hepatomegaliei, considerăm că va spori interesul practicienilor pentru examenul clinic al bolnavului, pentru sporirea cotei personale în stabilirea diagnosticului unei hepatomegalii.

Hepatomegalia în patologia generală

Hepatita virală

În hepatita virală hepatomegalia constituie una dintre cele mai precoce modificări obiective — apare în primele zile ale perioadei preicterice — fiind întîlnită la aproximativ trei sferturi dintre bolnavi. Ficatul este sensibil la palpare, are marginea inferioară rotunjită, suprafața netedă, regulată, iar consistența este crescută.

Se însoțește în 20—25% din cazuri de splenomegalie și adenopatie periferică.

Substratul histopatologic al hepatomegaliei în hepatita virală il constituie leziunile inflamatorii și colestaza. Infiltratul inflamator este de tip polimorf, reprezentat de granulocite (în special eozinofile), limfocite, plasmocite și este localizat în spațiile porte. Localizarea pericanaliculară a infiltratului inflamator este caracteristică formei colangiolitice a hepatitei virale. Prezența eozinofilelor este interpretată fie ca rezultat al dezintegrării hepatocitelor, fie ca expresie a unei reacții alergice față de agentul patogen (virusurile hepatitice A, B sau non A — non B). Concomitent, se produce activarea mezenchimului, cu mobilizare de celule macrofage, hiperplazia celulelor Kupffer. Colestaza se caracterizează prin prezența pigmentului biliar în hepatocite și în celulele Kupffer.

Paralel cu modificările de tip inflamator se pun în evidență alterări ale organitelor infracelulare, cariopicnoză, carioliză, necroză celulară. Necroza apare izolată sau pe grupe celulare (în fișii sau în benzi, alături uneori de hepatocite binucleate care reprezintă expresia histopatologică a procesului de regenerare hepatică).

Electronomicroscopic modificările sînt mult mai puțin importante decît cele constatate la microscopia optică. Cea mai caracteristică este dilatarea reticulului endoplasmic granular, constatată la majoritatea hepatocitelor.

Revenirea spre/la normal a structurii ficatului și a dimensiunii sale se face în 3—6 luni.

Hepatitele cronice

În raport cu forma clinică, stadiul evolutiv și intensitatea modificărilor histopatologice, hepatomegalia din cursul hepatitelor cronice are anumite particularități.

Hepatita cronică satelită și *hepatita cronică reactivă* evoluează cu hepatomegalie moderată și sensibilitate dureroasă la palpare.

În hepatita satelită, fiind vorba de interesarea ficatului în cursul obstrucțiilor biliare infectate (în litiaza veziculară și, în special, în

Scanned with OKEN Scanner

cea coledociană) ficatul este dureros spontan, durere exacerbată prin palpare și se mărește în timpul episoadelor colestatice.

Microscopic se constată inflamația canaliculelor biliare care, împreună cu trombii biliari determină obstruarea lumenului canalicular; pericanalicular se pun în evidență leziuni de pericolangită.

În hepatita reactivă se realizează afectarea ficatului în cadrul unor boli inflamatorii sistemice, dintre care mai frecvent întîlnite în practică sînt cele cu localizare digestivă (tuberculoza intestinală, boala Crohn, ulcerul gastroduodenal, rectocolita ulcerohemoragică, pancreatita cronică, diverticuloza intestinală). Modificările histopatologice sînt de trei tipuri : degenerescență grasă, infiltrat portal și periportal, pericolangită.

Rareori ficatul este dureros spontan sau la palpare ; în cele mai multe din cazuri, însă, este sensibil la presiune.

Hepatita cronică persistentă evoluează în aproape jumătate din cazuri cu hepatomegalie. Ficatul este moderat mărit, de consistență crescută, cu suprafața regulată, lobulația fiind mai exprimată, uneori cu mici neregularități, iar culoarea este palid-cenușie.

Expresia histopatologică a hepatomegaliei o reprezintă infiltratul limfocitar (cu rare plasmocite și macrofage) în spațiul port — de unde denumirea de hepatită cronică portală. Spațiile porte apar lărgite datorită prezenței infiltratului, care este evident în spațiile Kiernan mici. Rareori infiltratul inflamator apare intralobular în focare mici ; în circa 10% din cazuri apare proliferare a canaliculelor biliare interlobulare. Membrana limitantă a lobulului este, însă, întotdeauna păstrată.

Hepatita cronică sclerogenă — forma de vindecare a hepatitei cronice agresive de tip B sub influența tratamentului imunosupresiv și glucocorticoid — are în tabloul său clinic hepatomegalia în mai mult de două treimi din cazuri.

Ficatul are consistența crescută, suprafața este regulată iar marginea inferioară are tendința la ascuțire.

Hepatomegalia își are explicația la nivel histopatologic în formarea de septuri fibroase periportale care se prelungesc periportal și intralobular, care iau locul infiltratului inflamator din faza activă a hepatitei, în hiperplazia kupfferiană.

În ***hepatita cronică agresivă*** hepatomegalia este întîlnită la jumătate dintre bolnavi. Marginea inferioară a ficatului depășește cu 2 laturi de deget rebordul costal, diametrul prehepatic pe linia medioclaviculară depășind 12 cm ; suprafața este regulată, marginea inferioară are tendință la ascuțire, consistența este crescută în mai mult de o treime din cazuri. Palparea superficială și chiar cea profundă nu determină durere sau jenă dureroasă, cu toate că pe plan subiectiv bolnavii se plîng de senzația de greutate și de durere în hipocondrul drept, care se exacerbează la efort (hepatalgia de efort).

Histopatologic se constată alterări inflamatorii accentuate lobulare, portale și periportale. Abundența de infiltrat inflamator cronic conduce la lărgirea și prelungirea spațiilor porte. Membrana limitantă internă este erodată, în cadrul necrozei localizate la periferia lobulului (piece-meal necrosis). Înlocuirea cu fibroză a membranei distruse, depunerea de colagen care înconjoară și izolează hepatocitele singulare sau

Scanned with OKEN Scanner

grupate realizează primul stadiu al fibrozei. În forma de tip B a hepatitei cronice agresive activitatea inflamatorie este severă, apar necroze întinse inter- şi intralobulare şi se realizează asocierea de „piece-meal necrosis" cu infiltrat inflamator abundent, cu proporţie mare de pironiofile şi cu formarea de septuri conjunctive.

Ciroza hepatică

Ciroza hepatică evoluează cu hepatomegalie sau, din contră, cu reducerea dimensiunilor ficatului (în general, însă, în stadiile avansate ale bolii acesta este atrofic). Consistenţa este crescută, fermă, uneori ca piatra ; la începutul bolii, în perioada în care se constituie steatoza, distrofiile celulare şi infiltratul celular consistenţa este moale, însă pe măsură ce boala avansează, activitatea fibroblastică — fibrocitară duce la creşterea consistenţei ficatului.

Marginea inferioară este ascuţită, poate fi crenelată ; suprafaţa este neregulată din cauza nodulilor (micronoduli în ciroza nutriţională şi etilică şi macronoduli în cea posthepatitică, postnecrotică). Deseori, la suprafaţa ficatului există atît macronoduli cît şi micronoduli.

În cazul în care este mărit, hipertrofia nu este uniformă, ea putînd predomina la un lob hepatic sau altul.

Mai frecvent se constată hepatomegalia în ciroza nutriţională şi alcoolică decit în cea posthepatitică.

Substratul histopatologic al hepatomegaliei îl reprezintă excesul de colagen şi de grăsime, nodulii de regenerare.

Micronodulii au dimensiuni mici, sub 1 cm diametru şi sînt uniformi ca mărime şi formă. Ei sînt formaţi din hepatocite care se află în diferite stadii de necroză sau distrofie reversibilă, înconjuraţi de septuri conjunctive subţiri. Alte hepatocite apar, din contră, hipertrofiate, cu citoplasma ca pînza de păianjen. Vena centrolobulară este înglobată în septurile conjunctive. Reacţia inflamatorie în noduli apare în focare şi este alcătuită predominant din granulocite. Aceste modificări microscopice caracterizează ciroza micronodulară (mononodulară, regulată), care corespunde cirozei portale sau alcoolice, din clasificarea veche.

Macronodulii au dimensiuni între 1 şi 5 cm în diametru, au septuri conjunctive groase iar arhitectura hepatică este mai puţin compromisă decît în cea micronodulară. Ciroza macronodulară (multinodulară, neregulată) corespunde cirozei posthepatitice postnecrotice.

Ciroza biliară primitivă

Atît este de constantă hepatomegalia în tabloul clinic al cirozei biliare primitive încît — în lipsa măririi ficatului — diagnosticul este pus sub semnul întrebării.

La începutul bolii consistenţa ficatului este normală, marginea inferioară rotunjită, suprafaţa regulată ; pe măsură însă ce boala se cronicizează consistenţa creşte, marginea inferioară devine ascuţită, iar suprafaţa devine neregulată, cu noduli. Dimensiunea ficatului este direct proporţională cu vechimea bolii, după cîţiva ani de evoluţie marginea sa inferioară putînd ajunge la creasta iliacă.

Scanned with OKEN Scanner

Expresia histopatologică a hepatomegaliei o reprezintă colestaza și hipertrofia kupfferiană ; în această formă de ciroză desenul lobular centrat de venula suprahepatică se menține mult timp.

Într-un prim stadiu se constată infiltrat inflamator situat în jurul canaliculelor septale și interlobulare, cu păstrarea intactă a membranei limitante a lobulilor.

În stadiul II apare proliferare canaliculară, reducerea numărului canaliculelor biliare și înlocuirea lor cu infiltrat limfoid, fibroză portală.

În stadiul III septurile conjunctive invadează spațiile porte și interiorul lobulilor, colestaza periportală este foarte accentuată, în timp ce procesul inflamator scade mult în intensitate.

În stadiul IV de ciroză constituită apar noduli de regenerare iar extinderea septurilor conjunctive conduce la reducerea la mai puțin de jumătate a canaliculelor biliare, neocanaliculele de regenerare nefiind funcționale datorită lipsei lumenului ; citoarhitectonica este dezorganizată, ștergerea structurii lobulare fiind definitorie pentru ciroza hepatică, indiferent de etiologie.

Tumorile hepatice benigne

Variate ca origine, consistență și evoluție, tumorile hepatice benigne produc hepatomegalie prin mecanisme diferite, astfel încît, pentru înțelegerea lor cît mai corectă necesită abordarea separată a fiecărei forme.

Adenomul hepatic se întîlnește aproape exclusiv la sexul feminin, maximum de incidență fiind în decadele a 3-a și a 4-a. În cele mai multe din cazuri se prezintă ca formațiune tumorală hepatică unică, voluminoasă, localizată în lobul drept ; în rare cazuri se constată doi sau mai mulți noduli. Indiferent de numărul lor, adenoamele sînt bine delimitate, au consistența puțin crescută sau nemodificată față de a ficatului normal ; culoarea este roșie-brună în majoritatea lor (datorită hipervascularizației) sau galbenă-cenușie.

Hepatomegalia constituie manifestarea clinică a bolii la 2/3 dintre bolnavi, restul evoluînd asimptomatic.

Substratul histopatologic al hepatomegaliei în adenomul hepatic îl reprezintă hiperplazia hepatocitelor de aspect normal. Într-adevăr, celulele hepatice sînt mai mari, au citoplasma vacuolizată (de unde aspectul spumos al hepatocitelor) și mitocondriile alungite, distorsionate, largi ; dispoziția celulelor hepatice este tubulară sau trabeculară.

Inexistența spațiilor porte, a venelor centrolobulare, a canaliculelor biliare și a țesutului conjunctiv conduc la dispariția arhitecturii hepatice.

Hiperplazia nodulară focală — este cea mai frecventă tumoare benignă hepatică ; se întîlnește mai ales la femei, în perioada de maximă activitate sexuală.

Ficatul este moderat mărit de volum, neuniform, existența nodulilor constatîndu-se mai ales în lobul drept (de două ori mai frecvent decît în cel stîng). În peste trei sferturi din cazuri există un singur nodul, rotund, situat sub capsula Glisson ; în rest, nodulii sînt multipli, diseminați în profunzimea parenchimului hepatic, bine delimitați. La

Scanned with OKEN Scanner

secționare apar fără capsulă proprie, de culoare mai deschisă decît restul parenchimului hepatic (gri-gălbuie sau maro-deschis). Microscopic, hepatocitele au aspect normal, sînt dispuse în travee și sînt mărite de volum.

Hamartomul — apare de regulă la copii, la care se manifestă prin hepatomegalie dureroasă, a cărei creștere este rapidă.

La palpare se constată o formație tumorală solitară, de dimensiuni între 5 și 15 cm, de consistență crescută. Culoarea chistului variază de la roșie-maronie pînă la gri-cenușie, iar la secționare se constată prezența de chisturi și pseudo-chisturi. Chisturile sînt capitonate cu țesut fibros sau cu celule endoteliale, iar pseudochisturile (provenite din dezintegrarea mezenchimului) au aspect areolar.

Hamartomul hepatic semnifică persistența unor resturi de ficat embrionar, care a scăpat evoluției și diferențierii normale.

Teratomul este, ca și hemartomul, tot o tumoare embrionară, însă la formarea ei participă structuri străine de ficat : epiteliu digestiv și respirator, piele, fanere, mușchi, plex coroid, cartilagii, oase, encefal, dinți etc.

Benign prin structura histopatologică (conține derivate din toate cele trei membrane embrionare), teratomul hepatic este malign prin evoluție și prin potențialul de malignizare.

La palpare, ficatul apare mărit neuniform, tumora avînd dimensiuni variabile — de la a unei portocale la a unui cap de făt — de consistență crescută față de parenchimul din jur, uneori bine delimitată, alteori difuză.

Hemangiomul este dintre cele mai frecvente tumori benigne ale ficatului. La palpare se constată prezența unei formațiuni tumorale hepatice, de mărime variabilă, nedureroasă spontan la palpare.

Microscopic, este vorba de o tumoare de origine mezodermică, de natură capilară sau cavernoasă. Angioamele sînt diseminate în ambii lobi hepatici, au mărimea între 2 și 3 cm și pot imprima ficatului aspectul de mozaic. Deseori, bolnavii au și teleangiectazii cutanate, fapt care obligă luarea în discuția diagnostică în aceste cazuri și a hemangiomului hepatic. Comunicările arterio-venoase care se realizează intrahepatic conduc la suprasolicitări și la decompensare cardiacă, deseori greu de interpretat etiopatogenic.

Chistul hepatic solitar produce hepatomegalie interesînd în special lobul drept ; gradul de mărire a ficatului este în funcție de mărimea chistului. Conținutul chistului este lichidian sau vîscos, de culoare albă-gălbuie pînă la verde. De formă rotundă sau ovalară, chistul este bine delimitat și încapsulat de o membrană cu structură epitelială-conjunctivă-vasculară.

Boala polichistică a ficatului poate fi diagnosticată la examenul clinic al bolnavului, atunci cînd chisturile au o anumită mărime și devin palpabile. Ficatul apare mărit, cu suprafața sau marginea inferioară neregulate, de consistență elastică. Numărul chisturilor variază de la cîteva pînă la cîteva zeci sau sute, iar dimensiunile lor de la cele de ordin microscopic la cele ale unui cap de făt. Conținutul este lichidian, brun, variind între cîțiva mililitri și 800—1 000 ml.

Scanned with OKEN Scanner

În jumătate din cazuri, boala polichistică a ficatului se asociază cu rinichi polichistici și, în măsură mai mică, cu alte localizări chistice (splenice, pulmonare, pancreatice).

Prin numărul și dimensiunea lor, chisturile pot înlocui o mare parte din ficat ; între chisturi, parenchimul hepatic este normal.

Chistul hidatic

Reprezentînd stadiul larvar al bolii, chistul hidatic hepatic constituie una dintre cauzele de hepatomegalie izolată, frecvent întîlnite în țara noastră și în zonele temperate ale Europei și Asiei.

Evoluția bolii este lungă, manifestată prin jenă dureroasă în hipocondrul drept și epigastru, care iradiază în lomba dreaptă și se însoțește deseori de greutate sau senzație de disconfort în expansiunile hemitoracelui drept.

Hepatomegalia este decelată, deseori, la examenul radiologic cardiopulmonar sau gastrointestinal, după o lungă perioadă devenind evidentă și la palpare.

Suprafața ficatului este netedă, regulată, în localizările centrale ale chistului (care nu sînt accesibile examenului palpator) sau neregulată, în cazul în care dezvoltarea chistului se face pe fața anteroinferioară a lobului drept sau pe cea anterioară a lobului stîng. La palpare se constată că ficatul bombează, este boselat, bombarea fiind unică (în forma monoloculară) sau se percep numeroase neregularități (în forma alveolară de echinococoză). Localizarea și evoluția cea mai frecventă a chistului hidatic se constată anterior, ceea ce permite punerea în evidență a hepatomegaliei.

Consistența ficatului este mărită, fermă, hepatomegalia fiind limitată în general la locul afectat ; în jurul chistului, consistența ficatului este normală, datorită parenchimului înconjurător care este normal. Nu sînt rare cazurile în care se constată mărirea lobului hepatic sănătos, ca mecanism compensator în chisturile mari sau multiple.

În localizările posterioare, evoluția chistului duce la împingerea înainte a ficatului și la decelarea contactului lombar al tumorii — caracteristică clinică ce creează confuzii diagnostice. Cînd dezvoltarea chistului se face superior, manifestările clinice de debut sau dominante sînt de ordin respirator. În cazul localizării inferioare se poate ca tumoarea chistică să apară distinctă de ficat ; cînd este pediculată, atîrnă de marginea inferioară hepatică și se confundă ușor cu un chist intestinal sau peritoneal. Ea poate determina icter prin obstrucția căilor biliare extrahepatice (colecist, canal coledoc), compresiune pe vena portă sau vena cavă inferioară, cu instalarea ascitei.

Evoluția chistului este spre fisurare sau rupere în peritoneu (cînd produce pe lîngă „alergie hidatică" și sindrom peritonitic), în tubul digestiv (bazinet, aortă, pleură, pericard). În aceste cazuri, tensiunea chistului este foarte mare și nu se poate pune în evidență senzația de fluctuență.

Calcificarea chistului explică descoperirile întîmplătoare, făcute cu ocazia unor examene radiologice toracoabdominale sau la necrop-

Scanned with OKEN Scanner

sie. În interpretarea corectă a calcificărilor radiologice trebuie să se aibă în vedere umbrele care se suprapun pe cea hepatică (rinichi, peritoneu, colecist, suprarenale, diafragm), cît şi cele hepatice, dar de altă natură decît hidatică (abces amebian, neoplasm primitiv, tuberculom, hemangiom, litiază biliară, gomă luetică).

Anatomopatologic se disting două forme de chist hidatic, în funcţie de agentul cauzal : forma monoloculară — determinată de *Echinococcus granulosus* şi forma alveolară provocată de *Echinococcus multilocularis*.

a) *Hidatidoza monoloculară* se dezvoltă ca urmare a înghiţirii accidentale a embrioforelor de tenia echinococcus. Chistului hidatic i se recunosc 3 membrane :

— adventicială — care aparţine gazdei — se formează în urma distrucţiei parenchimului hepatic şi înlocuirii acestuia cu fibroză reactivă ;

— anchistă — formată din straturi concentrice care asigură hrana paraziţilor, avînd în acelaşi timp şi rol de filtru în diseminarea paraziţilor ;

— germinativă sau proligeră, tapetează cavitatea chistică. Ea dă naştere la muguri proeminenţi care devin vezicule proligere, în care se dezvoltă scolecşii viitoarelor tenii adulte. Scolecşii prin detaşare pot determina un sediment intrachistic, denumit din cauza aspectului „nisip hidatic".

Lichidul hidatic secretat de membrane este apos, clar, steril, asemănător cu apa de stîncă.

Depunerea de calciu în membrane nu înseamnă întotdeauna moartea chistului. Util pentru actul operator este faptul că între membrana adventicială şi cea anchistă se află planul de clivaj chirurgical.

b) *Hidatidoza multiloculară* (echinococoza alveolară) este provocată de Echinococcus multilocularis, care reprezintă forma adultă a parazitului ; infestarea omului se face prin intermediul fructelor de pădure care cresc pe pămînt (afine, fragi, zmeură, mure) şi care sînt contaminate de dejecţiile vulpii care a devorat şoareci de cîmp (la care parazitul se găseşte sub formă larvară).

Fixarea teniei se face totdeauna hepatic, unde are loc vezicularea embrionilor şi dezvoltarea scolecşilor. Spre deosebire de forma monoloculară, echinococoza alveolară se caracterizează prin cavităţi hepatice multiple, umplute cu magmă gelatinoasă, care evoluează purulent şi care disemineză centrifug din aproape în aproape. Aceasta datorită membranei anchiste care este subţire şi incompletă, motiv pentru care nu poate exercita funcţia de barieră în calea diseminării (ca în forma monoloculară).

Decelarea hepatomegaliei izolate, corelată cu modificările obstructive (respiratorii, biliare, venoase) sau cu cele datorită „fisurării sau ruperii chistului" („alergia hidatică", peritonita, pseudotuberculoza caşectică peritoneală hidatică) permit suspicionarea clinică a chistului hidatic şi orientarea explorărilor paraclinice în vederea confirmării originii hidatice a hepatomegaliei.

Scanned with OKEN Scanner

Neoplasmul hepatic primitiv

Neoplasmul hepatic se manifestă pe plan subiectiv prin durere în hipocondrul drept și tulburări dispeptice, iar pe plan obiectiv prin hepatomegalie și pierdere ponderală.

Hepatomegalia se întîlnește la peste 90—95% dintre bolnavi; aceasta înseamnă că numai un procent infim evoluează fără hipertrofie hepatică.

Ficatul este mărit neuniform, în raport cu sediul tumorii, fie global, fie lobar. Suprafața sa apare neregulată, datorită nodulilor de diferite dimensiuni; sînt rare cazurile în care suprafața este regulată.

Hipertrofia hepatică poate fi moderată sau accentuată; lobul stîng poate ocupa tot epigastrul și ajunge chiar în hipocondrul stîng (caz în care conduce la dispariția spațiului Traube), iar lobul drept poate ajunge la creasta iliacă. Evoluția procesului tumoral se face și superior — diafragmatic, în circa 50% din cazuri, situație care însă scapă examenului palpator.

Consistența ficatului este foarte mult crescută, dură. Se consideră că duritatea din neoplasm nu se găsește în nici o altă afecțiune hepatică; mai mult chiar, termenul „consistență dură" definește în exclusivitate neoplasmul organelor parenchimatoase (ficat, splină, ganglioni limfatici etc.).

Ficatul neoplazic este dureros spontan, iar palparea exacerbează durerea.

La palpare se poate percepe uneori existența unei frecături — datorită procesului inflamator peritoneal (perihepatita), iar la auscultație suflu sistolic. Datele statistice atestă existența suflului la circa un sfert dintre bolnavi, el fiind determinat de variațiile și neregularitățile calibrului arterelor hepatice, de stenoza relativă a ramurilor mari ale arterelor hepatice la emergența lor sau de creșterea debitului arterial.

Din punct de vedere microscopic, neoplasmul primitiv hepatic este în peste 90% de origine hepatocelulară (hepatomul malign), în rest fiind de origine canaliculară (colangioame produse prin degenerarea malignă a celulelor canaliculelor biliare), mixte (hepatocolangioame) sau sarcomatoase (reticulosarcoame, angiosarcoame).

Granulomatozele hepatice

Granulomatozele hepatice evoluează cu hepatomegalie în aproape un sfert din totalul cazurilor. Ficatul este de consistență crescută, ecografic apărînd ca avînd ecodensitate diferită (mult mai mare în zonele cu noduli). Nodulii granulomatoși sînt repartizați difuz, fiind formați din variate tipuri de celule (în anatomia patologică noțiunea granulom are semnificația de polimorfism celular: polinucleare, histiocite, fibroblaști, plasmocite, celule reticulo-endoteliale). În centrul nodulului poate fi identificată prezența de material amorf, cazeos, purulent, gomos sau a celulelor gigante.

Scanned with OKEN Scanner

Reacţia granulomatoasă reprezintă o modalitate reactivă faţă de diferiţi agenţi patogeni : infecţioşi (bacterii, micobacterii, virusuri, rickettsii, spirochete, fungi, paraziţi), medicamentoşi, boli neoplazice etc.

Ficatul revine la dimensiunea normală în raport cu vindecarea bolii cauzale, generatoare a granulomatozei.

Abcesul hepatic

Abcesul hepatic se manifestă pe plan clinic prin hepatomegalie, care evoluează în peste două treimi din cazuri înspre abdomen. Dealtfel, abcesul hepatic constituie una dintre puţinele condiţii patologice care determină mărirea de volum a ficatului înspre torace.

Ficatul este în marea majoritate a cazurilor mărit, hipertrofia făcîndu-se neuniform ; lobul drept şi domul hepatic sînt de 5 ori mai frecvent afectate decît restul organului ; palparea exacerbează durerea spontană din hipocondrul drept, care poate deveni violentă. Nu numai palparea ci şi mişcările respiratorii profunde măresc intensitatea durerii. Consistenţa ficatului este crescută în zona în care se dezvoltă abcesul. Marginea inferioară este modificată, dat fiind procentul mare de cazuri în care abcesul evoluează abdominal ; ea poate fi rotunjită, neregulată, boselată sau chiar nemodificată.

Sînt cazuri în care abcesul piogen hepatic evoluează cu hipotrofie a ficatului, cînd la palparea suprafeţei sau marginii inferioare se percep noduli de mărime variabilă şi de consistenţă crescută.

Dintre celelalte manifestări clinice care pot contribui la stabilirea diagnosticului, cele mai importante sînt :

— durerea din hipocondrul drept, de la baza hemitoracelui drept sau din epigastru ;

— contractura musculară — localizată în hipocondrul drept, în cazul abcesului situat sub rebordul costal ; contractura musculaturii intercostale în formele care evoluează în spre torace ;

— tulburări respiratorii : tuse uscată, supărătoare, chinuitoare (tusea hepatică descrisă de Pel), limitarea şi superficializarea mişcărilor respiratorii ale hemitoracelui drept.

La examenul obiectiv se constată diminuarea transmiterii vocii vorbite sau şoptite, submatitate sau matitate bazal drept, dispariţia murmurului vezicular, raluri subcrepitante. Din cauza durerii de la baza hemitoracelui drept, care se exacerbează chiar şi la mişcările respiratorii, bolnavii adoptă intuitiv decubitul lateral drept care, imobilizînd hemitoracele diminuează intensitatea durerii ;

— ascita se întîlneşte în cazurile în care abcesul hepatic are punctul de plecare apendicular sau pileflebitic ;

— edem al regiunii hepatice anterolaterale sau/şi dorsolombare, datorită celulitei care acompaniază procesul piogen hepatic ;

— semne generale : ascensiune termică de tip septic, frisoane, stare de rău, inapetenţă, greţuri, vărsături, pierdere ponderală ;

— splenomegalie, în abcesul cronic localizat în zona anteroinferioară a ficatului care determină compresiune portală ;

— icter, observat mai ales în abcesele ce se acompaniază de colangită obstructivă şi în cele de origine pileflebitică.

Scanned with OKEN Scanner

Amiloidoza hepatică

Amiloidoza hepatică se caracterizează pe plan clinic prin hepatomegalie care poate depăși de 2—3 ori dimensiunile normale ale ficatului, ea fiind mai accentuată în formele secundare de amiloidoză. Interesarea ficatului în procesul de hipertrofie este în general globală, ceea ce face ca organul să apară mărit în totalitate. Nu numai hipertrofia este mai marcată în amiloidoza secundară, dar și incidența afectării hepatice este mai mare de aproximativ două ori față de amiloidoza primară a ficatului (80% față de 40% în cea primară).

Consistența este crescută, fermă, suprafața netedă, marginea inferioară a ficatului este regulată, rotunjită. Nici spontan și nici la palpare ficatul nu este dureros.

Culoarea ficatului este palidă, iar la secțiune apare ca avînd aspect sticlos.

Substratul histopatologic al hepatomegaliei îl constituie depunerea de amiloid în spațiul Diesse ; aceasta se produce intralobular, în focare sau în zone mai întinse, predominînd la periferia lobulului hepatic sau în regiunea sa intermediară. Depunerile de amiloid sînt traversate de fibre de reticulină.

Hepatocitele, canalele biliare și venele centrolobulare nu conțin amiloid. Cu toate că celulele hepatice nu sînt afectate direct, prin compresiunea pe care o exercită masele de amiloid, ele suferă procese degenerative.

Arterele și țesutul conjunctiv periarterial constituie sediul de predilecție al depunerilor de amiloid în amiloidoza primară.

Amiloidoza primară — căreia nu i se recunoaște vreun factor cauzal — afectează cu precădere mezodermul din vase, piele, musculatura scheletică și miocardul ; organele parenchimatoase (ficatul, splina, suprarenalele, rinichii) sînt rar interesate. Printre factorii inductori de amiloidoză secundară, mai frecvent întîlniți sînt : tuberculoza, osteomielita cronică, endocardita bacteriană subacută, neoplasmul, plasmocitomul, poliartrita reumatoidă, actinomicoza, supurațiile pulmonare cronice (pleurezia purulentă, bronșiectazia, bronșita cronică), luesul, inflamațiile intestinale cronice, limfoamele maligne.

În amiloidoza hepatică secundară, caracteristicilor clinice ale hepatomegaliei amiloidice i se adaugă și cele determinate de boala cauzală.

Hemocromatoza

Hemocromatoza — încărcarea cu fier a organismului cu modificări viscerale consecutive — evoluează aproape constant cu hepatomegalie. Ficatul își mărește dimensiunile neuniform (lobul stîng în special), este neregulat, are consistență crescută și nu este sensibil la palpare ; suprafața este netedă sau fin nodulară, iar marginea inferioară are tendința la ascuțire.

Culoarea ficatului este roșietică-cărămizie iar suprafața este nodulară, determinată de noduli mici (ciroza micronodulară, monolobulară, regulată), sau noduli mari, neregulați (ciroza macronodulară, neregulată) ; greutatea ficatului variază între 2 000 și 3 000 de grame.

Scanned with OKEN Scanner

Substratul histopatologic al hepatomegaliei din hemocromatoză îl reprezintă modificările de ciroză hepatică și cele de încărcare cu fier (care sînt cele mai accentuate dintre toate viscerele).

Depunerile de hemosiderină sub formă de granule se produc în cea mai mare parte în hepatocite și, în mult mai mică măsură, în celulele Kupffer, în septurile conjunctive, în macrofage și în capsula hepatică, în epiteliul biliar. Hepatocitele conțin și hemofuscină, dar aceasta se depune predominant în peretele vascular și în septurile conjunctive. Încărcarea cu fier este întîlnită și în pancreas, glandele endocrine (tiroida, paratiroidele, corticosuprarenalele, hipofiza anterioară), tegumente, splină, rinichi, mucoasa gastrointestinală, măduva hematogenă, ganglionii limfatici (mai ales cei peripancreatici).

Importanța hepatomegaliei pentru diagnosticul hemocromatozei reiese din aceea că face parte din triada clinică a bolii : pigmentarea bronzată a pielii, diabet zaharat și hepatomegalie.

Glicogenozele

Dismetabolii al căror substrat biochimic îl reprezintă perturbarea metabolismului glicogenului la diferite niveluri ale lanțului degradativ, glicogenozele se caracterizează histopatologic prin acumularea glicogenului în diferite organe. Dintre acestea, depunerea în ficat este cvasiconstant întîlnită, ea fiind constatată în 6 din cele 8 tipuri de glicogenoze.

Pe plan clinic obiectiv, această încărcare cu glicogen a ficatului se traduce prin mărirea ficatului, care este ușor evidențiată la palpare.

Ficatul este mărit uniform, toți lobii fiind interesați în procesul de tezaurizare a glicogenului ; consistența este moderat crescută, suprafața regulată, marginea inferioară își menține rotunjimea, iar palparea nu este dureroasă.

Substratul biochimic al hepatomegaliei prin încărcare a celulei hepatice cu glicogen este diferit, în raport cu tipul glicogenozei.

În *glicogenoza tip I* — boala Gierke — se realizează depunerea excesivă de glicogen în ficat și în rinichi (de unde și denumirea de formă hepatorenală acordată acestui tip de dismetabolie glicogenică) ; glicogenul are structură biochimică normală.

Mecanismul prin care se realizează această tezaurizare este corelat cu diminuarea capacității funcționale a glucozo-6-fosfatazei, enzimă responsabilă de degradarea glucozo-6-fosfatului. Ficatul fiind unul dintre organele unde activitatea enzimei este mult scăzută, va suferi reducerea debitului glucozei. Prin intrarea în acțiune a mecanismelor compensatorii — hipersecreția de glucagon, adrenalină și de hormoni hipofizo-corticosuprarenali — se realizează stimularea gluconeogenezei din lipide și proteine. În consecință, se va produce depunerea în ficat (și în rinichi) de glicogen cu structură normală.

Dintre manifestările clinice care pot sugera diagnosticul încă din timpul examenului obiectiv al bolnavului, mai importante sînt : întîrzierea dezvoltării funcțiilor psihice, obezitatea cu depunerea de grăsime predominant pe față și pe trunchi, crize hipoglicemice.

Scanned with OKEN Scanner

Bioumoral, acești bolnavi au hipoglicemie care se accentuează postprandial, putînd ajunge pînă la 40 mg%, valori care constituie limita critică.

Boala este ereditară, cu mod de transmitere autosomal recesiv, consanguinitatea părinților fiind frecvent întîlnită.

Glicogenoza tip II se caracterizează prin lipsa unei maltaze (alfa-1-4-glucozidaza) — enzima lizozomală care scindează legăturile 1—4 ale catenelor externe ale glicogenului. Se realizează, astfel, depunere intracelulară în exces de glicogen cu structură normală (ca și în tipul precedent de glicogenoză), în special în sistemul nervos, musculatura striată și miocard.

Depunerea hepatică se face în toate cele 3 forme clinice ale glicogenozei tip II :

— în boala Pompe, în care depozitarea predominantă a glicogenului se face în miocard, unde determină cardiomegalie. Depunerile hepatice, musculare, în limbă, în sistemul nervos sînt lipsite de gravitate, bolnavii exitînd prin insuficiență cardiacă ;

— în boala Gunter, hepatomegalia este moderată (ca și cardiomegalia), înmagazinarea de glicogen făcîndu-se cu precădere în mușchii scheletici. Manifestarea clinică dominantă este hipotonia musculară generalizată, iar sfîrșitul acestor bolnavi se face prin insuficiență respiratorie ;

— în forma tardivă — care poate apărea în copilărie sau la adolescență — hepatomegalia, tulburările musculare de tip miopatic și întîrzierea dezvoltării sau alterarea funcțiilor psihice constituie manifestările clinice definitorii ale bolii.

Glicogenoza tip III — boala Forbes — este o tezaurismoză cu glicogen modificat biochimic (apare deosebită de primele două tipuri care sînt cu glicogen cu structură normală).

Lanțurile laterale sînt numeroase, însă foarte scurte, caracteristică biochimică ce imprimă asemănare cu dextrina limită (de unde și denumirea bolii ca dextrinoză cu dextrine limită). Din cauza lipsei enzimei responsabile de deramificarea glicogenului — amilo-1-6-glucozidaza — lanțurile laterale sînt scurte și cu număr mare de puncte de ramificare (dublu față de normal).

În raport cu țesuturile în care activitatea enzimatică este absentă, se disting două forme :

— forma A, în care enzima lipsește din toate țesuturile și

— forma B, în care activitatea enzimei este normală în unele țesuturi (cel muscular, de exemplu), în celelalte fiind absentă.

Manifestările clinice sînt comune cu ale celorlalte glicogenoze (hepatomegalie, hipotonie musculară accentuată, insuficiență cardiacă, deficit staturo-ponderal), plus hipoglicemie. Bolnavii nu ajung să facă crize hipoglicemice sau comă hipoglicemică, deoarece deficitul enzimatic glicogenolitic este compensat prin neoglucogeneza din proteine. În urină, se constată eliminări crescute de corpi cetonici.

Boala este ereditară, cu transmitere autosomal recesivă.

Glicogenoza tip IV — boala Andersen — se caracterizează prin sintetizarea de glicogen anormal structural (cu lungimea lanțurilor in-

Scanned with OKEN Scanner

terne şi externe de două ori mai mare decît normal), datorită lipsei unei enzime de deramificaţie — amilo-1,4-1,6-transglucozidaza.

Intervenţia acestei enzime are loc în stadiile avansate ale scindării moleculei de glicogen, cînd au rămas 10—20 de grupări glicozil, pe care le transferă din poziţiile 1,4 în 1,6, îmbogăţind lanţul principal cu aceşti radicali.

Acest glicogen anormal se depune în celulele sistemului reticuloendotelial (ficat, splină, ganglioni limfatici, mucoasa intestinală) şi exercită acţiune iritantă şi apoi fibro-scleroasă.

Afectarea cea mai frecventă este cea hepatică, manifestările clinice fiind ale unei ciroze hepatice cu interesare mixtă : parenchimatoasă şi vasculară. Glicemia normală şi absenţa corpilor cetonici în urină deosebeşte această formă de glicogenoză de precedentele.

Merită menţionată disputa privind încadrarea acestei dismetabolii enzimatice în tezaurismoze, întrucît nu este vorba de depunere excesivă de glicogen datorită alterării lanţului său degradativ ci de biosinteza unui glicogen anormal structural.

Glicogenoza tip VI — boala Hers — se caracterizează prin scăderea capacităţii funcţionale a fosforilazei hepatice şi leucocitare, cu păstrarea normală a celei musculare.

Este o tezaurismoză cu glicogen normal, ficatul reprezentînd organul unde are loc cea mai mare depunere ; astfel, el poate conţine pînă la 15% din greutatea sa, glicogen.

În condiţii de activitate normală, glicemia se menţine în limite normale, însă după eforturi fizice susţinute şi în cursul inaniţiei prelungite ea poate creşte, apărînd şi acidocetoză.

Considerată ca formă uşoară a glicogenozei tip I, boala Hers se datoreşte anomaliei structurale a fosforilazei hepatice şi leucocitare, lipsei activităţii enzimatice, lipsei factorilor activatori fiziologici ai enzimei (adenilciclaza, AMP-ciclic, fosforilazkinaza, glucagonul).

Alcoolismul cronic

Hepatomegalia alcoolică se caracterizează prin dimensiuni mult crescute, marginea inferioară a ficatului depăşind rebordul costal cu 3—5 laturi de deget, iar greutatea sa ajungînd la 3—5 kilograme (faţă de media 1,5 kg, cît cîntăreşte ficatul în condiţii normale).

Consistenţa este moderat crescută, suprafaţa regulată, marginea rotunjită şi numai rareori ascuţită, iar la palpare este uşor sensibil.

Hepatomegaliei alcoolice îi corespunde, pe plan histopatologic, infiltraţie grasă hepatocitară şi existenţa chisturilor grase. În raport cu stadiul evolutiv al ficatului alcoolic, se recunosc cinci forme clinice, fiecăruia corespunzîndu-i anumite modificări microscopice caracteristice.

a) *Steatoza hepatică* se traduce pe plan histopatologic prin încărcare grasă, picăturile de grăsime depunîndu-se în citoplasma celulară de-a lungul feţei sinusoidale a hepatocitului. Prin fuzionare, ele deformează celula hepatică şi prin acumulare continuă grăsimea ajunge să ocupe întreaga citoplasmă, împingînd nucleul la periferie (aspectul de inel cu pecete, care se constată la examenul histopatologic). Fiind supusă unei presiuni mari şi permanente, membrana hepatocitară se

Scanned with OKEN Scanner

rupe, moment evolutiv care constituie puntea de legătură dintre steatoză şi ciroză. Încărcarea grasă a ficatului începe şi predomină în zona a III-a a acinului, care este mai sensibilă dat fiind irigaţia mai redusă şi cantitatea mai mică de glicogen pe care o conţine. Electronomicroscopic se constată importante modificări mitocondriale (tumefierea lor, dezorientarea cristelor, prezenţa în interiorul lor de incluzii corpusculare şi cavităţi chistice).

La palpare, ficatul apare mărit — semn clinic precoce şi constant — depăşind rebordul costal cu cîteva laturi de deget (putînd ajunge chiar la creasta iliacă) ; este sensibil la palpare, marginea inferioară este rotunjită, iar consistenţa este moale sau uşor crescută. Uneori marginea inferioară este neregulată, dînd impresia de lobulare a ficatului, ca urmare a accentuării incizurii veziculare şi celei a ligamentului rotund în urma hipertrofiei globale hepatice.

b) *Hepatita alcoolică* se caracterizează prin infiltraţie grasă, necroză celulară hepatocitară, infiltrat polimorfonuclear, formare de corpi hialini Mallory şi de septuri conjunctive, necroză hialină sclerozantă centrală (cu ocluzia consecutivă a venei centrolobulare).

Ficatul are suprafaţa regulată, marginea inferioară rotunjită, consistenţa este crescută, iar culoarea sa este galbenă portocalie ; la palpare, este sensibil sau chiar dureros.

Complexul de modificări histopatologice din hepatita alcoolică reprezintă răspunsul inflamator al ficatului la consumul cronic de alcool.

c) *Steatofibroza* se manifestă prin infiltraţie grasă hepatocitară, „bridging fibrosis“ (care reprezintă stadiul mai avansat al „bridging necrosis“), formarea de septuri conjunctive la periferia lobulilor, cicatrice stelate Sabourin care apar în locul necrozei hialine centrale şi care induc un obstacol postsinusoidal în circulaţia portală. Acest stadiu evolutiv corespunde hepatitei cronice.

Consecinţa acestor modificări microscopice o constituie apariţia de neregularităţi la palparea suprafeţei ficatului şi creşterea consistenţei sale.

d) *Fibrociroza* — reprezintă stadiul intermediar dintre steatoză şi ciroza hepatică, ce se caracterizează prin apariţia de noduli pe suprafaţa ficatului, care se percep la examenul palpator. În această etapă evolutivă procesul patologic poate fi încă reversibil sau să se stabilizeze prin fibroză mutilantă (hepatita sclerozantă, cînd la palpare se simte suprafaţa ficatului şi chiar marginea inferioară tracţionată de benzile de fibroză) ; de cele mai multe ori, însă, evoluţia este spre ciroză, iniţial regulată, micronodulară, monolobulară, ulterior macronodulară, neregulată, multilobulară. În plus, faţă de stadiile anterioare se constată încărcare hepatocitară cu fier, datorită acţiunii alcoolului de a mări absorbţia intestinală de fier şi afinităţii crescute pentru fier a celulelor hepatice lezate, fapt care are drept consecinţă agravarea cirozei.

Sindromul Budd-Chiari

Sindromul Budd-Chiari — flebita venelor suprahepatice — evoluează cu hepatomegalie, durere în hipocondrul drept, ascită şi circulaţie colaterală.

Scanned with OKEN Scanner

Ficatul este mărit în toate cazurile, cu toate ca uneori hepatomegalia poate trece nesesizată, din cauza acumulării de lichid în cavitatea peritoneală.

Mărirea ficatului este neuniformă, interesînd în special lobul caudat ; atît de constantă este interesarea acestui lob în procesul de hepatomegalie, încît este definitorie pentru sindromul Budd-Chiari. La palpare se constată o formaţiune tumorală situată subhepatic, fixă, de consistenţă foarte mult crescută, situată transversal care în inspir profund poate dispărea, datorită acoperirii sale de către marginea anterioară a ficatului.

Este foarte probabil ca mărimea lobului caudat să se datoreze particularităţii sale anatomice şi anume faptului că sîngele venos din acest teritoriu drenează direct în vena cavă inferioară.

Sistemului venos suprahepatic i se recunosc trei etaje :

— unul superior — realizat de cele trei vene suprahepatice superioare (dreaptă, stîngă şi mediană) care drenează lobii stîng, median şi o parte din cel drept şi care se varsă în vena cavă inferioară ;

— unul median — reprezentat de vena suprahepatică medie, care drenează restul lobului hepatic drept ;

— unul inferior — constituit din vena suprahepatică inferioară dreaptă şi o venulă a lobului caudat.

Existenţa anastomozelor între aceste vene permite dezvoltarea unor căi de supleanţă în cazul unor blocări.

Spontan, dar mai ales la palpare, ficatul este dureros. Laparoscopic, ficatul apare de culoare roşie-aprinsă, cu marginea inferioară rotunjită.

Microscopic se constată în stadiul acut al obstrucţiilor mecanice: congestie în teritoriul venei centrolobulare, denudarea endoteliului sinusoidal şi a stromei conjunctive precum şi atrofia hepatocitelor situate în zonele centrolobulare. În cazurile de tromboflebită primară se constată tromboza şi depunerea de fibrină în venele suprahepatice. Congestia este foarte marcată încît poate duce la imposibilitatea identificării structurii citoarhitectonice hepatice. Centrolobular se evidenţiază acumulare de sînge şi depunerea de fibrină ; în spaţiile Disse se formează precipitate de fibrină, sinusoidele radiare se dilată mult, alternînd cu coloane de celule hepatice atrofiate.

În formele cronice trombii de fibrină se organizează şi se extind din centru înspre periferia lobulului în pînză de păianjen. Locul coloanelor de hepatocite îl iau septurile fine colagene. Venele hepatice suferă un proces de tromboscleroză care evoluează retrograd de la ieşirea lor înspre interiorul ficatului.

În stadiile avansate ficatul se micşorează, consistenţa creşte foarte mult şi apare neregulat.

Acestea sînt caracteristicile hepatomegaliei şi substratul histopatologic în obstrucţia venelor hepatice indusă de : tromboza venoasă, administrarea de anticoncepţionale orale, malformaţii congenitale, diferite asocieri patologice. În cazul iradierii hepatice se constată, în plus, hialinizarea şi îngroşarea fibroasă a arteriolelor hepatice.

Scanned with OKEN Scanner

Ficatul este mărit în toate cazurile, cu toate că uneori hepatomegalia poate trece nesesizată, din cauza acumulării de lichid în cavitatea peritoneală.

Mărirea ficatului este neuniformă, interesînd în special lobul caudat ; atît de constantă este interesarea acestui lob în procesul de hepatomegalie, încît este definitorie pentru sindromul Budd-Chiari. La palpare se constată o formaţiune tumorală situată subhepatic, fixă, de consistenţă foarte mult crescută, situată transversal care în inspir profund poate dispărea, datorită acoperirii sale de către marginea anterioară a ficatului.

Este foarte probabil ca mărimea lobului caudat să se datoreze particularităţii sale anatomice şi anume faptului că sîngele venos din acest teritoriu drenează direct în vena cavă inferioară.

Sistemului venos suprahepatic i se recunosc trei etaje :

— unul superior — realizat de cele trei vene suprahepatice superioare (dreaptă, stîngă şi mediană) care drenează lobii stîng, median şi o parte din cel drept şi care se varsă în vena cavă inferioară ;

— unul median — reprezentat de vena suprahepatică medie, care drenează restul lobului hepatic drept ;

— unul inferior — constituit din vena suprahepatică inferioară dreaptă şi o venulă a lobului caudat.

Existenţa anastomozelor între aceste vene permite dezvoltarea unor căi de supleanţă în cazul unor blocări.

Spontan, dar mai ales la palpare, ficatul este dureros. Laparoscopic, ficatul apare de culoare roşie-aprinsă, cu marginea inferioară rotunjită.

Microscopic se constată în stadiul acut al obstrucţiilor mecanice: congestie în teritoriul venei centrolobulare, denudarea endoteliului sinusoidal şi a stromei conjunctive precum şi atrofia hepatocitelor situate în zonele centrolobulare. În cazurile de tromboflebită primară se constată tromboza şi depunerea de fibrină în venele suprahepatice. Congestia este foarte marcată încît poate duce la imposibilitatea identificării structurii citoarhitectonice hepatice. Centrolobular se evidenţiază acumulare de sînge şi depunerea de fibrină ; în spaţiile Disse se formează precipitate de fibrină, sinusoidele radiare se dilată mult, alternînd cu coloane de celule hepatice atrofiate.

În formele cronice trombii de fibrină se organizează şi se extind din centru înspre periferia lobulului în pînză de păianjen. Locul coloanelor de hepatocite îl iau septurile fine colagene. Venele hepatice suferă un proces de tromboscleroză care evoluează retrograd de la ieşirea lor înspre interiorul ficatului.

În stadiile avansate ficatul se micşorează, consistenţa creşte foarte mult şi apare neregulat.

Acestea sînt caracteristicile hepatomegaliei şi substratul histopatologic în obstrucţia venelor hepatice indusă de : tromboza venoasă, administrarea de anticoncepţionale orale, malformaţii congenitale, diferite asocieri patologice. În cazul iradierii hepatice se constată, în plus, hialinizarea şi îngroşarea fibroasă a arteriolelor hepatice.

Scanned with OKEN Scanner

Ficatul de stază

Staza sanguină în teritoriul hepatic determină, pe lîngă alte modificări obiective, hepatomegalie cu anumite particularităţi clinice care pot contribui la stabilirea diagnosticului etiologic şi a stadiului evolutiv al suferinţei hepatice.

Ficatul este moderat mărit — depăşind cu 2—3 laturi de deget rebordul costal, în cazurile în care staza este de dată recentă — şi este mult mărit, ajungînd la linia ombilicală sau chiar sub ea, în formele cronice de insuficienţă cardiacă cu stază prelungită.

În general, mărimea hepatomegaliei de stază recentă este în funcţie de cantitatea de sînge acumulată în ficat. Existenţa sau persistenţa hepatomegaliei la un bolnav cu insuficienţă cardiacă şi după ce aceasta a fost compensată aduce în discuţie posibilitatea unei ciroze hepatice de etiologie virală sau alcoolică, a hemocromatozei, amiloidozei sau a neoplasmului hepatic.

În aceste cazuri, marginea inferioară (anterioară) a ficatului este ascuţită, suprafaţa neregulată şi nu este sensibil la palpare (nici spontan).

Consistenţa ficatului este crescută mai mult sau mai puţin, în raport cu cantitatea de sînge acumulată în organ, ca şi de tensiunea sub care se găseşte. În cazul stazei hepatice cronice se adaugă încă un factor care contribuie la creşterea consistenţei şi anume proliferarea conjunctivă interstiţială consecutivă hipoxiei indusă de staza prelungită.

Consistenţa mult crescută a ficatului în staza cronică a condus la acreditarea ideei că ne aflăm în faţa unei ciroze cardiace, interpretare greşită, deoarece există deosebiri histopatologice semnificative între „pseudociroza hepatică de stază“ şi ciroza hepatică portală.

La examenul palpator al ficatului de stază nu foarte veche se poate percepe existenţa unor pulsaţii expansive hepatice în ritm sistolic — semn clinic de mare importanţă diagnostică pentru insuficienţa tricuspidiană. Ele exprimă incapacitatea cordului drept de a propulsa cantitatea crescută de sînge care-i soseşte la un moment dat. Exercitarea unei compresiuni hepatice mai accentuate poate determina accentuarea turgescenţei venelor jugulare, modificare denumită reflux hepato-jugular.

Duritatea „lemnoasă“ sau „pietroasă“ a ficatului poate fi întîlnită atît în ficatul de stază cronică precum şi în neoplasmul hepatic.

Suprafaţa ficatului este regulată ca şi marginea inferioară, dealtfel. Pe măsură ce staza se prelungeşte, marginea inferioară îşi pierde rotunjimea şi are tendinţă la ascuţire, modificare palpatorie ce evoluează paralel cu creşterea consistenţei.

Sensibilitatea dureroasă la palpare este întîlnită constant în hepatomegaliile în care staza sanguină s-a instalat recent sau în mod brusc, datorită distensiei capsulei Glisson. În formele grave de insuficienţă cardiacă, cu evoluţie rapidă, sensibilitatea dureroasă este foarte mare, se întinde în epigastru şi în hipocondrul drept cuprinzînd tot etajul superior al abdomenului, încît poate simula abdomenul acut medical (ulcer gastroduodenal, colica biliară, pancreatita acută) sau chirurgical (volvulus, perforaţia ulcerului gastroduodenal etc.). În cazurile în care staza s-a instalat lent, în timp, distensia capsulei s-a făcut treptat, astfel încît ficatul devine insensibil la palpare.

Scanned with OKEN Scanner

Uneori, hepatomegalia de stază se însoţeşte de manifestări clinice de hipertensiune portală moderată : tulburări dispeptice, meteorism şi, foarte rar, ascită.

Hepatomegalia de stază retrocedează în cîteva zile sub tratament corespunzător (repaus la pat, dietă hiposodată, medicaţie tonicardiacă şi diuretică), dacă nu s-a produs alterare conjunctivă, care este incompatibilă cu reversibilitatea. Este atît de caracteristică această retrocedare a hepatomegaliei de stază încît este folosită ca test diagnostic pentru diferenţierea de alte tipuri de hepatomegalie.

Rezumînd datele expuse anterior rezultă că :

— hepatomegaliile de stază recente evoluează cu dimensiuni moderat crescute ale ficatului, consistenţa nu este modificată în mod semnificativ, suprafaţa este regulată, marginea inferioară este rotunjită, iar la palpare se constată sensibilitate dureroasă în diferite grade şi reflux hepato-jugular ;

— hepatomegaliile de stază vechi se caracterizează prin creşterea marcată a dimensiunilor şi consistenţei ficatului, suprafaţa şi marginile sînt regulate, marginea inferioară este ascuţită (chiar tăioasă, uneori), iar la palpare nu se produce reflux hepato-jugular sau durere.

Cele mai frecvente condiţii patologice care produc hepatomegalie de stază sînt : insuficienţa cardiacă dreaptă, leziunile valvulare tricuspidiene şi pericardita constrictivă, fiecare avînd particularităţile lor în ce priveşte modul de inducere a stazei hepatice.

Insuficienţa cardiacă dreaptă indiferent de etiologie debutează cu creşterea presiunii telediastolice în ventriculul drept, apoi în atriul drept şi în venele cave. Staza sanguină hepatică cu hepatomegalia consecutivă se instalează precoce în cursul insuficienţei cardiace drepte, datorită faptului că vena cavă inferioară şi venele suprahepatice sînt cele mai apropiate de barajul pe care îl reprezintă insuficienţa cardiacă dreaptă. Utilă pentru diagnostic este constatarea că hepatomegalia de stază este primul semn clinic ce apare în insuficienţa ventriculară dreaptă, persistă pe toată durata evoluţiei şi dispare ultimul, în cazul compensării cardiace.

Valvulopatiile tricuspidiene (insuficienţa şi stenoza tricuspidiană) determină hepatomegalie de stază, care se instalează precoce, este foarte pronunţată şi persistă, datorită precocităţii instalării hipertensiunii şi stazei în atriul drept şi în venele cave. În insuficienţa tricuspidiană este foarte evidentă transmiterea presunii din atriul drept la ficat prin decelarea pulsaţiei hepatice în ritm sistolic.

Pericardita constrictivă determină hepatomegalie marcată (marginea inferioară a ficatului depăşind în jos linia ombilicală), de consistenţă mult crescută (chiar dură) şi cu marginea inferioară ascuţită, tăioasă. Aceste particularităţi clinice se datoresc : procesului de scleroză a venelor cave şi suprahepatice, care determină strangulări ale acestor vene, insuficienţei ventriculare drepte de tip hipodiastolic şi inflamaţiei cronice a peritoneului perihepatic. Tratamentul chirurgical este singurul care conduce la retrocedarea acestui tip de hepatomegalie de stază.

Există unele boli cardiace capabile să inducă hepatomegalie, dar nu de stază ; este cazul endocarditei bacteriene subacute, care produce

Scanned with OKEN Scanner

hepatomegalie prin proliferare interstițială și al reumatismului articular acut, care produce creșterea tranzitorie a ficatului, ca urmare a unui proces inflamator mezenchimal.

Parazitozele hepatice

Numeroase boli parazitare pot determina hepatomegalie prin mecanisme variate și diferite de la o parazitoză la alta. Pentru înțelegerea particularităților clinice ale hepatomegaliei și ale mecanismului de producere este necesară expunerea separată a parazitozelor cu potențial inductor hepatomegalic.

Amebiaza determină hepatomegalie atît în localizarea strict intestinală a *Entamoebei histolitica* precum și în cea hepatică. În primul caz, afectarea ficatului se realizează prin mecanism toxialergic, iar în cel de al doilea prin acțiune directă hepatolitică și de producere de către amebe a trombozelor portale intrahepatice, cu infectare secundară. Din colon, amebele ajung la ficat trecînd prin ulcerațiile mucoasei intestinului gros în circulația portală, pe cale limfatică sau prin invazie directă. Dealtfel, localizarea hepatică a bolii este cea mai frecvent întîlnită în practică, după cea intestinală. Evoluția afectării hepatice este spre vindecare prin cicatrizare sau spre formarea de abcese amebiene (unice sau multiple), care se dezvoltă mai ales în lobul drept. Acestea din urmă se pot suprainfecta cu floră microbiană piogenă.

Ficatul este mărit, de consistență moderat crescută, marginea inferioară este rotunjită, cu suprafața regulată și sensibil la palpare.

În funcție de tipul afectării hepatice din amebiază — abcese amebiene sau hepatită amebiană — consistența este uniform crescută sau numai în zona abcesului, sensibilitatea dureroasă mult crescută în forma cu abcese, iar marginea inferioară a ficatului are tendință la ascuțire în hepatita amebiană.

Trebuie menționată disputa care există în prezent în privința existenței hepatitei amebiene, entitate nosologică pe care unii autori o contestă.

Lambliaza — constituie cauză de hepatomegalie mai puțin (după unii autori chiar deloc) prin acțiune directă, cît, mai ales, prin întreținerea și agravarea hepatitelor virale și prin favorizarea cronicizării acestora. În ultimul timp, se acordă tot mai multă importanță giardiozei ca factor agravant al hepatitelor cronice și favorizant al transformării cirogene a hepatitelor cronice, indiferent de etiologia lor (virală, alcoolică, toxică, medicamentoasă).

Modificările histopatologice de tip hepatitic constatate de unii autori în cursul lambliazei — interpretate ca hepatită lambliazică — sînt considerate de alții expresie a unei hepatite virale anicterice sau toxică-medicamentoasă.

Datele statistice efectuate pe număr mare de cazuri apreciază existența hepatomegaliei la circa două treimi dintre copiii cu lambliază și la un sfert pînă la o treime din adulții infestați cu acest protozoar.

Leishmanioza viscerală (boala Kala-Azar) evoluează cu hepatomegalie în cele mai multe din cazuri. Aceasta se produce prin acțiunea directă hepatocitonecrotică a parazitului (protozoarul *Leishmania dono-*

Scanned with OKEN Scanner

vani) care ajunge de la locul înțepăturii pe cale limfatică și sanguină în celulele sistemului reticulo-endotelial (splină, ganglioni limfatici, măduvă hematogenă), inclusiv în ficat. Aici, parazitul se înmulțește și produce citoliza celulelor din vecinătate. Cum acest protozoar are afinitate deosebită pentru splină și ficat, mărirea acestor două organe se va întîlni curent în tabloul clinic al bolii. Hepatosplenomegalia este prezentă în toate cazurile, la unii bolnavi predominînd hepatomegalia (forma hepatică de leishmanioză), iar la alții splenomegalia.

La palpare, ficatul este dureros, suprafața și marginea inferioară sînt neregulate, iar consistența este moderat crescută.

Malaria evoluează la adulți în mai mult de jumătate din cazuri cu mărirea ficatului, produsă de localizarea în celulele hepatice a sporozoiților. Aceștia formează mase plasmodiale, din a căror diviziune și rupere rezultă merozoiții care inițiază cel de al doilea stadiu evolutiv, cel schizogonic.

La copiii mici și la sugari hepatomegalia este întîlnită în toate cazurile, mai trenantă și mai accentuată decît la adulți.

Ficatul este mărit, cu consistență moderat crescută, marginea inferioară și suprafața regulate, ușor sensibil la palpare. Durata hepatomegaliei este scurtă ; în general, ea retrocedează cvasicomplet după primul atac (spre deosebire de splenomegalie care se menține). În formele cronice de malarie, ficatul se poate menține mărit mult timp.

Histopatologic se constată : tumefiere și necroză hepatocitară, hiperplazie kupfferiană, stază capilară, trombi parazitari. Sînt cazuri, în special infestările produse de *Plasmodium falciparum*, în care evoluția modificărilor histopatologice este spre ciroză hepatică.

Toxoplasmoza are în tabloul clinic hepatomegalia în mai mult de jumătate din cazuri ; s-a descris chiar și o formă hepatică a bolii, caracterizată prin mărirea dimensiunilor, consistenței și sensibilității ficatului, cu păstrarea marginii inferioare rotunjită.

Acțiunea parazitului — protozoarul *Toxoplasma gondii* asupra ficatului se exercită în mod direct, localizarea hepatică fiind demonstrată atît la forma congenitală a bolii cît și în cea dobîndită.

Evoluția parazitului intrahepatocitară conduce — prin înmulțirea și formarea de pseudochisturi — la distrugerea celulelor hepatice și la activarea mezenchimului ; se realizează, în acest fel, modificări histopatologice de hepatită granulomatoasă, interstițială și chiar necrotică.

Schistosomiaza (bilharzioza) evoluează în unele cazuri cu hepatomegalie, în special în forma arterio-venoasă (chino-japoneză, determinată de *Schistosoma japonicum*).

În mecanismul de producere a hepatomegaliei joacă rol important acțiunile iritativ-mecanică și toxi-alergică pe care le exercită ouăle de schistosoma care au ajuns în ficat pe calea venei porte. Se produc tromboze ale ramurilor mici ale venelor intrahepatice, procese inflamatorii de tip granulomatos, scleroză și obstrucții vasculare ; în final, se produce bloc vascular intrahepatic de tip presinusoidal, cu sau fără consecințe importante privind presiunea în sistemul port. Important este faptul de observație histopatologică privind lipsa modificărilor degenerative și necrotice ale celulelor hepatice, ceea ce explică raritatea evoluției cirogene a suferinței hepatice.

Scanned with OKEN Scanner

Ascaridioza poate evolua cu interesare hepatică, tradusă pe plan clinic obiectiv prin hepatomegalie. Aceasta se produce ca urmare a acţiunilor iritativ-toxică, infecţioasă, mecanic-obstructivă şi chiar necrozantă pe care le exercită ascarizii care ascensionează din duoden în căile biliare intrahepatice, prin ampula Vater şi canalul coledoc. Se produc astfel colangită, abcese hepatice, granuloame hepatice sau chiar granulomatoză hepatică (reacţie de apărare a parenchimului hepatic faţă de infestarea masivă a organului cu larve sau ouă de paraziţi).

Ficatul este moderat mărit, sensibil spontan şi la palpare, are consistenţa uşor crescută, suprafaţa este uşor neregulată iar marginea inferioară păstrează rotunjimea.

Toxocaroza (larva migrans visceralis) reprezintă infestarea omului cu larvele de ascarizi ai cîinelui *(Toxocara canis)* sau ai pisicii *(Toxocara cati)*.

Din intestin, larvele ieşite din ouăle ingerate invadează ficatul, unde determină o reacţie granulomatoasă care incapsulează larvele. Pe plan clinic obiectiv, infestarea ficatului se traduce prin hepatomegalie, care se întîlneşte la mai mult de două treimi dintre bolnavi.

Ficatul este dureros la palpare, consistenţa este uşor crescută, suprafaţa este regulată (deoarece granuloamele de la suprafaţa organului au dimensiuni de 1—2 mm, care scapă examenului palpator), marginea inferioară are tendinţă la ascuţire.

Mucoviscidoza

În mucoviscidoză ficatul poate fi coborît — expresie a poziţiei mai joase a diafragmului — sau mărit. Hepatomegalia este întîlnită în aproximativ 5% din cazuri ; marginea inferioară a ficatului depăşeşte rebordul costal cu 1—2 laturi de deget, este regulată, ascuţită, nedureroasă la palpare, de consistenţă crescută.

Substratul histopatologic al hepatomegaliei este reprezentat de :

— steatoza hepatică — consecinţa anoxiei cronice şi a tulburărilor de absorbţie şi digestie intestinală ;

— fibroza biliară focală simplă — cu proliferarea neocanaliculelor biliare în spaţiile porte şi cicatrice stelare localizate predominant subcapsular ;

— ciroza multilobulară cu concreţiuni — în care se constată insule de fibroză portală şi perilobulară, noduli de regenerare, proliferare canaliculară biliară, modificări histopatologice care conduc adesea la hipertensiune portală (întîlnită la circa un sfert dintre bolnavi).

★

Analiza atentă a condiţiilor patologice care conduc la instalarea hepatomegaliei, coroborată cu datele statistice permite concluzia că mai mult de o treime din cazuri se datoresc cirozei hepatice, ceva mai mult de un sfert sînt neoplazice (neoplasm hepatic primitiv sau secundar), circa 20% sînt produse prin tezaurizare (de grăsimi, de fier, de glicogen, de amiloid, de cupru) iar restul sînt produse, cu incidenţă aproape egală, prin chist hidatic, insuficienţă cardiacă, tumori benigne, abces hepatic.

Scanned with OKEN Scanner

Splenomegalia

Accesibilitatea splinei pentru examenul obiectiv (inspecție, palpare, percuție și auscultație) face ușor decelabilă clinic mărirea organului, contribuind la creșterea valorii examenului clinic obiectiv la un bolnav cu splenomegalie.

Inspecția are valoare redusă, ea putînd sesiza doar splina foarte mult mărită, care are evoluție spre hipogastru și care deformează abdomenul.

Auscultația este utilă în cazurile în care se bănuiește existența aderențelor splenice postinfarct sau perisplenitice.

Percuția oferă informații asupra măririi organului, mai ales atunci cînd nu a devenit accesibil palpării. În privința datelor furnizate de percuție mai sînt controverse încă. Dacă majoritatea practicienilor consideră că splina normală se percută în anumite limite, alții interpretează drept patologică splina care se percută. Limitele între care splina se consideră de majoritatea autorilor normală, sînt coastele IX—XI, ea măsurînd 12—14 cm în lungime, 8—9 cm în lățime și 3—4 cm grosime ; cîntărește în general 200 g.

Palparea aduce date mai complete asupra dimensiunilor, consistenței, formei, regularității suprafeței și marginilor, sensibilitatea.

Splenomegalia constituie un semn clinic de mare utilitate care contribuie la creșterea valorii examenului clinic în stabilirea diagnosticului.

Sînt numeroase condițiile patologice care determină splenomegalie. Pentru corecta interpretare diagnostică patogenică și terapeutică a unei spline mărite trebuie avută în vedere apariția sa izolată sau asociată, primară sau secundară, acompaniată sau nu de hipertrofia altor organe limforeticulare, de sindrom de hipertensiune portală.

Scanned with OKEN Scanner

Splenomegalia în patologia generală

În patologia infecțioasă

Mononucleoza infecțioasă evoluează cu splenomegalie la jumătate pînă la trei sferturi dintre bolnavi. Ea se instalează în primele zile de boală, în general, după apariția limfadenopatiilor și evoluează relativ repede, ajungînd la maximum spre sfîrșitul celei de a doua săptămîni de boală. Nu există paralelism între evoluția și gradul splenomegaliei și ale adenopatiilor. La palpare, splina este de consistență normală, sensibilă, cu forma și mobilitatea păstrate, iar ca dimensiune este moderat mărită, polul inferior nedepășnd 2 laturi de deget sub rebordul costal.

După 2—4 săptămîni — în formele ușoare — sau 4—6 săptămîni — în formele severe de boală — splina revine la dimensiunile sale anterioare.

Substratul histopatologic al splenomegaliei îl constituie hiperplazia pulpei albe, care apare ca avînd manșoane infiltrative perivasculare și diminuarea trabeculelor ; aceste modificări sînt responsabile de friabilitatea crescută a splinei în mononucleoza infecțioasă, cu hemoragii subcapsulare și cu risc crescut de rupere spontan sau la eforturi minime.

Astenia, ascensiunea terminală, angina, limfadenoptiile, hepatomegalia sînt simptomele și semnele constant întîlnite în cadrul bolii, alături de splenomegalie. Leucocitoza (30 000—70 000/mm^3), cu limfomonocitoză relativă și absolută, pozitivarea țesutului Hăngănuțiu-Deichert-Paul-Bunell-Davidsohn, creșterea imunoglobulinelor serice aduc elemente care conferă certitudine diagnosticului suspicionat în urma examenului clinic al bolnavului.

Bruceloza — boală infecțioasă determinată de bacterii din genul Brucella — are ca manifestare clinică obiectivă splenomegalia în circa 60% din cazuri. Ea se instalează în perioada de stare a bolii și durează pînă la vindecare ; uneori dispare în 4—6 săptămîni, iar alteori, poate dura cîteva luni și chiar ani, în formele cronice trenante. În cele mai multe din cazuri ea este palpabilă la 1—3 laturi de deget sub rebordul costal, însă ea poate depăși mult aceste limite, ajungînd la linia ombilicală. Consistența organului nu este modificată semnificativ, iar palparea poate fi dureroasă.

La baza splenomegaliei stă capacitatea mare de proliferare a brucelelor în organele bogate în țesut reticuloendotelial. Aduse de către polimorfonuclearele neutrofile, brucelele se multiplică în splină — faza hematogenă. Ulterior, se produce reacție inflamatorie de tip granulomatos cu formare de celule epitelioide și gigante (proces histopatologic asemănător cu cel din tuberculoză și sarcoidoză).

Polimorfismul clinic (ascensiune termică, frisoane, transpirație abundentă, mioartralgii, durere abdominală, cefalee, inapetență, hepatomegalie etc.), punerea în evidență a brucelelor sau a anticorpilor (de tip macroglobulinic și microglobulinic) precum și a stării de sensibili-

Scanned with OKEN Scanner

zare a organismului la brucele permit stabilirea originii brucelozice a splenomegaliei.

Febra tifoidă evoluează cu splenomegalie în cvasitotalitatea cazurilor. Ea se decelează în perioada de stare şi durează pînă în perioada de convalescenţă. La palpare splina poate fi uşor sensibilă, consistenţa este nemodificată sau puţin crescută şi nu este dureroasă spontan sau la palpare.

Interesarea splinei în febra tifoidă nu este specifică, ci ea se înscrie în cadrul interesării generale a sistemului reticuloendotelial. Fazei de bacteriemie îi urmează cea de localizare a bacilului tific în diferite organe, inclusiv în splină ; aici pot persista mult timp bacili, reprezentînd sursa recăderilor bolii, germenii aflîndu-se la adăpost de acţiunea antibioterapiei şi a anticorpilor.

Manifestările clinice foarte diferite (de ordin general, digestiv, psihic, cardiovascular, respirator) pot îngreuna deseori stabilirea diagnosticului ; izolarea bacilului tific (din sînge, măduva osoasă, urină, bilă) şi punerea în evidenţă a anticorpilor specifici constituie metodele paraclinice prin care se stabileşte diagnosticul.

Malaria — evoluează cu splenomegalie în toate cazurile cronice şi în aproape toate formele cu evoluţie acută. Splina este mărită de volum, putînd ajunge la linia ombilicală, cînd poate cîntări pînă la 1 kg. La palpare este de consistenţă normală (în forma acută) şi fermă (în forma cronică). Indiferent de dimensiunile avute după tratament, splenomegalia dispare.

Substratul histopatologic al splenomegaliei îl reprezintă acumularea de paraziţi în hematii şi în macrofage şi depunerile de pigment hematic în celulele reticuloendoteliale, în forma acută de malarie. În forma cronică, pe lîngă acumularea de pigment în macrofage se constată proliferarea ţesutului conjunctiv, ceea ce conferă consistenţă crescută splinei.

În *toxoplasmoză* se constată splenomegalie mai ales la copil, la care evoluţia hepatosplenomegalică cu icter este frecvent întîlnită, în special în formele congenitale. Calcificările craniene, coloboma, reacţiile serologice permit stabilirea diagnosticului de certitudine.

Infecţiile bacteriene nespecifice determină splenomegalie de tip septic; splina este mărită, are consistenţă moale, sensibilă la palpare. La secţionare apare de culoare roşie sau roşu-închis iar microscopic se identifică sinusurile dilatate, pline cu hematii, macrofage şi polinucleare, hiperplazia (neobligatorie) a corpusculilor malpighieni. În stările toxice septice (streptococice, mai ales) se produc necroze, iar în septicemiile şi emboliile septice din endocardita bacteriană ulcero-vegetantă se constată abcese splenice. În endocardita bacteriană subacută splina are consistenţa crescută, este dureroasă la palpare datorită infarctelor splenice şi procesului de splenită şi perisplenită.

În *hepatita virală*, splenomegalia este inconstant întîlnită ; ea apare în perioada preicterică în 20% din cazuri şi în cea de stare la 1/2 dintre bolnavi şi cedează în cîteva săptămîni. Este moderată, nu depăşeşte cu mai mult de 1—2 laturi de deget rebordul costal, consistenţa nu este modificată, iar la palpare nu este dureroasă. Persistenţa

Scanned with OKEN Scanner

splenomegaliei este fie expresia formelor prelungite de boală, fie a evoluției cirogene a hepatitei virale.

Splina este interesată în cadrul hiperplaziei țesutului reticuloendotelial, avînd aceeași semnificație ca și adenopatia.

În *lues* splina poate fi mărită în cursul evoluției bolii, atît în faza secundară cît și în cea terțiară.

În perioada secundară, splenomegalia apare inconstant, în special în formele care evoluează cu ascensiune termică. Ea este moderată, nedureroasă, cu consistența puțin crescută ; durata sa este limitată la 2—4 săptămîni, dispărînd mai repede sub tratament.

În faza terțiară, incidența splenomegaliei crește la 50% și chiar mai mult, ea evoluînd paralel cu hepatomegalia. Ea este expresia procesului sclerogen care afectează simultan aceste două organe.

În luesul congenital, splenomegalia este întîlnită la majoritatea bolnavilor ; ea poate ajunge pînă la linia ombilicală, are suprafața netedă, este regulată și nu este sensibilă spontan sau la palpare.

Tuberculoza splenică este rar întîlnită astăzi și mai ales la copiii cu tuberculoză pulmonară activă, dar și în formele cu diseminare hematogenă. Splina este mărită mult, putînd ajunge pînă la linia ombilicală, are consistența crescută, fiind sensibilă la palpare. De regulă se acompaniază de hepatomegalie și adenomegalie.

În sindromul de hipertensiune portală

Splenomegalia reprezintă cel de-al doilea semn clinic, ca importanță și frecvență, după circulația colaterală. Dimensiunile splinei sînt variabile în raport cu sediul obstrucției:

a) este foarte mare în *blocurile prehepatice*. În trombozele portale instalarea splenomegaliei se face precoce și rapid, este dureroasă la palpare și dispare la fel de brusc, după o hemoragie digestivă. În cavernomul venei porte splina este enormă și constantă pe toată durata evoluției bolii. În compresiunile venei splenice (prin adenopatie, chist pancreatic, tumori) splenomegalia este izolată, fără circulație colaterală abdominală sau ascită.

Valoarea diagnostică a splenomegaliei izolate este foarte mare la copil, la care este revelatoare de stenoza venei porte.

b) este mare în *blocurile suprahepatice* (obstrucția venelor suprahepatice — sindromul Budd-Chiari); în aceste cazuri ea se însoțește de hepatomegalie, varice esofagiene, uneori și de ascită, circulația colaterală abdominală fiind absentă.

c) este moderată în *blocurile intrahepatice* și inconstantă : cea mai frecventă este în ciroza hepatică postnecrotică și mai rară în cirozele de origine alcoolică și nutrițională.

Datele clinice și paraclinice arată că nu există corelație între dimensiunile splinei, pe de o parte și valorile presiunii portale și a intensității hipersplenismului, pe de altă parte. Există însă paralelism între valorile hipertensiunii portale și severitatea hipersplenismului.

Scanned with OKEN Scanner

În patologia sanguină

Sferocitoza şi ovalocitoza ereditară. Splenomegalia constituie semnul cel mai important şi mai constant al bolii, după coloraţia icterică şi paloarea cutaneomucoasă. Ea se întîlneşte la orice vîrstă, începînd de la copilul de cîteva luni pînă la persoane de 70—80 de ani, apariţia sa mai precoce sau mai tardiv fiind în funcţie de capacitatea de penetranţă a tarei genetice (boala se transmite autosomal dominant).

Dimensiunea splinei poate fi variabilă — de la abia perceptibilă (cînd se palpează polul inferior), pînă la ocuparea hemiabdomenului stîng. Creşterea se face lent progresiv, neexistînd un raport direct proporţional între starea clinică şi gradul splenomegaliei.

La palpare, splina nu este dureroasă (dealtfel, nici spontan), iar prin dimensiunea sa mare poate determina copresiune pe diferite organe parenchimatoase sau cavitare (rinichi, pancreas, stomac. colon, artera aortă, venele renale, vena cavă inferioară, uretere etc.). Inflamaţia structurilor periferice duce la perisplenită care conferă sensibilitate dureroasă atît la palparea splinei cît şi spontan. Prin acest mecanism se pot realiza aderenţe între splină şi organele vecine, ceea ce poate complica tabloul clinic al bolii de bază cu manifestări clinice care, în aparenţă nu au nici o legătură cu aceasta.

Mecanismul de producere a splenomegaliei este corelat cu creşterea activităţii hemolitice. Datorită modificării volumului, suprafeţei, diametrului sau grosimii hematiilor se produce sechestrarea şi captarea lor în splină (ca şi în celelalte organe bogate în ţesut reticuloendotelial : ficat, măduva osoasă etc.).

Dintre celelalte simptome ale bolii, care pot contribui la sugerarea diagnosticului încă de la examenul clinic al bolnavului, cele mai importante sînt : paloarea cutaneomucoasă intricată cu cea icterică, distrofia craniofacială, tulburări ale dezvoltării psihosomatice şi ulceraţii cronice ale gambelor care apar la traumatisme minime (acest ultim simptom fiind foarte caracteristic pentru anemiile hemolitice intraeritrocitare).

Examenul hematologic este cel care confirmă diagnosticul, evidenţiind : anemie microsferocitară, reticulocitoză, hiperplazie eritrocitară medulară, alterarea rezistenţei mecanice şi chimice a hematiilor, hiperbilirubinemie neconjugată.

Splenectomia constituie singura metodă care poate duce la ameliorare şi, uneori, chiar la vindecarea bolii.

Hemoglobinuria paroxistică nocturnă evoluează cu splenomegalie moderată care se instalează lent şi persistă mult timp, în ciuda faptului că accesele de hemoliză intravasculară apar episodic. Mecanismul de producere a splenomegaliei este corelat cu sensibilitatea crescută a hematiilor faţă de diferiţi constituenţi normali ai plasmei (properdină, complement). Este vorba de atacarea hematiilor de către complement — şi anume C' — în afara oricărei acţiuni anticorpice. Numărul şi cantitatea celulelor sensibile creşte semnificativ după tratamentul cu preparate de fier, în cursul infecţiilor sau după transfuzii de sînge integral.

În procesul patologic hemolitic sînt interesate — pe lîngă eritrocite — granulocitele şi trombocitele, a căror sensibilitate la liză şi capa-

Scanned with OKEN Scanner

citatea de legare de anticorpi și C' sînt crescute. Scăderea capacității fagocitare și chimiotactismul sînt diminuate, ceea ce explică episoadele infecțioase și manifestările hemoragice.

Splenomegalia apare astfel ca fiind secundară hipersplenismului.

Prezența bolii la adulții tineri (între 25 și 45 de ani), la care apar crize de anemie hemolitică sau de sideropenie nejustificate, de hemoliză însoțită de pancitopenie (cu sau fără modificări ale celularității medulare), de tromboze, de crize dureroase abdominale și lombare fără cauză aparentă, de accidente hemolitice posttransfuzionale în afara izoimunizării — constituie criterii clinice și hematologice care pot sugera originea hemoglobinurică a splenomegaliei.

Siclemia (drepanocitoza) se manifestă pe plan clinic cu splenomegalie care se pune în evidență din prima copilărie și care evoluează neuniform pe parcursul bolii. Astfel, în formele în care hemoliza este cronică, splenomegalia este moderată, iar în perioadele de sechestrare masivă și rapidă a eritrocitelor siclizate splina ajunge la dimensiuni gigante. Evoluția splenomegaliei este variabilă nu numai în funcție de perioadele de deglobulinizare ci și de instalarea infarctelor splenice care diminuează volumul splenic, conducînd chiar la dispariția splenomegaliei. În acest ultim caz, fibroza și atrofia pot conduce la realizarea unei adevărate autosplenectomii.

Diagnosticul se bazează pe identificarea în sîngele periferic a hematiilor cu anomalii de formă (colțuroase, alungite, cu prelungiri ascuțite), a hematiilor în țintă și hematii cu corpi Jolly — acestea din urmă fiind expresia hematologică a hipospleniismului indus de multiple și repetate infarcte splenice. Acestor modificări li se mai adaugă policromatofilia, hematiile cu punctații bazofile și prezența de eritroblaști în frotiul de sînge periferic. Electroforeza hemoglobinei atestă existența hemoglobinei anormale HbS, în proporție de 30—40% la heterozigoți și de 90—95% din totalul hemoglobinei la homozigoți.

Hemoglobinele instabile — anomalii structurale și spațiale ale nucleilor tetrapirolici ai hemoglobinei — au în tabloul clinic splenomegalie în cvasitotalitatea cazurilor. Aceasta este permanentă, însă în perioadele de exacerbare ea se poate accentua, revenind la dimensiunile anterioare după epuizarea episodului acut, care evoluează pe fondul cronic de hemoliză.

Modificările structurale ale hemoglobinelor instabile sînt responsabile de precipitarea intraeritrocitară a hemoglobinei, cu formarea de corpi Heinz ; aceștia se fixează pe membrana celulară, conducînd la alterări de membrană. Hematiile cu corpi Heinz suferă două feluri de modificări la nivel splenic :

— reținerea corpilor Heinz de către macrofage și redarea în circulație a hematiilor (care datorită alterărilor membranei au durată scurtă de viață) și

— reținerea și distrugerea lor.

Pe parcursul evoluției bolii, splenomegalia se poate complica cu hipersplenism.

Diagnosticul se bazează pe prezența anemiei hemolitice nesferocitare (care se prezintă și la alți membri ai familiei bolnavului), pe

existența corpilor Heinz și pe identificarea fracției anormale a hemoglobinei.

Talasemia constituie hemoglobinopatia în care splenomegalia este prezentă în toate cazurile în forma majoră a bolii și în jumătate din cazuri în forma minoră. Ea evoluează pe măsura cronicizării bolii, putînd ajunge la dimensiuni mari și la consistență mult crescută, amintind pe cea tumorală. Poate fi așa de mare încît devine evidentă la inspecția abdomenului, producînd distensia acestuia, în forma majoră. Talasemia minoră evoluează cu splenomegalie moderată — depășind cu puțin rebordul costal — iar consistența organului este puțin crescută față de normal. Interesant apare faptul de observație că, indiferent de dimensiunile avute anterior, ficatul se mărește după splenectomie, datorită accentuării hemosiderozei.

În mecanismul de producere a talasemiei a fost incriminată scăderea producției de hemoglobină normală, datorită blocării sintezei unei catene a lanțurilor polipeptidice ale hemoglobinei.

Boala este ereditară, cu transmitere autosomală nelegată de sex, caracterizată clinic prin : paloare accentuată cutaneomucoasă, mărirea abdomenului (datorită hepatosplenomegaliei), întîrziere în dezvoltare, ulcere maleolare cronice și hematologic prin : anemie hipocromă microcitară hipersideremică, eritropoieză ineficientă și hemoliză.

Deficitul eritrocitar de piruvat-kinază se manifestă pe plan clinic prin anemie de tip hemolitic și splenomegalie. Aceasta din urmă este prezentă în majoritatea cazurilor, însă dimensiunile splinei și consistența sînt moderat crescute; la palpare nu se constată sensibilitate dureroasă.

Diminuarea sau lipsa piruvat-kinazei din eritrocite are ca rezultat diminuarea capacității de metabolizare a glucozei și a concentrației de ATP și conduce, în final, la instalarea anemiei hemolitice cronice.

Splenectomia face să diminue anemia — cu toate că procesul hemolitic continuă — și permite supraviețuiri semnificative în formele grave de boală.

Anemiile hemolitice — indiferent de mecanismul lor de producere — au prezentat splenomegalia în jumătate din cazuri.

În *anemiile hemolitice autoimune cu anticorpi la cald* splina este moderat mărită, depășind cu cîteva laturi de deget rebordul costal, are consistența moderat crescută. Instalarea splenomegaliei se face lent și, de regulă, se însoțește de hepatomegalie.

În *anemiile hemolitice autoimune cu anticorpi la rece* (boala cu hemaglutinine la rece) splenomegalia (ca și hepatomegalia, dealtfel) este mai rar întîlnită, însă are aceleași caracteristici palpatorii.

Mecanismul de producere a splenomegaliei în anemiile hemolitice este corelat cu reducerea mobilității eritrocitelor în organele sinusoidale splenice (și hepatice) și cu sechestrarea, captarea și distrugerea lor de către celulele macrofage.

În orice proces hemolitic raportul între volumul și suprafața hematiei se modifică, reducînd în acest fel plasticitatea și elasticitatea, ceea ce nu mai permite traversarea porilor endoteliali sinusoidali splenici.

Scanned with OKEN Scanner

Sechestrarea eritrocitară splenică excesivă sau predominantă constituie indicație majoră de splenectomie, rezultatele bune datorîndu-se îndepărtării țesutului macrofagic înzestrat cu mare capacitate de eritrofagie.

În *porfirii* splenomegalia este întîlnită la circa un sfert dintre bolnavi ; ea este moderată, depășind rebordul costal cu 1—2 laturi de deget, iar consistența este foarte puțin crescută. Ea se datorește activității fagocitante crescute a hematiilor încărcate cu precursori porfirinici.

Anemiile aplastice au, deseori, în tabloul lor clinic splenomegalia. Aceasta se instalează lent, progresiv, este moderată, consistența este puțin crescută, iar la palpare nu este dureroasă. Ea apare în special în formele secundare de boală (în leucemie de exemplu), dar și în cele primare, ca urmare a perfuziilor repetate de sînge care conduc la supraîncărcare cu fier a organului.

Anemia (sau mai corect exprimat, pancitopenia periferică), infecțiile și sindromul hemoragic constituie manifestările clinice și modificările hematologice care permit diagnosticul (dar care pot crea confuzii diagnostice cu leucemia acută).

Osteopetroza — boala oaselor de marmură, boala Albers-Schönberg — evoluează cu splenomegalie, în special în forma hematopoietică a bolii. Ea se produce ca expresie clinică a metaplaziei mieloice, evoluînd, în general, concomitent cu hepatomegalia și adenomegalia.

Splina este mare, depășind rebordul costal cu 4—5 laturi de deget, are consistența mult crescută, nu este sensibilă spontan sau la palpare ; poate produce tulburări prin compresiune asupra organelor vecine (intestin, aortă, vena cavă inferioară, pancreas, stomac, rinichiul stîng etc.).

Întîrzierea dezvoltării psihosomatice, fracturile osoase (datorită fragilității osoase crescute), hepatomegalia și adenomegalia constituie manifestări clinice care, coroborate cu modificările hematologice — panmieloză hiporegenerativă, cu predominanță asupra eritropoiezei — conduce la elucidarea cauzei splenomegaliei constatată la examenul clinic al bolnavului.

Anemia megaloblastică prin deficit de acid folic evoluează în aproximativ o treime din cazuri cu splenomegalie. Aceasta este moderată, polul inferior al splinei palpîndu-se la 1—2 laturi de deget sub rebordul costal ; consistența organului este normală sau foarte puțin crescută. Atît spontan cît și la palpare, splina nu este sensibilă.

Anorexia, stomatita, subicterul, ascensiunea termică și, uneori, hepatomegalia constituie manifestările clinice ale bolii care, coroborate cu macrocitoza și anizocitoza eritrocitară, contribuie la stabilirea originii splenomegaliei. Un element clinic, în plus, este faptul că mărirea splinei este întîlnită mai ales la gravide, în vîrstă de pînă la 35 de ani, în cele două luni care precedă și urmează nașterii.

În *anemia hipocromă feriprivă* splenomegalia se întîlnește în 5 pînă la 10% din cazuri; ea este moderată, depășind cu aproximativ un lat de deget rebordul costal, fără să aibă consistența modificată. Nu este sensibilă la palpare, nici spontan.

Scanned with OKEN Scanner

Mecanismul prin care se produce mărirea splinei în anemia prin deficit de fier nu este cunoscut.

Paloarea cutaneomucoasă, paloarea albăstruie a conjunctivelor bulbare, edeme ale feței și gambelor, stomatita angulară, glosita, disfagia, ozena și modificările fanerelor constituie manifestările clinice care sugerează existența anemiei hipocrome feriprive. Microcitoza, hipocromia, hiposideremia, scăderea saturării transferinei și creșterea capacității de legare a fierului reprezintă modificările hematologice și bioumorale definitorii ale acestei anemii.

Policitemia vera are în tabloul clinic splenomegalia în mai mult de 90% din cazuri. Dimensiunile splinei sînt variabile, de la foarte puțin mărite pînă la foarte mult. Ea se mărește lent, în cîțiva ani, la început ea neputînd fi decelată clinic ci numai la examenul radiologic toraco-abdominal. Inițial, ea se dezvoltă în sus, apoi și caudal, cînd polul inferior devine palpabil în inspir profund și, ulterior, depășește rebordul costal în diferite grade (pînă la un lat de palmă).

Consistența este moderat crescută la început, ajungînd după cîțiva ani de evoluție a bolii la consistență fermă. În cele mai multe din cazuri splina este sensibilă la palpare ; spontan, bolnavii au senzația de jenă sau de greutate în hipocondrul stîng.

Mecanismul de producere a splenomegaliei în policitemia vera (boala Vaquez) este mixt : congestiv și metaplazic.

În favoarea componentei congestive pledează reducerea dimensiunii splinei după hemoragii mari sau după sîngerări terapeutice. Dar factorul principal, dominant în inducerea splenomegaliei policitemice este hematopoieza extramedulară și proliferarea reticulului splenic.

Cele mai frecvente manifestări de însoțire ale splenomegaliei sînt: cianoza roșie a tegumentelor și mucoaselor. pruritul, durerea abdominală, hepatomegalia, hipertensiunea arterială, dureri osoase, musculare și articulare.

Creșterea numărului de hematii, a masei eritrocitare și a cantității de hemoglobină și scăderea vitezei de sedimentare a hematiilor (pînă la 1 mm/oră) constituie elementele paraclinice definitorii ale bolii.

În *trombocitemia hemoragică* splenomegalia se întîlnește la majoritatea bolnavilor, mergînd pînă la 80% din cazuri. Splina este moderat mărită, polul inferior ajungînd pînă la 1—2 laturi de deget sub rebordul costal, consistența este cvasinormală ; la palpare nu este dureroasă.

Peste aceste limite, splenomegalia sugerează un alt diagnostic : leucemia granulocitară cronică sau metaplazia mieloidă cu mielosclerozâ.

În producerea splenomegaliei sînt implicați numeroși factori : hiperfuncția splenică pe linia îndepărtării trombocitelor aflate în exces, tromboza venei splenice, hematopoieza extramedulară, tromboza arterei splenice, infarcte splenice.

Dintre manifestările clinice care însoțesc splenomegalia, mai importante sînt : hemoragiile (digestive, urinare, genitale, epistaxis, hemoptizie) spontane sau provocate (intervenții chirurgicale, extracții dentare). tromboze, ulcerul gastroduodenal, guta.

Datele paraclinice care stabilesc diagnosticul sînt : trombocitemia (valori care depășesc de 5—10 ori pe cele normale), tendința la aglu-

Scanned with OKEN Scanner

tinare şi anizocitoza trombocitară, scăderea adezivităţii plachetare, leucocitoză (30—40 000/mm^3, hiperuricemie).

Metaplazia mieloidă cu mielosclerozâ — este dominată, sub raportul manifestărilor clinice obiective, de splenomegalie. Ea este prezentă la peste 95% dintre bolnavi, apărînd precoce în cursul evoluţiei bolii ; ea creşte lent progresiv, cu aproximativ 1 cm pe an. Creşterile rapide ale dimensiunii splinei se constată în cazurile în care se produc infarcte sau hemoragii. Majoritatea cazurilor au splina cu polul inferior situat sub linia ombilicală ; constituie excepţie în această condiţie patologică splenomegalia care se situează deasupra liniei ombilicale.

În mod curent, în perioada de stare splina ajunge la pubis, depăşind în dreapta linia mediană.

La palpare, consistenţa splinei este mult crescută, aproape dură, iar sensibilitatea dureroasă se constată în cazurile în care s-a produs reacţie inflamatorie perisplenică (perisplenită) ; această ultimă eventualitate se întîlneşte la o cincime dintre bolnavi, în special la cei cu splenomegalie gigantă.

Astenia, durerea în hipocondrul drept, ascensiunea termică, artralgiile şi durerile osoase, hepatomegalia, icterul, hemoragiile, paloarea cutaneomucoasă se asociază frecvent splenomegaliei.

Examenele de laborator aduc datele necesare diagnosticului de certitudine : poichilocitoză eritrocitară (hematii cu forme bizare ovale, în lacrimă), leucocitoză (20—50 000/mm^3), panmieloză, iniţial, urmată de hipoplazie medulară şi fibroză caracteristică.

Substratul histopatologic al splenomegaliei îl reprezintă metaplazia mieloidă : celularitate asemănătoare cu cea a măduvei osoase cu prezenţa tuturor seriilor celulare mieloice. Între sinusurile pulpei roşii ale splinei se identifică megacariocite, eritroblaşti şi precursori ai granulocitelor. Apare interesant faptul că distribuţia seriilor mieloice în splină este asemănătoare cu aceea de la embrion (anaplazie). În număr mare se constată fibroblaşti.

Arhitectura pulpei roşii este nemodificată, element histopatologic util pentru diagnosticul diferenţial cu leucemia granulocitară cronică, unde aceasta este dispărută.

În *limfosarcom* mărirea splinei se constată în aproximativ un sfert din cazuri, ea fiind moderată, de consistenţă crescută, îşi păstrează forma şi nu este dureroasă spontan sau la palpare. Ca dimensiune, nu depăşeşte rebordul costal decît cu 2—3 laturi de deget. Poate produce tulburări prin compresiunea pe care o exercită asupra hilului splenic şi a venei cave inferioare.

Histopatologic se constată proliferarea malignă a ţesutului limfatic, mai corect exprimat, a celulelor limfoide B bine diferenţiate sau în grade variate de diferenţiere.

Diagnosticul este apanajul explorărilor paraclinice: exemenul histopatologic ganglionar, mielograma, electroforeza şi imunelectroforeza (hiper IgM, cu scăderea celorlalte clase), care permit şi stadializarea bolii. În prezent, se recomandă laparotomia şi splenectomia ca singurele metode de diagnostic ale formei nodulare de limfosarcom.

Scanned with OKEN Scanner

Reticulosarcomul evoluează cu splenomegalie mult mai frecvent decît limfosarcomul. Splina este moderat mărită, nedureroasă la palpare, de consistenţă crescută şi evoluează mai repede decît în limfosarcom.

Microscopic se pune în evidenţă proliferarea malignă a celulelor reticulare nediferenţiate, cu evoluţie extensivă.

Diagnosticul se bazează pe datele oferite de biopsia ganglionară care atestă existenţa proliferării maligne mai mult sau mai puţin monomorfe, de dimensiuni mari, neregulate, cu citoplasmă bogată şi nuclei mari, giganţi, neregulaţi sau ovalari, care au tendinţa la invaginaţie (din acest motiv greu de diferenţiat de celulele Sternberg) şi cu nucleoli veziculoşi.

În *boala lanţurilor grele miu* splenomegalia moderată este întîlnită la circa o treime dintre bolnavi. Splina este nedureroasă spontan sau la palpare, are consistenţa şi forma nemodificate, iar polul inferior nu depăşeşte rebordul costal cu mai mult de 1—2 cm.

Hepatomegalia, fracturile patologice şi sindromul de tunel carpian constituie elementele clinice care, alături de cele de laborator (anemie, leucocitoză, plasmocitoză, infiltrare limfoplasmocitară medulară, prezenţa în sînge a unei proteine patologice cu un lanţ miu incomplet, cu greutate moleculară 64 000) permit stabilirea originii splenomegaliei.

Boala Gauchet — sfingolipidoză familială determinată de scăderea activităţii funcţionale sau lipsa betaglucozidazei cu acumularea consecutivă de glucocerebrozide în macrofage — evoluează întotdeauna cu splenomegalie. Ea se dezvoltă lent, insidios, ajungînd la dimensiuni enorme. Sînt excepţionale cazurile în care splenomegalia este moderată sau absentă. Ea este nedureroasă spontan sau la palpare, are consistenţa mult crescută faţă de normal şi produce tulburări prin compresiune asupra tuturor organelor abdominale (dat fiind dimensiunile enorme la care ajunge în cursul evoluţiei).

Expresia histopatologică a măririi splinei o constituie acumularea de celule Gauchet in pulpa splenică, pe care o înlocuieşte în mare parte. Aceste celule se disting uşor chiar la microscopia optică dat fiind mărimea şi aspectul lor. Au diametrul de 50—100 μ, formă ovalară sau alungită, contur imprecis, cu nucleu mic, excentric, cu cromatina spongioasă sau condensată, uneori celulele sînt bi sau multinucleate. Citoplasma este palidă, abundentă, plină cu o substanţă cristalină, a cărei dispoziţie lamelară îi imprimă aspectul „de vîrtej" sau de foi de ceapă situate perinuclear. Prezenţa vacuolelor în citoplasmă îi conferă acest aspect spongios ; deseori, în citoplasmă se identifică hematii, eritroblaşti sau granule de pigment.

Apariţia celulelor Gaucher este consecinţa blocării catabolismului glucolipidelor în stadiul de glucocerebrozide, care se acumulează în macrofage.

Boala Niemann-Pick — tezaurismoză cu sfingomielină — are în tabloul clinic splenomegalia în cvasitotalitatea cazurilor. Splina se măreşte relativ repede, depăşeşte rebordul costal, putînd ajunge

Scanned with OKEN Scanner

în fosa iliacă stîngă şi chiar la pubis ; este nedureroasă la palpare, iar consistenţa este crescută.

Substratul histopatologic al splenomegaliei îl reprezintă infiltrarea cu celule spumoase. Electronomicroscopic se constată prezenţa în macrofagele din splină a unor corpi lipidici cu diametrul de 1—2 μ şi incluzii membranoase.

În această tezaurismoză deficitul enzimatic sfingomielinazic determină acumularea de sfingomielină în macrofagele din diferite ţesuturi (splină, ficat, ganglioni, măduva osoasă, plămîni, sistem nervos central etc.).

Boala debutează precoce după naştere şi evoluează cu oprirea creşterii anorexie, mărirea abdomenului (datorită hepatosplenomegaliei) şi tulburări neuropsihice.

Diagnosticul se bazează pe identificarea celulelor Niemenn-Pick în ganglionii limfatici, măduva osoasă sau în splină şi pe reducerea activităţii sfingomielinazice în leucocite sau în fibroblaştii cutanaţi.

În *sindromul cu histiocite albastre ca marea* splenomegalia este constant întîlnită în tabloul clinic al acestei lipidoze, care reprezintă boala Niemann-Pick a adultului.

Splina este moderat mărită, depăşeşte puţin rebordul costal, rămînînd în stînga liniei mediane şi deasupra liniei ombilicale, este nedureroasă şi are consistenţa moderat crescută.

Mărirea splinei se datoreşte prezenţei unui mare număr de macrofage cu granule albastre ca marea. Acestea sînt celule mari, cu diametrul de 25—60 μ, cu nucleu excentric, şi cu citoplasma care conţine granule ce apar la coloraţia panoptică de culoare albastră ca marea sau albastră-verzuie.

Electronomicroscopic în citoplasmă se identifică incluzii de tip lamelar, a căror periodicitate este de 50 Å.

Cu toată bogăţia infiltratului macrofagic, arhitectura splinei (ca şi a măduvei osoase) se menţine.

Boala Hodgkin evoluează în imensa majoritate a cazurilor cu splenomegalie. Ea apare şi se dezvoltă concomitent cu afectarea ganglionilor limfatici şi precede interesarea hepatică. Splina se măreşte lent-progresiv, determinînd jenă dureroasă sau senzaţie de greutate în hipocondrul stîng. Este de consistenţă crescută, nu este sensibilă la palpare şi poate ajunge să depăşească în jos linia ombilicală, fără ca să treacă însă în dreptul liniei albe.

Dealtfel, **splenomegalia constituie criteriul clinic de stadializare a** bolii Hodgkin (apariţia ei defineşte stadiul III al bolii).

Pe plan histopatologic, splenomegaliei îi corespunde proliferarea tumorală a ţesutului limfohistiocitar cu prezenţa de celule gigante Sternberg-Reed. Proliferarea limfohistiocitară împreună cu reacţia inflamatorie granulomatoasă conduce la înlocuirea structurii normale a splinei (ca, de altfel a tuturor organelor limfoide).

Reacţia inflamator-granulomatoasă este reprezentată de polimorfonucleare neutrofile, histiocite normale, eozinofile, acestea din urmă fiind apreciate de unii autori ca esenţiale pentru diagnostic.

Celula Sternber (Sternberg-Reed, Paltauf-Sternberg) este cea care conferă certitudine diagnosticului ; ea are diametrul între 20 şi 40 μ,

marginile bine delimitate, citoplasma abundentă şi nucleul mic (contorsionat , înmugurit) sau multiplu. Cromatina nucleară este laxă, săracă, nucleolul este mare, acidofil, cu un halou perinuclear. În afară de acestea, se mai găsesc şi alte celule asemănătoare, dar mai mici, cu citoplasmă mai abundentă, uneori vacuolată, cu nucleu unic de formă regulată, cu nucleoli acidofili — celule care au fost denumite celule Hodgkin.

Originea acestora este controversată, unii considerîndu-le histiocite maligne iar alţii interpretîndu-le ca limfocite modificate.

Dintre manifestările clinice de însoţire a splenomegaliei cele mai importante sînt : adenopatiile (iniţial în jumătatea superioară a corpului, laterocervical şi axilar), ascensiunea termică, transpiraţie, prurit cutanat, pierdere ponderală. Diagnosticul este stabilit pe baza examenului histopatologic, celelalte explorări paraclinice avînd numai valoare orientativă.

Leucemiile acute evoluează rareori cu splenomegalie. În leucemia acută mieloblastică poate apărea ceva mai tîrziu splenomegalie moderată sau de mică importanţă. În schimb, în leucemia acută limfoblastică mărirea splinei se constată încă de la începutul bolii la mai mult de jumătate dintre bolnavi.

La copii, incidenţa splenomegaliei în leucemia acută limfoblastică creşte pînă la 80%, faţă de 25—30% cît este la adulţi.

Splina este sensibilă la palpare (datorită între altele, infarctelor splenice care se produc relativ frecvent), consistenţa este normală sau uşor crescută, iar ca dimensiuni nu depăşeşte cu mai mult de 2—3 laturi de deget rebordul costal.

Diagnosticul este sugerat de tabloul clinic (sindrom infecţios, de mucoase şi hemoragic) şi confirmat de examenele hematologice, cu identificarea în periferie a elementelor patologice şi a hiatusului leucemic şi în măduvă a proliferării anarhice a seriei respective.

În *leucemia granulocitară cronică*, splenomegalia constituie manifestarea clinică dominantă, fiind prezentă la mai mult de 95% dintre bolnavi. Este atît de constant acest semn, încît lipsa lui pune sub semnul îndoielii diagnosticul.

Splenomegalia se instalează precoce şi evoluează progresiv, ajungînd la dimensiuni gigante : în jos pînă la creasta iliacă şi în dreapta pînă în fosa iliacă dreaptă. Suprafaţa este regulată, netedă, la palpare nu este dureroasă. În cazurile în care se produc infarcte splenice (întîlnite la o treime dintre bolnavi) şi reacţie inflamatorie perilienală atunci palparea poate exacerba durerea datorită infarctului (care este puternică, iradiază în umărul stîng, se instalează brusc şi se însoţeşte de febră) şi perisplenitei.

Este una dintre cele mai mari splenomegalii întîlnite în patologie, splina putînd ajunge să cîntărească 5 pînă la 10 kg. Prin dimensiunile sale, ea produce variate tulburări ale organelor abdominale, prin compresie mecanică.

Substratul histopatologic al splenomegaliei îl reprezintă granulopoieza splenică, organul participînd cu o cotă importantă la creşterea masei granulocitare totale şi circulante.

Scanned with OKEN Scanner

Durerea în hipocondrul stîng, astenia, subfebrilitatea, intoleranța la căldură, hemoragiile (nasale, genitale, digestive, urinare, cerebrale), durerile osoase și hepatomegalia constituie manifestările clinice cele mai frecvent întîlnite alături de splenomegalie. Diagnosticul însă este stabilit pe baza investigațiilor de laborator, care evidențiază : leucocitoză (care poate ajunge pînă la 800.000 de elemente/mm^3) cu granulocite mature și imature, bazofilie, scăderea activității fosfatazei alcaline a neutrofilelor mature, creșterea raportului granulocite/eritrocite în măduvă (care poate ajunge la 50/1 și chiar la 100/1), prezența cromozomului Ph^1. Acesta din urmă se găsește în granulocitele, eritrocitele și megacariocitele a 90% dintre bolnavii cu leucemie granulocitară cronică. El reprezintă o translocare la unul din cromozomii din grupa C (9 q+) a unui fragment care reprezintă jumătate din brațul lung (22 q—) al unui cromozom din grupa G.

În *leucemia limfatică cronică,* splenomegalia este întîlnită la majoritatea bolnavilor însă, spre deosebire de leucemia granulocitară cronică, ea este moderată, polul inferior nedepășind rebordul costal cu mai mult de 3—4 cm., decît în 5—10% din cazuri. Suprafața este regulată, netedă, are consistența moderat crescută și nu este dureroasă spontan sau la palpare. Tardiv în evoluția bolii se produc infarcte splenice și perisplenită consecutivă, care determină durerea spontană care se exacerbează la palpare.

Histopatologic, splenomegalia din leucemia limfatică cronică are ca substrat infiltrația cu limfocite a pulpei albe și roșii, ceea ce are drept rezultat ștergerea, dezorganizarea arhitecturii țesutului splenic.

Adenopatiile, manifestări clinice din partea aparatelor digestiv, genito-urinar, a oaselor și articulațiilor, a glandelor lacrimale și salivare, a organelor de simț și a sistemului nervos însoțesc de regulă splenomegalia.

Diagnosticul se bazează pe existența leucocitozei (20 000 pînă la 200.000/mm^3), cu limfocitoză (20—90%) fără hiatus, anemiei, trombocitopeniei, celularității medulare normale (dar cu limfocitoză), a reacției PAS pozitive a limfocitelor, a hipogamaglobulinemiei și a concentrației imunoglobulinelor.

În alte condiții patologice

Chistul hidatic splenic, cu toate că este mult mai rar întîlnit decît cel hepatic, trebuie luat în discuție în prezența unei splenomegalii. Splina este mărită în grad variabil, este neregulată, are consistența normală sau puțin crescută și nu este sensibilă la palpare.

Este util să avem în vedere această eventualitate diagnostică, pentru a evita efectuarea punctiei splenice, care ar contribui la diseminarea infestării parazitare.

În *lupusul eritematos diseminat,* splenomegalia este întîlnită rar, fiind de dimensiuni reduse — fără să depășească 1—2 degete sub rebordul costal ; are consistența moderat crescută și nu este sensibilă la palpare.

Scanned with OKEN Scanner

Substratul splenomegaliei îl reprezintă modificările arteriolare: fibroza periarteriolară concentrică, tumefierea și dispunerea în benzi a țesutului colagen — modificări histopatologice care imprimă aspectul de bulb de ceapă. După o perioadă de evoluție se produce hialinizare perivasculară și chiar necroză fibrinoasă arteriolară.

Sindromul Felty evoluează cu splenomegalie moderată, nedureroasă spontan sau la palpare, de consistență ușor crescută.

Încadrarea splenomegaliei trebuie făcută în contextul manifestărilor clinice generale (tabloul clinic de poliartrită reumatoidă, alterarea stării generale, hiperpigmentarea feței și extremităților, adenopatie, leucopenie) și al rezistenței la tratamentul antireumatic.

Scanned with OKEN Scanner

Disfagia

Senzaţia de oprire a alimentelor pe traiectul esofagului constituie una dintre manifestările clinice frecvent întîlnite în patologia esofagiană. Ea reprezintă expresia clinică a perturbării kineticii esofagiene şi a sincronismului funcţional esofago-cardial. Disfagia apare ca avînd particularităţi clinice în funcţie de condiţia patologică determinantă, caracteristici legate de locul unde percepe bolnavul această senzaţie, de momentul apariţiei în raport cu ingestia de alimente, de durata şi modalităţile sale evolutive. De aceea apare cu atît mai utilă efectuarea unei anamneze atente, care poate sugera diagnosticul cu un mare grad de probabilitate.

Disfagia în patologia generală

Megaesofagul.

Disfagia se află în centrul manifestărilor clinice ale acestei boli. Ea poate marca debutul brusc, constatat mai ales la femei, după o emoţie puternică în plină stare de sănătate aparentă. Iniţial, ea este de mică intensitate şi tranzitorie iar, ulterior, evoluează spre jenă esofagiană şi dificultate tot mai accentuată la înghiţirea alimentelor.

Caracteristicile disfagiei din cursul megaesofagului sînt :

— localizarea cea mai frecventă retroxifoidian şi retrosternal;

— creează senzaţii dezagreabile „de nisip“ sau „de cuie“ la nivelul esofagului ;

— este bruscă, apărînd după traume psihoemoţionale, după înghiţirea unui bol alimentar mare ;

— este intermitentă, apărînd în crize separate de perioade de acalmie ;

— este paradoxală, în multe cazuri mai accentuată pentru alimentele lichide decît pentru cele solide, consistente ;

— este selectivă evidenţiindu-se numai la ingestia anumitor alimente.

Scanned with OKEN Scanner

După apariţia bruscă a senzaţiei de oprire a alimentelor, bolnavul se opreşte din înghiţit şi recurge la manevre sau la adoptarea unor poziţii care îl ajută să îndepărteze această senzaţie neplăcută. Este vorba de ingestia de lichide, de înghiţitul în sec sau adoptarea poziţiei de hiperextensie a capului sau a toracelui, de decubit lateral, inspiraţii profunde cu glota închisă.

De multe ori aceste manevre şi poziţii sînt eficiente, inducînd bolnavului senzaţia de uşurare toracică — ca urmare a restabilirii tranzitului şi a împingerii conţinutului alimentar în stomac.

Substratul morfofuncţional esofagian al eficienţei acestor manevre este reprezentat de redresarea plicaturii porţiunii inferioare a esofagului prin alungirea organului, sau de mărirea presiunii intratoracice şi favorizarea reluării tranzitului esofagogastric.

Sînt situaţii în care aceste manevre rămîn fără rezultat, manifestările clinice îmbogăţindu-se cu senzaţia de sufocare şi cianoză.

În stadiile avansate ale megaesofagului, disfagia devine permanentă şi obligă tot mai mult bolnavii să recurgă la manevrele şi poziţiile care le uşurează suferinţa. Ea se însoţeşte de jenă retroxifoidiană, dureri epigastrice, sughiţ, senzaţia de opresiune toracică.

Disfagia este expresia clinică a măririi calibrului şi capacităţii (uneori şi alungirea) esofagului determinată de modificări ale regiunii vestibulocardiale, cu jenarea consecutivă a tranzitului alimentar la acest nivel. Cercetările manometrice au evidenţiat faptul că în megaesofag, spre deosebire de cardiospasm, tranzitul se efectuează la nivelul esofagului toracic, la un anumit gradient de presiune hidrostatică.

Achalazia

Disfagia constituie simptomul principal în această condiţie patologică. Ea apare iniţial la ingestia de alimente solide însă, pe măsură ce boala evoluează, ea se produce şi după ingestia de lichide, rămînînd însă mai puţin intensă decît cea provocată de alimentele solide. Bolnavul o descrie ca senzaţia de oprire a alimentelor la un anumit nivel esofagian, retrosternal. La începutul suferinţei, disfagia este intermitentă, capricioasă, alternînd cu perioade de acalmie. Progresiv, perioadele de disfagie se alungesc, iar cele de acalmie se scurtează, disfagia devenind permanentă. Alimentaţia devine tot mai dificilă, durata mesei se lungeşte şi bolnavul este nevoit să recurgă la ingestia de lichide sau să efectueze expiraţii forţate cu glota închisă pentru a favoriza progresiunea conţinutului esofagian.

Disfagia este accentuată şi chiar agravată de stările de tensiune psihoemoţională, de oboseala fizică şi de anxietate.

Cardiospasmul (spasmul esofagului inferior)

Disfagia constituie manifestarea clinică de debut a bolii, care se instalează brusc, în diferite circumstanţe. Ea este provocată de o emoţie puternică sau de ingestia de alimente : uneori, însă, nu poate fi pusă în legătură cu vreo cauză evidentă.

Disfagia se traduce pe plan clinic prin senzaţia dureroasă de oprire bruscă a alimentelor sau prin senzaţia de sufocare ; în multe

Scanned with OKEN Scanner

cazuri aceste senzații se însoțesc de tuse, palpitații, tahicardie, cianoză, sughiț și senzația de moarte iminentă. Durata disfagiei este variată, putînd merge de la cîteva minute la cîteva ore.

În cele mai multe cazuri, disfagia apare la orice fel de alimente ingerate ; uneori, însă, se produce după ingestia de lichide, de alimente de consistență crescută, prea reci sau prea calde.

Numărul crizelor de disfagie este și el foarte diferit ; deseori, după una sau mai multe accese, totul reintră în normal. Sînt situații în care cardiospasmul se poate repeta mulți ani și care apare la orice aliment.

În mecanismul de producere a disfagiei din cursul cardiospasmului au fost implicați doi factori :

— labilitatea psihoemoțională. Într-adevăr, apariția crizelor este frecvent întîlnită la persoanele nevrotice, în situațiile cu o anumită încărcătură emoțională, în șocuri nervoase ;

— leziuni locale traumatice (alimentele de consistență mult crescută, insuficient masticate, iritante chimic, termic). Prin repetare frecventă, spasmul esofagului inferior conduce la instalarea esofagitei și, uneori, chiar la stenoză organică de origine inflamatorie. Dar, în afara cardiospasmului primitiv, disfagia poate apărea și în afecțiuni organice de vecinătate (cardiospasm simptomatic) sau situate la distanță (cardiospasm reflex).

Diverticulii esofagieni epifrenici

Disfagia se instalează insidios, lent progresiv, fiind discretă la început, însoțită de dureri vagi sau de tensiune retrosternală după ingestia de alimente, sau de senzația bruscă și penibilă de durere sau de oprire a bolului alimentar.

Dacă, inițial, disfagia se datorește tulburărilor funcționale esofagiene — cardiospasm sau spasme esofagiene concomitente — în cazul pungilor diverticulare mari, în care se produc cuduri esofagiene cu oprirea tranzitului esofagian, disfagia este expresia clinică a distensiei marcate a deverticulului. În plus, intervin în producerea disfagiei — în special a celei paradoxale — și modificările esofagiene concomitente: malpoziții cardiotuberozitare, hernie hiatală, spasme etajate, refluxul gastroesofagian, esofagita de reflux.

Esofagita peptică de reflux

Consecință a refluxului secreților gastrică, biliară și pancreatică în esofag, esofagita peptică de reflux se caracterizează pe plan clinic prin sindromul esofagian : durere, regurgitații și disfagie, în cadrul căruia aceasta din urmă reprezintă simptomul principal.

Disfagia apare în genere insidios, cu evoluție lent-progresivă, uneori putînd avea debut brusc. Este capricioasă, intermitentă, apărînd la alimente cu consistență crescută (biscuiți, pîine uscată, covrigi, fructe și legume neprelucrate termic etc.) sau la lichide. Evoluția este progresivă (putînd ajunge pînă la 10 ani și chiar mai mult), ceea ce

Scanned with OKEN Scanner

poate sugera la un moment dat etiologia malignă, mai ales datorită vîrstei înaintate la care apare uneori.

În multe cazuri, disfagia se asociază cu sughiţ, tuse iritativă, uscată şi cu sialoree.

Neoplasmul joncţiunii esofago-gastrice

Cu toate că disfagia este frecvent întîlnită ca manifestare clinică a neoplasmului joncţiunii esofago-gastrice, cel puţin în jumătate din cazuri, ea apare tardiv, deseori, reflectînd procese neoplazice întinse. Importanţa sa pentru diagnosticul clinic şi pentru stadializarea bolii este aşa de mare încît unii autori recunosc două faze în evoluţia bolii: predisfagică şi disfagică.

a. Etapa predisfagică se caracterizează prin discretă jenă esofagiană retrosternală sau retroxifoidiană în timpul deglutiţiei, care evoluează capricios. Apariţia şi dispariţia bruscă a disfagiei în acest stadiu se datoreşte spasmului esofagocardial. Deseori, după ingestia de alimente se produce senzaţia de opresiune sau de plenitudine în epigastrul superior şi retrosternal, însoţită de eructaţii dureroase şi pirosis. În această fază evolutivă apare sialoree şi halenă fetidă — manifestări clinice cărora mulţi autori le acordă valoare pentru diagnosticul acestei localizări a neoplasmului.

Explorarea radiologică şi endoscopică a bolnavului în acest stadiu — plecînd de la disfagie şi simptomele de însoţire — permite stabilirea cu certitudine a diagnosticului şi efectuarea intervenţiei chirurgicale în timp util.

b. Etapa disfagică corespunde de cele mai multe ori unei faze tardive în cancerul polului superior gastric.

Ea are sediul jos, retrosternal, retroxifoidian sau în partea superioară a epigastrului. Iniţial, apariţia sa este pasageră, la cîteva zile interval şi dispare, contribuind astfel, la liniştirea falsă a bolnavului. Pe măsură ce boala evoluează, disfagia apare mai des, după fiecare masă, însoţindu-se de senzaţia de blocare a alimentelor. Valoarea diagnostică a disfagiei diferă în funcţie de sediul procesului neoplazic.

În *localizarea cardială sau juxtacardială*, disfagia se instalează mai precoce decît în alte localizări ale cancerului tuberozitar, ceea ce conferă acestui simptom o valoare pentru diagnosticul precoce. Neoplasmul tuberozitar care are punctul de plecare la oarecare distanţă de cardia se caracterizează prin perioadă predisfagică mult mai lungă, în tabloul clinic predominînd tulburările dispeptice şi cele de ordin general.

În *neoplasmul cardial*, disfagia este pe primul plan al manifestărilor clinice. Ea este, la început, capricioasă şi tranzitorie, apărînd la anumite intervale sau paradoxală (la ingestia de lichide, fiind expresia spasmului esofago-cardial reflex, indus de procesul neoplazic). Deseori efectuarea explorării capacităţii secretorii gastrice este imposibilă, datorită acestui spasm care împiedică trecerea sondei. Disfagia reflexă poate fi brutală şi să nu cedeze la medicaţia antispastică. Ulte-

Scanned with OKEN Scanner

rior, devine permanentă, tenace și se agravează, reflectînd obstacolul mecanic.

Ea se asociază cu vărsături de tip esofagian (explozive, neînsoțite de greață), cu sialoree, dureri epigastrice, alterarea stării generale și de nutriție, hemoragii (melenă, hematemeză).

Localizarea subcardială se caracterizează prin disfagie care se instalează brutal, dar care regresează prin tratament antispastic. La început ea se produce la alimente consistente, apoi și la lichide, însoțindu-se frecvent de hipersalivație. Disfagia reflectă extinderea procesului neoplazic la cardia și la esofagul terminal, cînd ea devine permanentă.

Neoplasmul tuberozitar evoluează o lungă perioadă de timp asimptomatic, disfagia reflectînd — în majoritatea cazurilor — un stadiu tardiv al bolii, depășit chirurgical, cînd procesul neoplazic a invadat cardia și a condus la instalarea obstacolului mecanic. Totuși, există cazuri în care disfagia este produsă prin mecanism reflex, avînd ca punct de plecare neoplasmul încă în stadiul operabil. Tulburările dispeptice (balonare, senzația de disconfort abdominal, mai ales în legătură cu alimentația și cu poziția de decubit, inapetență), și alterarea stării generale și de nutriție completează tabloul clinic.

În *cancerul supracardial,* disfagia are aceleași caracteristici clinice ca și în localizarea tuberozitară, însă apare mai precoce, datorită apropierii de cardia a procesului proliferativ.

Disfagia paradoxală și capricioasă se datorește spasmului cardiei care se produce prin mecanism reflex iar cea permanentă, tenace, și care se agravează progresiv este de natură mecanică — invazia cardiei și îngustarea lumenului.

Încercările de a deosebi cele două feluri de disfagii prin diferite substanțe medicamentoase au rămas fără rezultat, deoarece disfagia reflexă poate fi brutală și să nu cedeze la medicația spasmolitică (nitrit de amil, nitroglicerină, papaverină, atropină).

Forma disfagică a neoplasmului polului superior gastric are incidența cea mai mare și recunoașterea sa orientează explorările radiologice și endoscopice în direcția evidențierii unui proces localizat în regiunea esofago-tuberozitară. Din păcate, disfagia se instalează în majoritatea cazurilor, în stadii relativ avansate de evoluție ale procesului neoplazic.

Momentul apariției disfagiei este în raport cu punctul de plecare a tumorii, fiind percepută mai precoce în localizările cardiale și precordiale și tardiv în cele tuberozitare sau ale marii curburi tuberozitare (în aceste ultime două eventualități disfagia poate să nici nu apară, pe prim plan clinic fiind alterarea stării generale). Dar, chiar și în localizările departe de cardia, bolnavii pot avea disfagie, însă paradoxală (apare la lichide) și capricioasă (apare și dispare de la o zi la alta), produsă prin mecanism reflex.

Intensitatea disfagiei este variabilă, de la jena discretă sau senzația de apăsare la deglutiție pînă la disfagia continuă și progresivă. Ea se asociază, de regulă cu eructații, pirosis retrosternal, regurgitații, senzația de oprire a alimentelor, vărsături de tip esofagian (imperioase,

Scanned with OKEN Scanner

apar preprandial sau postprandial precoce, se produc fără efort, nu sînt precedate de greaţă).

Ulcerul esofagului

Cu toate că incidenţa sa este redusă, ulcerul esofagian prezintă interes datorită problemelor dificile pe care le ridică diagnosticul, etiopatogenia, complicaţiile şi tendinţa evolutivă spre stenoză, chiar în cazul vindecării nişei.

Disfagia domină tabloul clinic al ulcerului esofagului. Ea constituie simptomul care aduce, de obicei, bolnavul la consultul medical, cu toate că nu are în general caracteristici evocatoare pentru existenţa ulcerului la acest nivel.

Disfagia este de mică intensitate, fiind bine tolerată mult timp ; din acest punct de vedere trebuie remarcat faptul că nu sînt rare cazurile în care bolnavii se adresează medicului abia după cîţiva ani de la primele manifestări clinice. Are sediul variabil, mai des fiind localizată retroxifoidian, retrosternal sau în partea superioară a epigastrului. Este capricioasă, rapid progresivă, apărînd fie intermitent fie permanent ; se produce în urma ingestiei de alimente cu consistenţă crescută (disfagie relativă) sau la orice aliment, inclusiv la lichide (disfagie absolută).

Disfagiei din ulcerul esofagului i s-a descris o particularitate clinică şi anume blocajul esofagian ; acesta constă din crize de disfagie care se instalează brusc, fără semne prodromale, apare la intervale variate de timp (luni, ani), are durată variabilă, de la cîteva minute la cîteva ore sau chiar zile şi se termină brusc, după eliminarea de resturi alimentare. După criză, totul intră în normal sau bolnavul poate rămîne un timp cu jenă la deglutiţie.

Dispariţia manifestărilor clinice după eliminarea unei particule alimentare ca şi similitudinea cu accesele disfagice apărute în cursul tulburărilor funcţionale esofagiene de tipul spasmelor etajate sugerează că în inducerea blocajului esofagian din ulcerul esofagului factorul patogenic principal îl reprezintă tot spasmele esofagiene.

Stenoza esofagiană benignă

Disfagia reprezintă simptomul dominant al acestei afecţiuni, ea fiind prezentă în cvasitotalitatea cazurilor. Se instalează lent, evoluează progresiv şi devine permanentă, cu exacerbări episodice. Durerea retrosternală, pirosisul şi regurgitaţiile neacide cu miros dezagreabil se asociază curent cu disfagia (constituind sindromul esofagian).

Substratul histopatologic al disfagiei (ca şi al celorlalte manifestări clinice dealtfel) îl reprezintă stenoza esofagiană cicatriceală, sechelă a : esofagitelor cronice sau acute, ulcerului esofagului, tuberculozei şi luesului esofagian, sclerodermiei cu interesare esofagiană. Este vorba de îngroşarea concentrică a peretelui esofagian cu diminuarea lumenului, secundară cicatrizării leziunilor inflamatorii. Înlocuirea progresivă a ţesutului conjunctiv al corionului, mucoasei şi submucoasei esofagiene prin fibrocite şi fibre colagene explică instalarea progresivă a disfagiei şi persistenţa ei.

Scanned with OKEN Scanner

Sclerodermia

Sclerodermia este colagenoza care afectează în cel mai înalt grad esofagul ; disfagia însoțită de durere sau senzația de arsură retrosternală (pirosis), localizată în partea superioară a epigastrului sau în partea inferioară a sternului constituie manifestările clinice care atestă interesarea esofagului în cursul sclerodermiei.

Instalată insidios, evoluînd lent progresiv, disfagia devine permanentă, cu exacerbări periodice, care creează dificultăți în alimentarea bolnavului.

În producerea disfagiei participă : atrofia epiteliului esofagian (asociată sau nu cu ulcerații), înlocuirea țesutului conjunctiv corionic și a tunicii musculare cu țesut de fibroză. Aceste modificări histopatologice au drept consecințe funcționale : scăderea amplitudinii pînă la dispariția undelor peristaltice și perturbarea mecanismului de închidere a cardiei, ceea ce favorizează refluxul gastroesofagian.

Anemia feriprivă

În anemia feriprivă disfagia este constant întîlnită, făcînd parte din sindromul Plummer-Vinson. Ea are ca particularități clinice : localizarea superioară, în zona cartilajului cricoid, substratul histopatologic reprezentat de degenerarea țesutului epitelial situat la joncțiunea hipofaringelui cu esofagul precum și evoluția spre stricturi.

Scanned with OKEN Scanner

Pirozisul

Definit ca senzaţia de arsură localizată retrosternal, pirozisul constituie un simptom întîlnit frecvent în patologia esofagogastrică. El apare în legătură cu alimentaţia — ritmat de mese, după ingestia anumitor alimente sau medicamente —, în raport cu poziţia corpului (clinostatism, aplecat înainte) sau fără nici o corelaţie cu alimentaţia sau poziţia.

Particularităţile clinice ale pirozisului (condiţii de apariţie şi de dispariţie, factorii favorizanţi, intensitatea, localizarea etc.) permit orientarea diagnosticului încă din timpul anamnezei şi al examenului obiectiv, explorările paraclinice confirmînd supoziţia clinică.

Pirozisul în patologia generală

Malpoziţiile cardiotuberozitare. Senzaţia de arsură retrosternală este întîlnită curent printre manifestările clinice ale malpoziţiilor cardiotuberozitare.

Ea este localizată de obicei, în porţiunea superioară a regiunii epigastrice şi iradiază în sus, retrosternal.

Se produce la interval de o oră după alimentaţie dar, frecvent ea se produce şi în timpul nopţii, trezind bolnavul din somn.

Dacă, în general, pirozisul apare în poziţia de decubit sau în anteflexia trunchiului, uneori, el este provocat de schimbarea poziţiei, de exemplu din ortostatism sau din decubit dorsal în lateral drept.

Ritmul de apariţie poate să fie cotidian sau în perioada de cîteva săptămîni, separate de faze de acalmie, amintind periodicitatea din ulcerul gastroduodenal.

Pirozisul este expresia clinică a refluării conţinutului gastric în esofag şi a iritării mucoasei; el reflectă o stare de iritaţie sau de infla-

Scanned with OKEN Scanner

mație congestivă a esofagului. În stadii mai avansate se produc chiar eroziuni și ulcere esofagiene, cu hemoragii consecutive.

Prin localizare, prin iradiere și prin circumstanțele de apariție și dispariție, senzația de arsură este evocatoare pentru diagnostic în malpozițiile cardiotuberozitare.

Refluxul gastroesofagian. În această condiție patologică pirozisul este manifestarea clinică dominantă ; bolnavii au senzația de arsură localizată în partea superioară a epigastrului și care iradiază cranial, retroxifoidian și retrosternal. Această senzație apare după masă, la intervale diferite (cel mai adesea după o oră) și se calmează după administrarea de antiacide (bicarbonat de sodiu, carbonat de magneziu, oxid de magneziu, carbonat de calciu, fosfat coloidal de aluminiu).

Uneori, concomitent cu pirozisul, bolnavii au senzația particulară de „nod în gît".

Producerea pirozisului este corelată cu refluarea în esofag a conținutului gastric — acid și peptic sau, din contră, alcalin, datorită refluxului biliar — care irită mucoasa esofagiană și determină alterări de diferite intensități ale acesteia.

A mai fost incriminată o anumită sensibilitate a mucoasei esofagiene la agresiunea conținutului gastric acid sau alcalin ce refluează în esofag. Administrarea de antiacide produce, deseori, diminuarea sau chiar dispariția pirozisului, cu toate că refluxul gastroesofagian persistă. Perfuzarea esofagului imediat după aceea cu soluție acidă nu a dus la reapariția senzației de arsură retrosternală, sensibilitatea mucoasei esofagiene la refluxul acid, dispărînd.

În formele ușoare se constată modificări de esofagită congestivă, traduse prin hiperemie și edem al mucoasei. În stadii mai avansate, intensitatea leziunilor crește ca urmare a acțiunii corozive a lichidului refluat : suc gastric acid (sau hiperacid) sau suc bilio-pancreatic alcalin. Se produc eroziuni, exulcerații acoperite cu false membrane sau ulcere esofagiene. În stadii avansate, procesul inflamator afectează toate tunicile esofagului distal, conducînd la fibroză, scleroză și stenozarea esofagului.

În ce privește interrelația pirozis-reflux gastro-esofagian trebuie remarcat faptul că, în timp ce refluxul este intermitent și de durată scurtă, senzația de arsură retrosternală este de durată mai mare, 30—60 de minute în general.

Dintre factorii care declanșează refluxul gastro-esofagian, mai frecvenți sînt : accesele de strănut, deglutiția în sec, eforturile de tuse (acestea din urmă putînd fi cauză dar și manifestare clinică a refluxului esofagian), schimbarea bruscă a poziției corpului (din clino- în ortostatism și invers, din decubit ventral în dorsal etc.), aplecarea înainte a corpului (manevra de legare a șiretului la încălțăminte).

Scanned with OKEN Scanner

În *hernia hiatală*, senzația de arsură retrosternală constituie simptomul care domină tabloul clinic. Ea se accentuează după mese și în poziția culcat.

Cercetările manometrice, endoscopice și biochimice au scos în evidență faptul că pirozisul nu este marker al herniei hiatale ci al esofagitei peptice de reflux produsă prin iritarea chimică a mucoasei esofagiene de către sucul gastric acid, esofagită care se acompaniază în majoritatea cazurilor, de hernie hiatală.

Gastrita cronică poate evolua, uneori, cu pirozis localizat în epigastrul superior și în jumătatea inferioară a sternului, care apare sau se accentuează postprandial.

Existența senzației de arsură retrosternală este corelată cu coexistența refluxului gastroesofagian și a esofagitei cronice care se asociază, deseori, gastritei cronice.

Scanned with OKEN Scanner

Regurgitația

Definită ca revenire a alimentelor din esofag în cavitatea bucală, neînsoțită de greață sau de contractura musculaturii abdominale — regurgitația conține alimente și salivă, fiind lipsită de suc gastric. Condiționată de jena în trecerea alimentelor prin esofag, ea este precoce în raport cu ingestia, în suferințele esofagului superior și este tardivă în obstrucțiile esofagiene joase sau în dilatația esofagului. Cînd alimentele stagnează mai mult, regurgitația se însoțește de miros fetid al conținutului.

Regurgitațiile în patologia generală

Megaesofagul. În fazele incipiente ale bolii, regurgitațiile apar imediat după ingestia de alimente. Ele evoluează periodic ca și disfagia, cu remisiuni de durată variabilă, urmate de reapariția lor ciclică.

În stadiul avansat al megaesofagului, regurgitațiile constituie un simptom major. Ele se produc fără efort și, de obicei, calmează manifestările clinice ; din acest motiv, de multe ori, ele sînt provocate de bolnavi pentru a scăpa de senzația dezagreabilă determinată de esofagul destins de alimente și lichide. Spontan, ele se produc la 1—2 ore după masă la început, apoi, pe măsură ce boala se prelungește devin tot mai tardive, la 3—4 ore, apărînd frecvent și în cursul nopții, trezind bolnavul din somn. Deseori, bolnavii percep concomitent și un miros fetid.

Achalazia. Regurgitațiile constituie un simptom frecvent întîlnit în cursul achalaziei, alături de disfagie și durere.

Regurgitațiile nu sînt precedate de grețuri — ca, dealtfel și vărsăturile esofagiene. Ele survin cel mai adesea după ingestia de lichide și, mai rar, după alimente solide. În raport cu ingestia de alimente ele se produc în timpul sau după masă ; un caz particular îl constituie regurgitațiile care apar în timpul somnului, care trezesc bolnavul, dato-

Scanned with OKEN Scanner

rită regurgitării conținutului esofagian în căile respiratorii și care produc accese de tuse.

Conținutul regurgitat este pur alimentar ; numai rareori, acesta este îmbogățit cu suc gastric.

Esofagita peptică de reflux. Inflamație cronică nespecifică a mucoasei esofagiene produsă de acțiunea iritantă a sucurilor gastric, pancreatic și biliar în esofag — esofagita peptică de reflux se manifestă prin regurgitații cu caracter postural : survin mai ales în decubit dorsal sau la schimbarea poziției în decubit lateral. Revenirea pînă în cavitatea bucală a unei cantități reduse de lichid acru nu se însoțește de senzația de greață. În general, regurgitațiile însoțesc durerea și disfagia — constituind sindromul esofagian ; uneori, însă, tabloul clinic al esofagitei peptice de reflux este completat cu sialoree, sughiț, tuse iritativă, uscată, spasmodică ce survine mai ales în timpul nopții (tusea spasmodică de decubit descrisă de Ch. Debray și Hardouin).

Scanned with OKEN Scanner

Contractura musculară abdominală

Creşterea permanentă a tonicităţii musculare abdominale — contractura musculară — constituie semnul cel mai important pentru diagnosticul abdomenului acut chirurgical. A fost definită chiar ca „cel mai util cel mai decisiv indispensabil şi salvator semn din întreaga patologie". Într-adevăr, contractura abdominală este semnul care prin intensitate, întindere, durată contribuie la stabilirea diagnosticului de abdomen acut chirurgical şi la efectuarea intervenţiei chirurgicale în timp util, salvînd astfel bolnavul.

Contractura poate lipsi în formele hipertoxice ale peritonitei, la bolnavii cu stare de reactivitate prăbuşită, la vîrstele extreme (copii şi bătrîni), la bolnavii care au fost supuşi antibioterapiei masive sau la cei cărora li s-a administrat morfină în scop antialgic (în cazul confuziei cu colica ureterală). Trebuie menţionat şi faptul că în unele suferinţe toracice la copii şi adolescenţi se poate constata contractura musculaturii abdominale, peritoneul fiind indemn.

Contractura musculaturii abdominale poate fi :

— generalizată, cînd realizează „abdomenul de lemn" ;

— localizată unilateral hemiabdominal, cînd se constată deplasarea ombilicului de partea afectată — semnul Cotin şi Meyer ;

— localizată la unul din cele patru cadrane abdominale.

Contractura musculară este dureroasă, intensitatea maximă a durerii avînd oarecare valoare în localizarea procesului patologic ce a condus la peritonită. Este foarte probabil vorba de un reflex visceromotor cu punct de plecare organul afectat sau de un reflex axonic peritoneomuscular.

La inspecţia bolnavului se poate constata :

— diminuarea amplitudinii mişcărilor abdominale în cursul respiraţiei, modificare ce apare precoce, fiind de mare utilitate diagnostică, mai ales atunci cînd se constată că inspirul profund este imposibil ;

Scanned with OKEN Scanner

— proeminarea mușchilor drepți abdominali (contractați), evidentă în special la bolnavii cu panicul adipos redus ;

— abdomenul retractat, imobil.

Palparea evidențiază două tipuri de modificări : apărare musculară sau contractură.

Apărarea musculară se constată în formele atenuate și la începutul afectării peritoneale, fiind un semn mai precoce decît contractura abdominală. Palparea blîndă a abdomenului nu decelează modificarea tonusului musculaturii însă, la un moment dat, palparea în profunzime determină durere, la care bolnavul reacționează prin contracția musculaturii abdominale. Dacă se așteaptă puțin, tonicitatea musculaturii se normalizează și palparea poate continua pînă cînd apare din nou durerea care determină contractura — semnul Oudard.

Contractura abdominală se pune în evidență cel mai bine în poziția de decubit dorsal cu coapsele flectate ; pentru aceasta este util să avem și colaborarea bolnavului pentru a-și relaxa peretele abdominal, în măsura în care îi permite durerea.

În interpretarea corectă a contracturii trebuie avută în vedere *falsa contractură* care se poate constata la palparea brutală, care poate apărea la persoane indemne de orice afecțiune peritoneală, la simulanți, la fricoși, la bolnavi psihopați (mai ales la isterici).

Constatarea hiperesteziei cutanate abdominale la simpla atingere a pielii — semnul Dieulafoy — este ușor de pus în evidență și destul de fidel, acompaniind contractura musculară. Este vorba de un răspuns paradoxal la un excitant de mică intensitate, datorită stării de parabioză în care se găsesc terminațiile nervoase.

Reflexele cutanate abdominale (superioare, mijlocii și inferioare) sînt absente, datorită contracturii abdominale.

Durerea declanșată de decomprimarea bruscă a peretelui abdominal care urmează unei palpări profunde — semnul Blumberg — apare în stadiile de debut ale peritonitei. Pe lîngă că este inconstant, acest semn este întîlnit și în cazurile în care intestinul este destins de gaze, plin cu sînge sau inflamat (enterocolită).

Percuția manuală a suprafeței abdomenului declanșează durere — semnul rezonatorului, semnul clopoțelului descris de Mandel — avînd valoare diagnostică asemănătoare cu a semnului Blumberg.

Percuția digito-digitală a abdomenului evidențiază zone de sonoritate și matitate : matitate deplasabilă pe flancuri în peritonita cu revărsat lichidian, dispariția matității hepatice și înlocuirea ei cu hipersonoritate în ulcerul gastroduodenal perforat.

Auscultația abdomenului atestă existența unei liniști abdominale — semnul Mondor — datorită ileusului.

În *ulcerul gastroduodenal perforat* contractura apare inițial numai în etajul superior abdominal ; după 2—3 ore se generalizează la tot abdomenul, fiind rigidă, tonică și permanentă.

La inspecție, abdomenul apare ușor excavat în etajul superior, datorită faptului că acolo unde a apărut inițial, contractura este mai puternică decît în rest.

Scanned with OKEN Scanner

La percuție, se constată dispariția matității hepatice și înlocuirea sa cu hipersonoritate datorită pneumoperitoneului. Valoarea acestui semn clinic este mare numai atunci cînd se instalează precoce și cînd este acompaniat de contractura musculaturii abdominale. Există cazuri în care matitatea hepatică este înlocuită cu hipersonoritatea produsă de colonul destins de gaze, ceea ce poate preta la confuzii diagnostice, însă în această situație contractura lipsește.

De aceea, pentru a evita interpretările greșite, percuția abdomenului trebuie făcută atît în decubit dorsal cu coapsele flectate, cît și în poziție semișezîndă.

Scanned with OKEN Scanner

Ascita

Definită ca acumularea de lichid în cavitatea peritoneală, ascita constituie o manifestare clinică întîlnită frecvent în patologia generală. Ea devine însă evidentă la examenul clinic numai atunci cînd depăşeşte 500 ml.

La inspecţie se constată mărirea de volum a abdomenului care poate fi etalat pe flancuri, în cantităţile medii de lichid (abdomen de batracian) atunci cînd bolnavul este în clinostatism şi ia aspect de desagă, în poziţia ortostatică : amîndouă aceste aspecte se constată în cazurile în care acumularea de lichid s-a făcut lent şi a determinat hipotonia musculaturii abdominale. Cînd ascita s-a dezvoltat rapid, la bolnavi cu tonus normal al musculaturii abdominale, abdomenul ia aspectul de „ou de struţ“ sau „obuz“.

Distensia pe care o produce lichidul se exteriorizează şi prin întinderea pielii abdominale, care devine netedă, lucioasă, prin vergeturi (mai ales în acumulările rapide), deplisarea cicatricei ombilicale şi îndepărtarea sa de apendicele xifoid, hernie ombilicală, accentuarea sau evidenţierea herniilor abdominale. În plus, se constată circulaţie venoasă colaterală în „cap de meduză“ în ciroza tip portal, dilatarea venelor ombilicală şi paraombilicale în ciroza tip Cruveilhier-Baumgarten sau pe flancuri, în cazul ascitelor mari cu anastomoze porto-cave sau cavo-cave.

La palpare se constată rezistenţă elastică a abdomenului, senzaţia de plutire a ficatului şi splinei în ascitele mari (semnul bulgărelui de gheaţă) şi la palparea venelor ombilicale şi paraombilicale se poate percepe tril continuu.

La percuţie se pune în evidenţă matitate cu concavitatea în sus, cu atît mai sus cu cît este mai mult lichid. Cînd este liber în marea cavitate, lichidul se deplasează cu poziţia (matitate deplasabilă) ; pentru aceasta este nevoie uneori să aşteptăm 5—10 minute (semnul aşteptării). În concavitate se constată hipersonoritate şi timpanism, datorită împingerii în sus şi anterior a anselor intestinale. În cazurile în care lichidul este închistat, matitatea nu se mai deplasează cu poziţia.

Scanned with OKEN Scanner

Spațiul Traube devine mat datorită ascitei, hepatomegaliei și splenomegaliei.

Prin asocierea palpării cu percuția se evidențiază transmiterea vibrațiilor dintr-o parte a abdomenului în cealaltă, chiar dacă pe linia mediană se află un obstacol (partea cubitală a mîinii) ; în condițiile absenței ascitei, transmiterea vibrațiilor se întrerupe la obstacol (semnul valului).

La auscultație se constată „liniște abdominală" datorită lichidului care împiedică transmiterea zgomotelor hidroaerice normale.

Examenul lichidului de ascită este obligatoriu în scop diagnostic și facultativ în scop terapeutic (evacuare, introducere de substanțe medicamentoase).

Aspectul lichidului poate fi :

— serocitrin în ciroza hepatică, sindromul de hipertensiune portală, insuficiența cardiacă ;

— serohemoragic în neoplasm (hepatic, peritoneal), limfoame maligne, la bolnavii cu sindrom hemoragipar, în unele forme de tuberculoză peritoneală. Ascita serohemoragică trebuie deosebită de hemoperitoneu în care, datorită erodării unui vas în cavitatea peritoneală, se constată și semne de iritație peritoneală ;

— chilos, cu aspect lăptos, opalescent, datorită cantității mari de limfă, care se limpezește după extragerea grăsimilor. Se întîlnește în cazurile în care s-a produs blocaj limfatic (posttraumatic, în metastaze ganglionare, în filarioză, în limfoame maligne), în tuberculoza peritoneală, postiradiere, în fibroza retroperitoneală ;

— chiliform — care provine din transformarea ascitelor vechi, purulente ;

— purulent — primitiv sau secundar infectării ascitei (prin puncționare, pe cale hematogenă) ;

— gelatinos — aspect datorat bogăției în mucoproteine. Se întîlnește în pseudomixomul peritoneal și mucocelul apendicular, cînd celulele mucipare secretă în exces, în metastazele peritoneale ale carcinoamelor mucipare gastrice, colonice, apendiculare.

Examenele paraclinice permit identificarea a două feluri de ascite:

a) transsudat, în care reacția Rivalta este negativă, cantitatea de proteine în lichid este sub 3 g%, fibrina lipsește, densitatea este mai mică de 1 015, iar numărul elementelor celulare nu depășește 250/mm^3 (în general acestea fiind celule mezoteliale izolate) ;

Se întîlnește în insuficiența cardiacă dreaptă, pericardita constrictivă, sindromul de hipertensiune portală și în toate condițiile patologice care evoluează cu hipoalbuminemie (caşexie, malasimilație, sindrom nefrotic) ;

b) exsudat, cu reacția Rivalta pozitivă, proteinele depășesc 3 g%, fibrina este bogat reprezentată în lichid, densitatea depășește 1 016, iar celularitatea este peste 250 elemente pe mm^3.

Din punct de vedere al celularității, acestea pot fi reprezentate de celule mezoteliale (în boli virale, colagenoze și toate procesele inflamatorii), limfocite (tuberculoza peritoneală, limfoame maligne, sarcoi-

Scanned with OKEN Scanner

doză, infecții cronice), eozinofile (în parazitoze, tuberculoză, neoplasm, boală Hodgkin, stări alergice) sau celule carcinomatoase (în ascitele metastatice, boala Hodgkin).

Ascita în patologia generală

Peritonita tuberculoasă evoluează mai mult de jumătate din cazuri cu ascită, această formă reprezentînd omologul pleureziei serofibroase.

Ea apare la persoane tinere, în special la sexul feminin, se instalează brusc — manifestată prin tablou clinic de abdomen acut de subocluzie intestinală — sau insidios, după cîteva luni de evoluție a simptomelor de ordin general care trădează impregnarea tuberculoasă a organismului (inapetență, astenie, deficit ponderal, transpirație nocturnă, subfebrilitate). În majoritatea cazurilor, instalarea ascitei este precedată cu 1—3 luni de o perioadă de meteorism abdominal care, uneori, este dureros și atrage atenția asupra unei suferințe abdominale. Atunci cînd apare ascita, de regulă se produce exsudat și în alte seroase, dintre care cea mai accesibilă examenului clinic obiectiv este cea pleurală.

Cantitatea lichidului de ascită este variabilă, dar rămîne în general mică, fără să depășească 1—2 litri. Aspectul lichidului este serocitrin, la frecarea lui între două degete aderă, datorită cantității mari de fibrină; uneori, însă, lichidul poate avea aspect serohemoragic.

Reacția Rivalta este pozitivă, cantitatea de proteine depășește 3%, iar microscopic se constată celularitate bogată, în care predomină (60—80%) limfocitele; sînt cazuri în care eozinofilele sînt predominante (mai ales în ascitele serohemoragice de origine tuberculoasă).

Macroscopic, peritoneul are numeroase granulații (în forma miliară) sau tuberculi (în forma plastică). Microscopic se pun în evidență leziuni gigantofoliculare, cu cazeificare. Datorită cantității mari de fibrină se realizează frecvent aderențe care conduc deseori la închistarea ascitei. În formele uscate de peritonită tuberculoasă sau în cele cu exsudat în cantitate mică se produc aderențe numeroase, puternice, care pot aglutina ansele intestinale și duc la instalarea unui sindrom subocluziv.

Interesarea în procesul patologic a pereților intestinali poate conduce la fistule externe, evidențiabile la inspecție.

Examenul obiectiv al abdomenului decelează ușoară mărire cu eventuale asimetrii datorită aderențelor; palparea este ușor dureroasă și pune în evidență zone de împăstare profundă, neprecis conturată, formate din anse intestinale aglutinate și adenopatie mezenterică în stadiul de cazeificare. Percuția atestă existența lichidului de ascită liber în marea cavitate peritoneală sau închistat în diferite regiuni. Auscultația decelează, uneori, frecături peritoneale la limita superioară a matității și în ambele hipocondrii.

Afectarea peritoneului se face fie de la organe abdominale (intestin, ganglioni mezenterici, trompe uterine) fie situate la distanță (pleura, plămînul, ganglionii traheobronșici, oase, articulații).

Scanned with OKEN Scanner

Vîrsta tînără (copii, adulți, tineri), sexul feminin, existența unei suferințe tuberculoase preexistente, intradermoreacția la tuberculină și testele de evolutivitate a procesului tuberculos, punerea în evidență a bacilului Koch în concentratul din lichidul de ascită sau în culturi pe mediul Löwenstein, însămînțarea la cobai — constituie datele clinice și paraclinice care permit stabilirea originii bacilare a ascitei.

Neoplasmul peritoneal — primitiv sau secundar — evoluează cu ascită, ale căror caracteristici sînt: instalare bruscă, refacere rapidă, lichidul este liber în marea cavitate abdominală, este clar, reacția Rivalta este slab pozitivă iar cantitatea de proteine din lichidul de ascită este în jur de 3 g%, ceea ce situează acest lichid la limita dintre transsudat și exsudat.

Examenul microscopic al sedimentului pune în evidență celulele neoplazice, după care se poate identifica, deseori, punctul de plecare a neoplasmului ; tumorile primitive ale peritoneului sînt de origine mezodermică, iar cele secundare sînt epiteliale.

Aspectul lichidului se poate modifica pe parcursul evoluției bolii, putînd deveni hemoragic, chilos, gelatinos datorită compresiunii exercitată de tumoare, inflamației, necrozei sau degenerescenței tumorii.

Examenul obiectiv al abdomenului evidențiază mărirea de volum a abdomenului, matitate cu concavitate în sus, deplasabilă cu poziția, reducerea mobilității cicatricei ombilicale.

În *insuficiența cardiacă dreaptă*, în special cea produsă de suferința valvulară tricuspidiană și în pericardita constrictivă se constată ascită, care apare corelată cu afecțiunea generatoare. Ea apare lent sau brusc, este liberă în marea cavitate abdominală, este seroasă sau serocitrină, are reacția Rivalta negativă; cantitatea de proteine variază între 2 și 3 g%, iar celularitatea lichidului este săracă (foarte rare celule endoteliale și limfocite). Asocierea ascitei cu edemele membrelor inferioare nu este obligatorie.

Mecanismul de producere este corelat cu retenția hidrosalină (mai ales în cazul în care bolnavul are anasarcă), cu hipertensiunea portală secundară pericarditei constrictive sau decompensării cordului drept.

Odată cu recompensarea cardiacă sau cu suprimarea blocării pericardice (pericardectomie), ascita dispare.

Ciroza hepatică constituie condiția patologică cea mai importantă ca frecvență în determinarea acumulării de lichid în marea cavitate peritoneală.

Ea este precedată cîteva luni de distensie abdominală produsă prin meteorism („vîntul precedă ploaia"), care este supărătoare pentru bolnav. Lichidul de ascită apare brusc sau insidios, este în cantitate variabilă, de la 1—2 l la 15—20 l, deformează abdomenul (etalîndu-l în flancuri sau proeminînd anterior), este serocitrin, cu reacția Rivalta negativă ; concentrația proteinelor este sub 2,5 g%, ceea ce face ca lichidul să fie transsudat, iar celularitatea este săracă.

În ciroza biliară primitivă ascita apare tardiv în evoluția bolii asociindu-se, de regulă, cu edeme ale membrelor inferioare și cu circulație colaterală. Are aceleași caracteristici ca și ascita din ciroza hepatică postnecrotică.

Scanned with OKEN Scanner

La examenul obiectiv se constată mărirea abdomenului, deplisarea și împingerea în jos a cicatricei ombilicale, matitate deplasabilă cu poziția a cărei concavitate este în sus ; semnul valului și semnul bulgărelui de gheață se constată în ascitele mari, în care aprecierea dimensiunilor ficatului și splinei devine imposibilă. La inspecție se poate constata dezvoltarea unei circulații colaterale venoase situată pe flancuri sau în regiunea ombilicală, în raport cu tipul suferinței hepatice. Astfel:

— în tipul port pur — se întîlnește aspectul de „cap de meduză" realizat prin dilatarea venelor din regiunile epigastrică, ombilicală și de la baza toracelui : vena toraco-epigastrică superficială, vena mediană superficială și vena xifoidiană ;

— tipul cu repermeabilizarea venei ombilicale sau a celor paraombilicale — în care se produce dilatarea acestora (care pot ajunge pînă la grosimea policelui) care apar ca un cordon sinuos, direcționat dinspre ombilic spre axila dreaptă, la auscultația căruia se poate decela suflu. Este tipul de ciroză descris de Cruveilhier și Baumgarten ;

— tipurile porto-cav și cavo-cav — caracterizate prin dezvoltarea circulației colaterale pe flancuri se întîlnesc în cazul ascitelor mari cînd se produce compresiune pe vena cavă inferioară.

Mecanismul de producere a ascitei cirotice este complex și insuficient elucidat.

Dacă înainte se considera ascita ca expresie a decompensării vasculare (depinzînd mai ales de hipertensiunea portală), în prezent, ascita este interpretată în primul rînd ca o manifestare a decompensării metabolice, parenchimatoase hepatice, ea fiind condiționată în special de hipoalbuminemie, ca rezultat al sintezei hepatice deficitare a serinelor.

Principalii factori incriminați în geneza ascitei cirotice sînt : hipoalbuminemia, hipertensiunea portală, drenajul limfatic precum și modificările generale care acționează în direcția retenției de sodiu și de apă : scăderea filtratului glomerular, hiperaldosteronismul secundar și hipersecreția de hormon antidiuretic.

a) Hipoalbuminemia determină creșterea diferenței de presiune între cea hidrostatică intracapilară (care are tendința la deplasarea apei spre interstiții) și cea de retenție osmotică a proteinelor plasmatice (care tinde să rețină apa în vase). Rezultanta este creșterea cantității de apă filtrată în segmentul arterial al capilarelor. Trecerea în lichidul de edem a albuminelor în exces — favorizată de creșterea permeabilității peretelui capilar, datorită stazei portale — accentuează hipoalbuminemia. Se creează astfel un cerc vicios, în care pierderea de albumine în interstițiu contribuie la accentuarea hipoalbuminemiei.

Se consideră ca limită critică, sub care apare ascita, valoarea de 2,5 g albumine la 100 ml sînge.

Lichidul de ascidă este continuu reînnoit, datele conferite de măsurătorile cu tritiu marcat apreciind că această premenire se face între 20% și 80% pe oră. Aceasta înseamnă că în două pînă la 5 ore întreaga cantitate de lichid din cavitatea peritoneală este schimbată, constatare cu importante implicații privind utilitatea paracentezelor evacuatoare în ciroza hepatică.

Scanned with OKEN Scanner

b) Hipertensiunea portală — care se ridică la cirotici la 500—600 mm apă şi chiar mai mult — favorizează procesul de transsudare în reţeaua teritoriului capilar port, respectiv în cavitatea peritoneală. Cu rol secundar în patogenia ascitei a fost admis un anumit grad de hiperpermeabilizare capilară prin hipoxemie, datorită stazei în teritoriul port.

c) Factorul limfatic implică două componente : obstrucţia vaselor limfatice peritoneale şi hiperproducţia de limfă.

Limfa, care se produce continuu în cavitatea peritoneală (ca în orice interstiţiu, dealtfel) este drenată prin numeroase vase limfatice ale căror deschideri la nivelul suprafeţei diafragmatice a peritoneului au fost puse în evidenţă prin tehnici de absorbţie a coloranţilor. Aceste deschideri de drenaj sînt în mare parte blocate în ciroza hepatică prin pelicule de fibrină şi prin aderenţe fibroase, ceea ce face ca drenarea limfei peritoneale să se facă cu dificultate.

Hiperproducţia de limfă — ca urmare a hipoalbuminemiei — ca şi resorbţia limfatică a lichidului extracelular excedentar conduc la creşterea presiunii în sistemul hepatic al canalelor limfatice, fapt care determină extravazarea limfatică de la nivelul suprafeţei hepatice, deplasîndu-se spre punctul decliv al cavităţii peritoneale (de aici expresia foarte plastică : ficatul cirotic plînge"). Printr-un mecanism asemănător, limfa de origine interstiţială trece în cavitatea peritoneală.

d) Scăderea filtratului glomerular se produce odată cu instalarea ascitei şi edemului (în stadiul anascitic al cirozei hepatice filtratul glomerular era normal), datorită scăderii irigaţiei renale. Deşi volumul plasmatic este crescut în stadiul ascitic al cirozei, nu întotdeauna această creştere o depăşeşte pe cea existentă în stadiul premergător instalării ascitei.

Atît timp cît filtratul glomerular nu este prea mult scăzut, potasemia şi natremia se menţin în limite cvasinormale, ureea marcînd chiar scăderi faţă de normal. Dacă reducerea filtratului glomerular este mare (sub 25—20 ml/min.) activitatea tubulară de resorbţie activă a sodiului şi apei se desfăşoară normal sau chiar exagerat (hipersecreţie de aldosteron), ceea ce justifică retenţia hidrosodică.

e) Hiperaldosteronismul secundar — întîlnit constant mai ales în ascitele cu evoluţie îndelungată, se datoreşte unui complex de factori, dintre care mai importanţi sînt : scăderea irigaţiei renale (prin mecanismul hipersecreţiei de renină care, condiţionînd furnizarea de angiotensină în exces, stimulează zona glomerulară a corticalei suprarenale), stimularea volumreceptorilor în condiţiile hipovolemiei induse de stagnarea sîngelui în teritoriul port, scăderea fluxului venos spre atriul drept, inactivarea hepatică deficitară a aldosteronului. Retenţia de sodiu în ciroza hepatică pare a fi consecinţa a doi factori principali, a căror pondere este diferită, în raport cu stadiul evolutiv al bolii : scăderea filtratului glomerular cu dezechilibru glomerulotubular şi hiperaldosteronismul secundar. Este posibil ca aceşti doi factori să fie condiţionaţi de scăderea irigaţiei renale în condiţiile hipovolemiei.

e) Excesul de hormon antidiuretic este determinat de hiperosmolaritatea extracelulară produsă de hiperaldosteronism ; este pînă la

Scanned with OKEN Scanner

un punct un mecanism compensator, care reţine apa necesară refacerii osmolarităţii extracelulare.

În acest sens, ascita ciroticilor constituie expresia unei expansiuni izotone a fluidului extracelular.

În parte, excesul de hormon antidiuretic este dependent şi de alterarea procesului metabolic al hormonului, în condiţiile insuficienţei hepatice.

Sintetizînd datele expuse, rezultă că în patogenia ascitei bolnavilor cu ciroză hepatică momentul iniţial îl reprezintă hipoalbuminemia, ceilalţi factori intervenind numai în întreţinerea şi accentuarea sa. Odată angajaţi, aceşti factori ascitogeni se întreţin reciproc. Astfel, prin compresiunea pe care o exercită asupra vaselor renale, ascita favorizează staza şi hipoxia renală, iar prin compresia asupra venei cave inferioare condiţionează formarea edemului la membrele inferioare. Creşterea permeabilităţii capilare conduce la sechestrarea de albumine în lichidul de edem, respectiv la instalarea hipoalbuminemiei. Ascita abundentă constituie cauză a hipovolemiei şi intervine, în plus, la apariţia insuficienţei respiratorii pneumogene de tip restrictiv, ceea ce, prin hipoxie cronică influenţează nefavorabil capacitatea funcţională hepatocitară şi permeabilitatea capilară.

În cursul *hepatitei virale* poate apărea, în stadiile avansate ale formelor severe de boală, ascita. Ea se situează din punct de vedere al concentraţiei în proteine la limita dintre transsudat şi exsudat, ea conţinînd 2—3 g%.

În *sindromul Budd-Chiari* ascita este relativ frecvent întîlnită fiind, de cele mai multe ori, precedată de apariţia edemelor localizate la gambe. Ea se instalează rapid şi creşte în scurt timp; aspectul este, în majoritatea cazurilor, serocitrin şi, numai rareori, serohemoragic. Reacţia Rivalta şi dozarea de proteine atestă că este vorba de transsudat, cantitatea de proteine variind între 0,5 şi 3,5%, media situîndu-se în jurul a 2 g%. Microscopic se constată sărăcie celulară, celularitatea fiind reprezentată de placarde endoteliale şi rare limfocite.

Sînt situaţii în care ascita împiedică delimitarea ficatului, atît a lobului caudat (care este foarte mult mărit) cît şi a celui stîng.

În *neoplasmul hepatic* ascita se întîlneşte în aproximativ jumătate din cazuri; ea este la limita dintre transsudat şi exsudat, conţinînd între 2 şi 3 g de proteine la 100 ml. În sediment se constată frecvente celule epiteliale modificate şi chiar celule neoplazice.

Aspectul lichidului de ascită este serocitrin, în cele mai multe din cazuri; 3 pînă la 15% dintre bolnavi au lichidul hemoragic. Ruperea tumorii poate provoca hemoragie peritoneală, durerea devenind violentă şi starea de şoc ce se instalează poate conduce la exitus.

Aproape în totalitatea cazurilor, ascita evoluează cu circulaţie colaterală abdominală.

Caracteristica ascitei neoplasmului hepatic este rezistenţa la tratamentul diuretic şi recidivarea.

Sindromul Demons-Meigs evoluează cu ascită care, alături de hidrotorax şi tumoare solidă a ovarului formează triada caracteristică a bolii.

Scanned with OKEN Scanner

Este vorba de acumulare de lichid în cavitatea peritoneală în cantităţi variabile, care pot ajune pînă la 6—8 litri (în general însă acestea se situează în jurul a 2 litri) ; aspectul lichidului este seros sau serocitrin, nu face spumă la suprafaţă, nu aderă la frecarea între degete, are reacţia Rivalta negativă, conţinutul în proteine este redus (sub 2%), iar celularitatea săracă. După evacuare se reface relativ uşor ; puncţiile repetate pot să transforme lichidul în exsudat, cînd celularitatea creşte mult.

Lichidul pleural (hidrotoraxul) are caracteristici macroscopice, microscopice şi biochimice asemănătoare celui peritoneal.

Mecanismul de producere a ascitei nu este elucidat.

Îndepărtarea tumorii ovariene conduce la dispariţia ascitei şi a hidrotoraxului.

Peritonitele bacteriene pot evolua cu ascită, lichidul fiind serofibrinos sau purulent, aderent de degete, cu reacţie Rivalta pozitivă, cu celularitate bogată, în care predomină granulocitele — în formele acute şi limfocitele în cele cu evoluţie cronică.

Peritoneul apare cu luciul şi transparenţa pierdute, cu depuneri de fibrină pe suprafaţa sa ; microscopic se constată prezenţa polimorfonuclearelor (alterate sau nu) în ochiurile de fibrină, celule de descuamare peritoneală.

După suprimarea factorului cauzal, ascita dispare, cu revenirea la normal a peritoneului sau cu formarea de aderenţe.

În *pancreatita acută* poate apărea lichid în cavitatea peritoneală în cantitate mică, motiv pentru care, de multe ori, el poate trece neevidenţiat. La percuţie se constată matitate declivă, deplasabilă cu poziţia, aspectul lichidului fiind serocitrin sau serohemoragic. Reacţia Rivalta este pozitivă, iar dozarea proteinelor atestă că este vorba de exsudat (peste 3—4 g%); o caracteristică cvasidefinitorie a ascitei pancreatitice este creşterea activităţii amilazice a lichidului, cu mult peste cea sanguină.

Asocierea cu revărsatul lichidian pleural stîng cu aceleaşi caracteristici macroscopice şi biochimice sau a unei atelectazii pulmonare la baza stîngă întăreşte originea pancreatitică a ascitei.

Odată cu rezolvarea episodului acut pancreatic, ascita (ca şi pleurezia, dealtfel) cedează spontan fără să lase urme.

Dintre cauzele rare ale ascitei, trebuie avute în vedere :

— *tumorile pancreatice, adenopatiile celiace* care, exercitînd compresie asupra căilor limfatice mai mari pot produce ascită chiloasă, ca şi invadarea sau compresiunea canalului toracic ;

— *pseudomixomul peritoneal* care determină ascita gelatinoasă;

— *denutriţia severă, posturile prelungite, sindromul nefrotic* produc ascită prin hipoproteinemie ;

— *perihepatita fibroasă difuză* poate produce revărsat peritoneal atît de tip transsudat, cît şi exsudat ;

— *tumorile renale* (rinichiul polichistic), *biliare, gastrice, colonice, mezenterice ;*

— *peritonita biliară, hemoperitoneul.*

Dezvoltarea psihică

Scanned with OKEN Scanner

Necesităţi de ordin practic au impus studierea mecanismelor perturbării dezvoltării psihice la nivel celular, infracelular şi molecular, ceea ce a condus la obţinerea unor rezultate practice — profilactice şi curative — imposibil de imaginat în urmă cu 40—50 de ani.

Analiza atentă a acestor aspecte scoate în relief faptul că fiecare condiţie patologică generatoare de perturbări ale dezvoltării psihice are mecanisme proprii de producere care, cunoscute, pot fi, în unele cazuri, corectate şi bolnavii — parţial sau total — recuperaţi.

Expunerea datelor de semiologie a dezvoltării funcţiilor psihice prin prisma modificărilor metabolice perturbate (lipidice, proteice glucidice) iese din tiparele convenţionale de semiologie, înscriindu-se pe linia concepţiei moderne de interpretare a perturbării dezvoltării psihice la nivel molecular-biochimic.

Scanned with OKEN Scanner

I. Tulburări ale metabolismului lipidic

Dismetabolia gangliozidică — Idioția amaurotică familială

Idioția amaurotică familială a fost recunoscută clinic încă de acum aproape 100 de ani de către Sachs și Tay — boala purtîndu-le din acest motiv numele —, dar mecanismul intim biochimic al afecțiunii a fost abia în ultimul timp elucidat.

Constatarea unei deficiențe psihice grave, care evoluează concomitent cu pierderea completă a vederii sînt elemente importante pentru diagnostic dar, din păcate, în momentul în care s-a stabilit diagnosticul, boala este ireversibilă. Cu toate încercările făcute pînă acum de a se interveni etiologic sau chiar patogenic în evoluția acestei afecțiuni, nu s-a reușit să se găsească o modalitate terapeutică eficientă. Totuși, faptul că s-a identificat defectul enzimatic responsabil de imposibilitatea dezvoltării funcțiilor psihice și de amauroză, existînd posibilitatea ca, prin diferite explorări bioumorale, să se recunoască heterozigoții, ne îndreptățesc ca, într-un viitor nu prea îndepărtat, să sperăm în găsirea unor remedii care să permită redarea societății a acestor bolnavi, altfel infirmi medical și social.

Lipsa dezvoltării funcțiilor psihice încadrează acești bolnavi în grupa idioților. În primele 6—8 luni de viață, însușirea deprinderilor psihomotorii corespunzătoare vîrstei se face cvasinormal ; după această vîrstă, însă, deficitul psihic se face tot mai mult evidențiat, ceea ce atrage atenția celor din jur și a medicului care consultă copilul, asupra existenței unei encefalopatii sau psihopatii ; constatarea și a tulburării de vedere, care culminează cu instalarea amaurozei, permite stabilirea cu foarte mare probabilitate a diagnosticului, numai pe baza examenului clinic obiectiv al bolnavului.

Cercetările biochimice, histopatologice și histoenzimologice efectuate în vederea elucidării mecanismului patogenic, precum și a substratului biochimic al idioției amaurotice au adus date interesante, care permit înțelegerea mecanismului de producere a manifestărilor clinice ale bolii Tay-Sachs.

Scanned with OKEN Scanner

Datele clasice de anatomie patologică, precum și cele de histopatologie au permis cunoașterea modificărilor anatomo- și histopatologice întîlnite la acești bolnavi. Este vorba de atrofia parenchimului cerebral, degenerescență marcată a neuronilor cerebrali, degenerescență maculară, demielinizare a substanței albe (măduvă, neuronii periferici, ganglionii vegetativi simpatici și parasimpatici, plexurile mezenterice). Se produce o accentuată hiperplazie glială care, în scurt timp, ajunge să înlocuiască atît substanța cenușie distrusă, cît și pe cea albă, inducînd în acest mod expansiunea parenchimului (structurilor cerebrale supratentoriale), concomitent cu atrofia trunchiului cerebral și a cerebelului. Atît pericarionii neuronilor cerebrali, cît și celulele gliale sînt încărcate cu gangliozide, fosfolipide și colesterol în cantități care depășesc cu mult pe cele normale. În substanța cenușie cerebrală de exemplu concentrația gangliozidelor este de 10 pînă la de 20 de ori mai mare decît în condiții fiziologice. Cea mai mare cantitate de gangliozide, raportată pe unitatea de volum și de greutate, se constată în neopalium (în special în lobii parietal și frontal) ; în ordine descrescîndă, urmează cortexul cerebelos (mai ales nucleii dințați), arhipalium și substanța albă.

Studiile de cromatografie au scos în relief faptul că în toate aceste structuri nervoase creșterea lipidelor se face pe seama gangliozidelor care sînt modificate atît cantitativ cît și calitativ.

Astfel, în creierul normal, aproximativ 1% din substanța cenușie este formată din gangliozide și aproximativ 0,2% din substanța albă ; creierul bolnavilor cu idioție amaurotică infantilă ajunge să conțină pînă la de 10—20 de ori mai multe gangliozide decît creierul normal.

În privința modificărilor calitative, datele de biochimie cu toate că nu sînt suficient de convingătoare și, uneori, chiar contradictorii, permit totuși unele concluzii cu valoare de generalizare.

În mod normal, gangliozidele sînt formate din :

a) sfingozină — alcool aminat cu 18 atomi de carbon ;

b) un acid gras superior, care diferă de la o gangliozidă la alta : în general, este vorba de acid palmitic, acid nervonic, acid lignoceric, acid stearic. Creierul conține ca acid gras principal acidul stearic.

Asocierea sfingozinei cu acidul gras superior formează un complex biochimic denumit ceramid.

c) hexoză, care este galactoza pentru structurile central-nervoase și glucoza pentru nervii periferici.

d) acid N-acetil-neuraminic.

Schematic, structura unei gangliozide normale (denumită GM_3) cuprinde :

$$\underbrace{\text{Sfingozină} + \text{ac. gras superior}}_{\text{Ceramid}} + \text{hexoză} + \text{ac. N-acetil-neuraminic}$$

Structura chimică a gangliozidelor normale

Gangliozidele cerebrale normale (și cele splenice, de altfel) se caracterizează printr-un raport molar de 1:1:3 între acidul gras, acidul neuraminic și hexoză.

În idioţia amaurotică Tay-Sachs, gangliozidele care se acumulează în sistemul nervos au o structură uşor modificată, fiind denumite GM_2. Ele conţin în locul acidului N-acetilneuraminic o moleculă de N-acetilgalactozamină :

Sfingozină + ac. gras superior + hexoză + N-acetil-galactozamina

Ceramid

Structura chimică a gangliozidelor din boala Tay-Sachs

Cele două componente care asigură individualitatea gangliozidelor respective — GM_3 şi GM_2 — se află într-o interdependenţă reacţională, acidul N-acetilneuraminic fiind sintetizat din N-acetilhexozamină şi acid piruvic.

În dismetaboliile lipidice se mai cunoaşte o gangliozidă, denumită GM_1, care pe lîngă componentele GM_2 are, în plus, o moleculă de galactoză şi una de acid N-acetilneuraminic. Particularitatea acestei forme de gangliozidoză este conferită de participarea viscerală (de unde şi denumirea de gangliozidoză generalizată Landing, boala Tay-Sachs cu participare viscerală sau lipidoză neurovisceralăfamilială). Cercetările moderne de biochimie au atestat caracterul complex al acestei dismetabolii — care se dovedeşte a fi lipidomucopolizaharidică : gangliozidoză cerebrală cu mucopolizaharidoză viscerală.

În dislipidoza Tay-Sachs, acumularea de gangliozide de tip GM_2 se datorează, după cercetări efectuate în ultimii 15 ani, scăderii capacităţii funcţionale — mergînd chiar pînă la dispariţie — a unei hexozaminidaze — enzimă care scindează molecula de gangliozid la nivelul componentei hexozaminice (N-acetil-galactozamina). Aprofundarea cercetărilor histoenzimologice a dus la constatarea existenţei unui deficit funcţional ce interesează izoenzimele a două hexozaminidaze : beta-D-N-acetil-glucozaminidaza şi beta-D-D-acetil-galactozaminidaza. Este vorba deci de o enzimopatie a cărei transmitere de tip autosomal recesiv, nelegată de sex, situează idioţia amaurotică în cadrul enzimopatiilor genetice ale dismetaboliei lipidice.

Pe baza datelor moderne de biochimie, histoenzimologie şi histopatologie electronooptică, se poate aprecia că oprirea dezvoltării funcţiilor psihice ale bolnavului cu gangliozidoză Tay-Sachs într-un stadiu precoce, se datorează cel puţin la 3 factori :

a) depunerea excesivă sau, mai corect, tezaurizarea de gangliozide în sistemul nervos central. Gangliozidelor li s-a recunoscut funcţia fiziologică de conducători ai excitaţiei în structurile nervos-centrale. Acestea fiind tezaurizate, creierul şi, în special, cortexul cerebral este privat de o componentă fiziologică ce joacă rol de mediator în transmiterea excitaţiei la acest nivel ;

b) scăderea sfingomielinei şi a cerebrozidelor, al căror echilibru asigură buna funcţionare a transmiterii ganglionare transsinaptice cerebrale în condiţii normale ;

c) scăderea concentraţiei colesterolului în celulele nervoase.

Analizînd secvenţialitatea modificărilor pe care le suferă substanţa albă se constată că în boala Tay-Sachs iniţial scade colesterolul şi, abia,

Scanned with OKEN Scanner

ulterior sfingomielina și cerebrozidele (invers ca în degenerescența waleriană).

Demielinizarea care se produce ca o consecință a acestor complexe perturbări biochimice de origine disenzimatică are ca urmare degenerarea cerebrală (deficiența psihică gravă) și maculară (amauroza).

*

Dintre modificările bioumorale, care permit stabilirea diagnosticului gangliozidozei Tay-Sachs, trebuie menționate :

— scăderea constantă a activității fructozo-1-fosfat-aldolazei atît la bolnavi cît și la părinții acestora (în special la mame) și la heterozigoți. Această explorare are valoare de test diagnostic ;

— creșterea eliminării urinare a unor aminoacizi : histidina, 1-metilhistidina, anserina, carnozina ;

— inițial, se constată creșteri marcate în lichidul cefalorahidian al activității funcționale ale unor enzime, dintre care mai importante sînt : transaminaza oxalacetică, dehidrogenaza lactică și malică, fosfohexoizomeraza ; în schimb, în celulele sistemului nervos central activitatea acestor enzime este scăzută, ca urmare — foarte probabil — a eliberării lor în lichidul cefalorahidian în urma distrucției tisulare (neurocitoliza) ;

— într-un stadiu ulterior, activitatea enzimatică se normalizează, paralel cu hiperplazia glială ;

— hiper-α_2^0 și hiper-γ-globulinemie ;

— reacție limforeticulară periferică și medulară ;

— prezența de vacuole, determinate de acumularea de lipide, în limfocite. Existența vacuolizării la bolnavi, la părinți, ca și la heterozigoți are valoare de test diagnostic.

Prezența reacției limforeticulare, a vacuolizărilor limfocitare, ca și hiper-α_2^0 și hiper-γ-globulinemia constituie modificări morfologice și biochimice care au funcție de punți de legătură între gangliozidoze și tezaurismoze (boala Gauchet și boala Niemann-Pick).

*

Deficiența psihică gravă, însoțită de amauroză, permite stabilirea, cu un mare grad de probabilitate, a diagnosticului gangliozidozei Tay-Sachs ; constatarea depunerii de gangliozide de tip GM_2 în celulele ganglionare ale sistemului nervos central certifică diagnosticul. Celelalte modificări bioumorale au, pe lîngă valoare diagnostică a heterozigoților, importanță interpretativ-patogenică, permițînd încadrarea idioției amaurotice Tay-Sachs în rîndul tezaurismozelor.

Dismetabolia sfingomielinică — Tezaurismoza Niemann-Pick

Întîrzierea dezvoltării funcțiilor psihice — manifestare clinică constant întîlnită în dismetaboliile lipidice — în cadrul perturbării metabolismului sfingomielinei are anumite caracteristici care permit, în

multe cazuri, stabilirea diagnosticului încă din faza anamnezei și a examenului obiectiv.

Component important al mielinei, sfingomielina se află în cantități mari în tecile de mielină, în special ale nervilor periferici, unde contribuie la asigurarea menținerii integrității structurale ale acestora. Dar funcțiile sale fiziologice sînt cu mult mai complexe, cu toate că sînt insuficient cunoscute, dat fiind faptul că sfingomielina intră în compoziția fosfolipidelor din constituția diferitelor organe și ale plasmei, în proporție variind de la 5% pînă la 20%.

Acest fapt face ca orice perturbare metabolică a acestei substanțe să se manifeste pe plan clinic prin tulburări neuropsihice și prin suferințe din partea diferitelor viscere (ficat, splină, ganglioni); substratul manifestărilor clinice de ordin subiectiv și obiectiv îl reprezintă acumularea sfingomielinei în țesutul nervos și în sistemul reticulohistiocitar, boala fiind descrisă de Niemann și Pick ca o tezaurismoză.

Întîrzierea dezvoltării psihice apare evidentă după cîteva luni de la naștere cînd devin imposibil de însușit de către copil deprinderile caracteristice vîrstei; pe măsura avansării în vîrstă, deficitul psihic se evidențiază tot mai mult, situînd bolnavul în cadrul idioției. Concomitent se constată hepatomegalie, splenomegalie (de obicei însoțită de hipersplenism hematologic), poliadenopatie, modificări ale pielii (deshidratare, modificări de culoare). Dintre manifestările neurologice care însoțesc deficiența mintală, frecvent întîlnite sînt tulburările vizuale, care pot evolua pînă la cecitate (ca și în gangliozidoza Tay-Sachs), tulburări auditive de tip surditate centrală, hipotonie musculară urmată de instalarea rigidității, hiperreflectivitate osteotendinoasă.

Polimorfismul clinic al dismetaboliei sfingomielinice își găsește explicația în creșterea cantităților de sfingomielină din diferitele țesuturi și organe, ca urmare a unor factori insuficient elucidați pînă în prezent. Este vorba de pierderea capacității celulelor sistemului reticulohistiocitar de fagocitare a lipidelor, de imposibilitatea utilizării sau degradării sfingomielinei din constituția celulelor în condițiile sintezei sale normale, creînd astfel un surplus celular sau acumularea de sfingomielină cu structură modificată, pe care echipamentul enzimatic celular nu o poate metaboliza.

Existența depozitelor de sfingomielină a fost pusă în evidență încă de acum 70 de ani, cînd acestea au fost identificate în multe țesuturi și celule. Astfel, în creier s-au constatat, la bolnavii de dislipidoză sfingomielinică, cantități de 3—4 ori mai mari decît normal, iar în ficat, splină și ganglioni limfatici au fost evidențiate creșteri de 15 pînă la 40 de ori față de normal. Pe plan histopatologic, tezaurizarea de sfingomielină se traduce prin infiltrate cu celule mari, al căror diametru ajunge la 40—90 de microni, cu mai mulți nuclei (în general 2—3) și cu citoplasma palidă, luînd aspect vacuolar spumos. La examenul histochimic, vacuolele se dovedesc a fi lipide (dau colorații intense cu coloranții lipidici și slabe cu reactivul Schiff). În sistemul nervos (creier, crebel, măduva spinării, celulele sistemului nervos vegetativ), aceste modificări sînt evidente atît la nervi, cît și la celulele gliale. Astfel, celulele neuronale cerebrale apar balonizate, cu granulațiile Nissl alterate și citoplasma vacuolizată; interstițiul cerebral (stricto senso interstițiu cerebral nu există, funcțiile sale fiind exerci-

Scanned with OKEN Scanner

tate de ţesutul glial) se caracterizează prin încărcarea cu lipide a celulelor gliale şi prezenţa celulelor spumoase dispuse în special perivascular.

Substratul biochimic al dezvoltării insuficiente a funcţiilor psihice la bolnavii cu dismetabolie sfingomielinică este reprezentat de acumularea în sistemul nervos (atît în parenchim — creier, cerebel, măduva spinării, celulele sistemului nervos vegetativ —, cît şi în mezenchim — celulele gliale) a unor mari cantităţi de sfingomielină. În raport cu celelalte sisteme şi organe, sistemul nervos tezaurizează cantităţi mai reduse (de 2—4 ori mai mari decît normal, în comparaţie cu de 20—40 de ori cît realizează celelalte organe); date fiind însă particularităţile metabolice ale sistemului nervos în general şi ale cortexului în special, aceste cantităţi sînt suficiente pentru a-i deregla activitatea funcţională astfel încît să împiedice dezvoltarea funcţiilor psihice.

Sfingomielina se aseamănă, din punct de vedere chimic, cu gangliozidele, amîndouă fiind sfingolipide; ele au comună gruparea ceramid (complexul sfingozină — acid gras superior); de aici şi unele caracteristici comune în tabloul clinic şi în modificările bioumorale. În afara ceramidei, sfingomielina mai conţine gruparea fosforilcolinică:

$$\underbrace{\text{Sfingozina} + \text{ac. gras superior}}_{\text{Ceramid}} + \underbrace{\text{ac. fosforic} + \text{colină}}_{\text{Fosforilcolină}}$$

Structura chimică a sfingomielinei

Luînd ca element de referinţă asemănarea structurală dintre gangliozide şi sfingomielină, unii autori au emis părerea conform căreia aceasta din urmă reprezintă un metabolit al gangliozidelor — punct de vedere care, însă, nu a fost unanim acceptat.

Cercetarea structurii chimice a sfingomielinei depusă în sistemul nervos (ca şi în celelalte organe, de altfel) a evidenţiat faptul că, în timp ce sfingomielinele normale conţin în special acizi graşi cu 20—25 de atomi de carbon, sfingomielina bolnavilor cu tezaurismoză Niemann-Pick are caracteristic acizi graşi cu 18 atomi de carbon (mai ales acid stearic).

Este posibil ca enzimele care degradează molecula complexă de sfingomielină (sfingomielinaza, colinesteraza) să fie incapabile să hidrolizeze molecula care conţine acizi graşi cu 18—20 de atomi de carbon. Dacă participarea colinesterazei este de mai mică importanţă în catabolismul sfingomielinei (eliberarea colinei în urma scindării fosforilcolinei), în schimb, sfingomielinaza are rolul hotărîtor în acest proces degradativ. Această enzimă are capacitatea de a hidroliza sfingomielina şi derivatul său dihidrogenat — dihidrosfingomielina — în cele două componente principale: ceramid şi fosforilcolina.

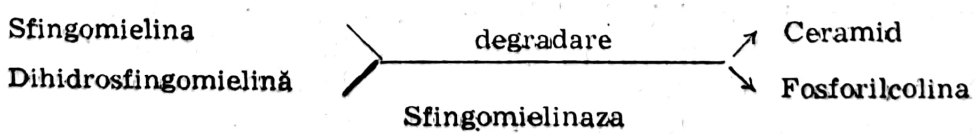

Schema degradării sfingomielinei

Cercetările histoenzimologice au evidenţiat în cea mai mare parte din cazurile de tezaurismoză Niemann-Pick (denumită şi sfingomielinoză), absenţa acestei enzime ; în puţine cazuri, sfingomielinaza era prezentă, dar cu activitate foarte scăzută. Plecînd de la aceste constatări, s-a propus chiar clasificarea acestei dismetabolii în două forme clinice :

— varietatea A, corespunzînd formei clasice infantile, cu deficit psihic grav, caracterizată enzimologic prin absenţa oricărei activităţi sfingomielinazice şi

— varietatea B, corespunzînd formei viscerale, cu modificări psihice şi neurologice moderate şi cu activitate enzimatică prezentă, dar redusă ca intensitate. Nefiind afectate structurile nervos-centrale, prognosticul acestei forme clinice nu este aşa de grav ca acela al precedentei, permiţînd supravieţuiri de mulţi ani.

În lipsa sfingomielinazei, molecula complexă de sfingomielină nu mai poate fi degradată, rămînînd în celulă, unde produce modificări nucleo-citoplasmatice. Aceste modificări sînt atît de caracteristice încît constatarea de vacuole în celulele limfomonocitare din sîngele periferic constituie o metodă de diagnostic al heterozigoţilor (boala fiind transmisă în mod recesiv autosomal, legat de sex).

Modificările biochimice şi histopatologice induc, la nivel cortical, perturbări mari în funcţionarea sistemelor biochimice care asigură dezvoltarea funcţiilor psihice.

Afectarea şi a altor etaje ale sistemului nervos central, în afara cortexului (cerebral, măduvă) explică hipotonia musculară a bolnavilor cu sfingomielinoză urmată, după un timp, de rigiditate musculară şi hiperreflectivitate osteotendinoasă.

Acumularea de sfingomielină în celule schimbă raportul în care se află aceasta faţă de alte componente lipidice ; astfel, raportul sfingomielină/fosfolipide celulare se modifică prin creşterea de 2—40 de ori a numărătorului. Colesterolul marchează creşteri mari, în special pe seama fracţiunii neesterificate.

Demielinizarea — modificare histopatologică caracteristică bolii Niemann-Pick — consecinţă a distensiei, balonizării şi vacuolizării celulelor ganglionare participă cu un anumit coeficient, în general redus, în împiedicarea dezvoltării funcţionale corticale a acestor bolnavi.

★

S-a descris, în ultimul timp o varietate hematologică a bolii Niemann-Pick caracterizată prin existenţa în măduva osoasă, ficat şi în splină a unor macrofage cu granule de culoare albastră marin. De aici, denumirea acestor celule „histiocite albastre ca marea“ iar a bolii „sindromul histiocitelor albastre ca marea“, „sea-blue histiocytes syndrom“ sau boala Niemann-Pick a adultului.

Spre deosebire de forma juvenilă a bolii Niemann-Pick, forma clinică a adultului se asociază frecvent cu diferite infestări parazitare: himenolepidoză, malarie, schistosomiază, amibiază.

Din punct de vedere patogenic, sindromul „histiocitelor albastre ca marea“ recunoaşte ca perturbare biochimică determinantă acumu-

Scanned with OKEN Scanner

larea de sfingolipide și glicosfingolipide în macrofagele splenice, hepatice și din măduva osoasă.

Boala este transmisă autosomal recesiv, ambele sexe fiind interesate în proporție egală ; este posibil ca în multe cazuri consanguinitatea să stea la baza acestei erori înnăscute de metabolism.

*

Întîrzierea marcată a dezvoltării funcțiilor psihice la bolnavii cu sfingomielinoză, alături de modificările neurologice (tulburări auditive și vizuale, modificările de tonus ale musculaturii membrelor) și de cele viscerale (hepatosplenomegalie cu sau fără hipersplenism, adenomegalie) constituie elemente importante de diagnostic clinic al acestei dismetabolii. Constatarea vacuolelor în limfo-monocitele din sîngele circulant și a unor celule nervoase gliale și ale celorlalte organe) confirmă diagnosticul pus sau suspicionat numai pe baza examenului clinic al bolnavului.

Diagnosticarea heterozigoților prin cercetarea sîngelui periferic este de utilitate mare dat fiind, pe de o parte ușurința cercetării și, pe de altă parte, avînd în vedere faptul că aceștia, fiind deficienți parțiali, pot beneficia de o supraveghere atentă medicală, care să le prelungească durata de supraviețuire.

Dismetabolia cerebrozidică — Boala Gauchet

Asemănarea structurală între cerebrozide, pe de o parte și sfingomielină și gangliozide, pe de altă parte, conferă dismetaboliei cerebrozidice unele manifestări clinice comune cu ale acestor tezaurismoze, dintre care întîrzierea dezvoltării funcțiilor psihice este una din cele mai caracteristice.

Deficitul psihic al bolnavilor cu tulburări ale metabolismului cerebrozidic — în grade diferite, indicele de inteligență variind între 30 și 90% — constituie unul dintre cele mai interesante aspecte de patogenie pe care îl ridică această perturbare metabolică.

În mod normal, cerebrozidele sînt formate din trei componente :

— sfingozina ;

— un acid gras superior, cu număr de atomi de carbon variind între 16 și 26, mai des întîlniți fiind cei cu 24 atomi de carbon. Gradul de saturare a acestor acizi grași se pare că este legat de dezvoltarea creierului : pe măsura dezvoltării funcțiilor corticale, crește numărul de acizi grași saturați din structura cerebrozidelor, în detrimentul celor nesaturați ;

— o hexoză care este reprezentată în proporție de 90% de galactoză, iar în rest de glucoză.

Cercetările de pînă acum sugerează faptul că sinteza cerebrozidelor se face în două etape și anume :

a) unirea sfingozinei cu acidul gras, conducînd la formarea de ceramid și

Scanned with OKEN Scanner

b) unirea ceramidului cu hexoza, formînd cerebrozidul.

Sfingozină + ac. gras superior ⟶ Ceramid

Ceramid + hexoză ⟶ Cerebrozid

Biosinteza cerebrozidelor

Funcţiile fiziologice ale cerebrozidelor sînt legate de participarea acestora în procesul de mielinizare a structurilor nervoase. Într-adevăr, pe măsură ce se dezvoltă procesul de mielinizare, concentraţia cerebrozidelor în teaca de mielină creşte foarte mult, atingînd maximum la vîrsta de 16 ani, după care valorile încep să scadă treptat.

Cele mai mari concentraţii de cerebrozide se găsesc în creier, unde acestea reprezintă 5% din substanţa cenuşie ; în substanţa albă, valorile sînt de aproximativ 3 ori mai ridicate (cifrele se referă la valorile obţinute în ţesutul uscat). În restul ţesuturilor şi organelor, cerebrozidele reprezintă 0,3—0,5% din masa de ţesut uscat (splina, plămîni) şi chiar mai puţin ; în sînge, se află în concentraţii variind între 3,5 şi 5,5 mg/100 ml.

În condiţiile perturbării metabolismului cerebrozidic, se pot întîlni două feluri de modificări biochimice :

— schimbarea raportului între concentraţiile glucozei şi galactozei în compoziţia cerebrozidelor ; de la 90/10 în favoarea galactozei (cît este în mod normal), în patologia cerebrozidică se ajunge la 10/90 în favoarea glucozei ;

— creşterea concentraţiei cerebrozidelor în diferite organe pînă la de 10 ori, astfel încît viscerele cele mai bogate în aceste lipide (splina, plămînii) pot egala sistemul nervos. Indiferent de ce se întîmplă în alte organe, în sistemul nervos concentraţia cerebrozidelor rămîne nemodificată.

Ar fi vorba de o tezaurizare a cerebrozidelor în toate ţesuturile, în afara celui nervos, ca urmare a unui deficit enzimatic transmis genetic autosomal recesiv, nelegat de sex. În acest sens, s-a identificat ca responsabilă de această tezaurizare lipsa enzimei care catalizează degradarea moleculei de cerebrozide în ceramid şi hexoză, β-glucozidaza,

Cerebrozid ⟶ hexoză + ceramid

β-glucozidaza

Schema degradării cerebrozidelor

În lipsa acestei enzime, se acumulează cerebrozide în celule ; datorită stagnării prelungite se induc perturbări de izomerizare a hexozelor din compoziţia cerebrozidelor, cu transformarea galactozei în glucoză; se realizează astfel o modificare biochimică de ordin calitativ, şi anume transformarea galactocerazinei în glucocerazină.

Dar în tezaurismoza cerebrozidică, boala Gauchet nu numai hexoza este modificată, ci şi acizii graşi ; astfel, dacă în mod normal predomină cei cu 24 de atomi de carbon, în această perturbare metabolică

Scanned with OKEN Scanner

prevalează acizii grași cu număr mai mic de atomi de carbon, dintre care mai ales acidul behenic (cu 22 de carboni), lignoceric și palmitic.

Existența celor trei forme clinice ale bolii Gauchet : forma adultă, cronică (tipul I), forma acută, infantilă (tipul II) și forma juvenilă (tipul III) traduce existența unor grade diferite de deficit enzimatic β-glucozidazic : între 0 și 10% din activitatea normală pentru formele cu tulburări neuropsihice grave ale copilului și între 20 și 45% pentru formele cronice ale adultului. Cu cît activitatea enzimei este mai redusă, cu atît apariția bolii este mai precoce, evoluția mai gravă și tulburările neuropsihice mai accentuate.

Cerebrozidele sînt înglobate de celulele sistemului reticulohistiocitar din măduva osoasă, din pulpa splenică (pe care o poate înlocui), din ganglionii limfatici, precum și din spațiile porte, sinusurile hepatice ; în formele acute de boală Gauchet, aceste celule înzestrate cu capacitate de înglobare a cerebrozidelor se pot întîlni și în rinichi, ovare, plămîni, creier, hipofiză, suprarenale, timus. Ele sînt mari, cu dimensiuni între 30 și 100 de microni, cu contur neregulat și formă variată (rotundă, alungită, ovalară, poligonală), cu nucleu mic, excentric, cu cromatina condensată sau spongioasă ; deseori, sînt multinucleate. Citoplasma este plină cu cristale de cerebrozide cu dispoziție lamelară „în foi de ceapă". Uneori, au vacuole care imprimă celulei aspect spumos ; alteori, în citoplasmă au fost identificate eritrocite, granule de pigment, eritroblaști — argument citologic care pledează în favoarea originii eritrocitare a cerebrozidelor și fierului pe care-l conțin celulele Gauchet.

Creșterea marcată a activității fosfatazei acide plasmatice la bolnavii cu dismetabolie cerebrozidică își are originea în celulele Gauchet; în acest sens pledează : activitatea enzimatică fosfatazică mult crescută a țesuturilor bogate în elemente reticulohistiocitare (splina, ficatul, măduva oaselor). Activitatea enzimatică nu este inhibată de l-tartrat (ca acea de origine prostatică), nici de formaldehidă sau de ionii de calciu (ca acea de origine eritrocitară).

Dacă splenomegalia, hepatomegalia, adenomegalia și leziunile osoase pot fi puse pe seama metaplaziei celulelor reticulohistiocitare în celule Gauchet, în schimb, tulburările neuropsihice și în special întîrzierea dezvoltării funcțiilor psihice la bolnavii cu dislipidoză recunosc un alt mecanism de producere.

În sistemul nervos au fost rareori identificate celule Gauchet și acestea numai în hipofiză și hipotalamus, situate perivascular. În celulele nervoase, se constată, în formele ușoare ale adultului, modificări nespecifice ale citoplasmei celulelor ganglionare, vacuolizări, tigroliză ; mai des, se observă proliferare glială și demielinizare, în diferite grade.

Examenul histochimic cerebral a evidențiat faptul că atît concentrația, cît și compoziția cerebrozidelor sînt normale în aceste structuri, constatare care pledează în favoarea unui alt mecanism pentru producerea și explicarea tulburărilor neuropsihice ale acestor bolnavi. Evidențierea unei încărcări lipidice a vaselor cerebrale, de același tip ca și al celulelor reticulohistiocitare din splină, ficat, măduvă osoasă a condus la interpretarea modificărilor neurologice și psihice ca fiind secundare tulburărilor de irigare cerebrală. Astfel, alterările citoplas-

Scanned with OKEN Scanner

matice celulare nervoase, demielinizarea și proliferarea glială pot explica insuficienta dezvoltare a funcțiilor psihice la bolnavii cu formă juvenilă de boală Gauchet. În cazurile grave (forma infantilă a bolii) existența leziunilor neurologice caracterizate prin infiltrație masivă perivasculară cu celulele Gauchet, proliferarea glială, alterările celulelor neuronale, neuronofagia conduc la alterări grave morfofuncționale corticale, talamice, ale trunchiului cerebral și ale nucleilor cenușii de la baza creierului.

Întîrzierea dezvoltării funcțiilor psihice (cu atît mai marcată cu cît boala a debutat mai precoce, la adulți putînd trece chiar neobservată) la un bolnav cu splenomegalie, hepatomegalie și tulburări din partea sistemului osos (algii, deformări, fracturi patologice) sugerează încă din faza examenului clinic obiectiv, existența unei dismetabolii cerebrozidice. Constatarea unei activități fosfatazice crescute a sîngelui — determinare ușor de efectuat — și scăderea pînă la dispariție a activității β-glucozidazei — examen care începe să intre în preocuparea a tot mai multe laboratoare — conferă suportul certitudinii diagnosticului. Mai mult chiar, cercetarea activității β-glucozidazei din sîngele periferic permite identificarea heterozigoților.

Dismetabolia sulfatidică — Leucodistrofiile

Boli degenerative afectînd sistemul nervos central, în special substanța albă, leucodistrofiile recunosc drept mecanism patogenic principal tezaurizarea de sulfatide în sistemul nervos central.

Metabolismul sulfatidelor — constituente normale ale sistemului nervos central — este strîns legat de cel al cerebrozidelor, de unde unele manifestări clinice asemănătoare în patologia metabolică a acestor două tipuri de substanțe. În cadrul tabloului clinic al dismetaboliei sulfatidice se întîlnește deseori întîrzierea dezvoltării funcțiilor psihice (în cazul în care boala se manifestă la vîrste mici) sau alterarea funcțiilor psihice, chiar dacă acestea au ajuns la un anumit grad de dezvoltare.

În mod normal, sinteza sulfatidelor se face de la cerebrozide prin sulfatarea acestora sub influența unei enzime specifice, cerebrozidsulfataza sau cerebrozidsulfattransferaza.

$$\text{Cerebrozid} + \text{sulfat} \rightleftarrows \text{sulfatid}$$
$$\uparrow$$
$$\text{Cerebrozidsulfatidază}$$

Biosinteza sulfatidelor

În condiții care scapă metodelor noastre actuale de cercetare, această reacție care fiziologic este reversibilă, în leucodistrofii se face numai într-un singur sens — și anume formarea sulfatidelor, fără posibilitatea scindării acestora în cerebrozide și sulfat; astfel, se ajunge la acumularea unor mari cantități de sulfatide în sistemul nervos central, de unde și denumirea de tezaurismoză, acordată acestei dismetabolii. Totuși, este foarte probabil că în producerea manifestărilor clinice și a alterărilor psihice ale bolnavilor de leucodistrofie intervine și un grad

Scanned with OKEN Scanner

variabil de deficienţă a galactozo-cerebrozidazei — enzimă care participă la degradarea cerebrozidelor ; ar fi atît o acumulare de sulfatide, cît şi de cerebrozide în sistemul nervos central.

Expresia histopatologică a acestor modificări biochimice o constituie demielinizarea unor structuri medulare şi cerebrale, inclusiv corticale. În funcţie de intensitatea şi localizarea predominantă a procesului de demielinizare, deficienţa psihică a acestor bolnavi este mai accentuată sau mai puţin evidenţiată.

Se descriu forme cu şi fără metacromazie, precum şi o formă cu celule globoide. Indiferent însă de forma clinică şi de aspectele citohistologice, substratul biochimic este acelaşi — acumularea de sulfatide în structurile nervoase. În toate aceste forme se produc, în grade variate, demielinizare şi proliferare glială. Talamusul, globus palidus, nucleul dinţat, nucleii nervilor cranieni, hipocampul şi cortextul cerebelos, capsula internă sînt mai frecvent afectate, urmînd apoi măduva spinării, nervii optici şi bandeletele optice (în special în forma cu celule globoide Krabbe). Interesarea cortexului cerebral în acest proces de demielinizare şi de proliferare glială conduce la întîrzierea dezvoltării normale a funcţiilor psihice la copii sau la degradarea acestor funcţii la adulţi (comportament pueril, halucinaţii, scăderea capacităţii de asociere, de raţionament etc.).

În explicarea mecanismului patologic ce conduce la instalarea tulburării funcţiilor psihice în dismetabolia sulfatidică, s-au emis mai multe ipoteze, dintre care mai convingătoare din punct de vedere biochimic şi histopatologic sînt :

— Întîrzierea sau imposibilitatea eliminării produşilor de degradare a mielinei din teritoriile care au suferit procesul de demielinizare ; această funcţie revine celulelor gliale care, în mod normal, înglobează lipidele dezintegrate şi le transportă în vasele cerebrale. Ar fi deci, conform acestei concepţii, un mecanism mixt : demielinizare şi insuficienţă funcţională glială.

În favoarea unei importante participări a celulelor gliale în mecanismul patogenic al leucodistrofiilor, pledează constatarea unor alterări anatomice gliale, care întovărăşesc sau preced tezaurizarea sulfatidelor în celulele gliale.

— Întîrzierea maturaţiei chimice a mielinei, consecinţă a insuficienţei funcţionale a oligodendrogliei, care asigură în mod normal formarea de mielină.

— Tulburarea catabolismului mielinei, ca urmare a scăderii activităţii sau chiar absenţei cerebrozid-sulfattransferazei, enzima care iniţiază procesul degradativ al sulfatidelor din sistemul nervos central.

*

Constatarea la examenul clinic obiectiv al bolnavului a unui deficit psihic primitiv sau instalat ulterior, asociat cu variate tulburări neurologice (sindrom de neuron central, accese convulsive, tulburări de vorbire, surditate, cecitate, tulburări de coordonare a mişcărilor etc.) poate sugera existenţa unei dismetabolii lipidice de pe sulfatidic ; evidenţierea la examenele complementare a hiperlipidemiei, hiper α_2^0-

și hiper β-globulinemie, albuminorahie cu disociație albuminocitologică poate conduce la creșterea gradului de probabilitate a diagnosticului. În forma metacromatică (boala Scholz) — cea mai frecventă dintre leucodistrofii — se constată, în plus, granulații metacoromatice în celulele din sedimentul urinar și în leucocite, creșterea eliminării urinare de sulfatide (de 2—10 micrograme pe zi la copil se poate ajunge la 50—150 micrograme/24 de ore) ; în fazele finale ale bolii se constată lipsa opacifierii căilor biliare după administrarea de substanțe organoiodate, ca urmare a diminuării marcate a serinelor plasmatice, care constituie suportul de transport al acestora. Examenul care conferă certitudine diagnosticului este însă cel histopatologic al nervilor periferici — în formele metacromatice — și al structurilor cerebrale — în formele nemetacromatice.

Dismetabolia mixtă gangliozidică : — mucopolizaharidică — Gargoilismul

Dismetabolie caracterizată prin dublă tezaurizare : gangliozidică (în sistemul nervos central) și mucopolizaharidică (în schelet, cornee, ganglioni limfatici, splină, ficat) gargoilismul se caracterizează clinic prin întîrzierea dezvoltării psihosomatice, hepatosplenomegalie, opacifierea corneei, modificări ale coloanei vertebrale.

Prin componenta gangliozidică, gargoilismul se aseamănă cu boala Tay-Sachs (idioția familială amaurotică), avînd însă, în plus, manifestări clinice datorite tezaurizării viscerale de mucopolizaharide.

Acumularea de gangliozide se datorează (ca și în boala Tay-Sachs), scăderii pînă chiar la dispariție a activității funcționale a enzimei care scindează molecula de gangliozid la nivelul componentei hexozaminice : N-acetilgalactozamina.

Ceramid + hexoză + ac. N-acetilgalactozaminic
↑
Hexozaminidaza

Biosinteza gangliozidelor

Tezaurizarea de mucopolizaharide este insuficient elucidată din punctul de vedere al mecanismului intim biochimic ; există date care sugerează că este vorba de creșterea sintezei mucopolizaharidelor de către fibroblaști, dar și de un catabolism deficitar produs, foarte probabil, printr-un deficit enzimatic indus genetic.

Legătura între cele două feluri de substanțe tezaurizate în gargoilism, pare că este realizată de hexozamină — componentă chimică comună ambelor tipuri de substanțe.

Modificările histopatologice ale sistemului nervos sînt foarte asemănătoare cu cele întîlnite în dismetabolia gangliozidică Tay-Sachs. Acumularea gangliozidelor se face în neuroni, în special în cortexul cerebral, ceea ce face ca funcția acestor substanțe de conducători ai excitației în structurile central-nervoase să fie perturbată serios, ca și transmiterea transsinaptică cerebrală, de altfel. Se realizează un proces de degenerescență a neuronilor cerebrali, atrofia parenchimului cerebral,

Scanned with OKEN Scanner

demielinizarea substanței albe (măduva spinării, ganglionii vegetativi, plexurile mezenterice, neuronii periferici) concomitent cu hiperplazia accentuată glială, care înlocuiește substanța cenușie și pe cea albă distruse.

În viscere se pun în evidență modificări ale celulelor reticulohistiocitare care constau în degenerescență vacuolară și prezența de granulații bazofile metacromatice, care conțin mucopolizaharide.

Depistarea întîrzierii dezvoltării psihice și somatice, recunoașterea hepatosplenomegaliei, a modificărilor coloanei vertebrale toracolombare și a tulburărilor de vedere pot constitui elemente clinice care sugerează existența unei dismetabolii. La examenele paraclinice, se constată concentrații serice mărite de mucoproteine, mucopolizaharide, α-globuline, creșterea raportului β/α-lipoproteine și a activității fosfatazice alcaline și scăderea proteinemiei, raportului serine/globuline și glicoalbuminelor.

Aceste modificări serice, coroborate cu evidențierea granulațiilor bazofile în leucocitele din sîngele periferic sau în măduva osoasă și cu eliminarea crescută de mucopolizaharide prin urină (de la normalul de 3—10 mg/24 de ore exprimate în acid glucuronic se poate ajunge la 80—100 mg/24 de ore), conduc la stabilirea diagnosticului de dismetabolie mixtă : gangliozidică și mucopolizaharidică.

Stabilirea diagnosticului de gargoilism impune cercetarea celorlalți membri ai familiei bolnavului, determinarea eliminării urinare de mucopolizaharide putînd permite decelarea unor heterozigoți. boala avînd transmitere recesiv-autosomală și fiind mai rar legată de sex.

Dismetabolia fitanică—Boala Refsum

Este o dismetabolie caracterizată prin acumularea în diferite organe a unui acid gras — acidul tetrametil-hexadecanoic, denumit și acid fitanic — în al cărei tablou clinic se poate întîlni, uneori, întîrzierea dezvoltării funcțiilor psihice.

Sinteza acestui acid gras se face, după cunoștințele actuale, avînd ca punct de plecare acidul mevalonic, metabolit intermediar în sinteza colesterolului, fără ca metabolismul acestuia să sufere vreo modificare. Singura deosebire este aceea că esterificarea colesterolului se face, în boala Refsum, în cea mai mare parte cu acest acid gras, un coeficient foarte mic revenind în procesul de esterificare acizilor grași fiziologici (saturați sau nesaturați).

Colesterol + ac. grași fiziologici	normal
Colesterol +ac. fitanic	boala Refsum

Schema esterificării colesterolului la normali și în boala Refsum

Acumularea acidului fitanic se face datorită lipsei enzimei care îl oxidează în acid pristanic ; în condiții normale, nu există acid tetrametilhexadecanoic, deoarece, pe măsură ce se sintetizează, el este repede convertit în acid pristanic.

Scanned with OKEN Scanner

Ca urmare, are loc depunerea acestui acid gras și a esterilor săi cu colesterolul în diferite organe și țesuturi. Astfel, pot apărea manifestări clinice din partea sistemului nervos : sindrom cerebelos (neo- sau paleocerebel), tulburări polinevritice, senzitive și/sau motorii (simetrice, distale, predominant la membrele inferioare), tulburări oculare (îngustarea concentrică a cîmpului vizual, modificări ale fundului de ochi de tip retinită pigmentară). Manifestărilor neurologice li se asociază deficiența psihică și modificări cutanate (ichtioză).

Colesterolul, prin funcțiile sale de constituent normal al membranelor celulare, și de punct de plecare a sintezei structurilor steroidice din organism (hormonii corticosuprarenali — glucocorticoizi, mineralocorticoizi, sexoizi —, sărurile biliare, vitamina D_2 etc.) participă la formarea tuturor structurilor celulare în calitate de grăsime de constituție, precum și a grăsimilor de depozit. Astfel se explică varietatea mare de manifestări clinice ale acestei dismetabolii, ale cărei consecințe clinice sînt :

— perturbări în activitatea funcțională corticală (întîrziere psihică), cerebeloasă (ataxie, dismetrie, tremurături intenționale) sau a nervilor periferici (tulburări senzitive și/sau motorii predominant distale)— datorite existenței unor lipide de constituție diferite de normal (esteri ai colesterolului cu acidul fitanic). În ficat, de exemplu, trei sferturi din grăsimi sînt de acest tip ;

— modificări cutanate — ichtioză, în aproximativ jumătate, din cazuri — ca urmare a perturbării funcționalității normale a procesului de keratoză prin lipidele de depozit care conțin acid tetrametilhexadecanoic ;

— tulburări vizuale, retinita pigmentară fiind expresia degenerescenței tapetoretiniene indusă de esterii colesterolului cu acidul fitanic.

Modificările histopatologice induse de această eroare metabolică lipidică și care explică tulburările neurologice și întîrzierea dezvoltării psihice la acești bolnavi, sînt :

— demielinizarea în focare a structurilor din trunchiul cerebral, subțierea meningelor ;

— proliferarea interstițială conjunctivă ;

— hipertrofia nervilor periferici — polinevrită hipertrofică interstițială.

În celelalte viscere (rinichi, ficat etc.), atît bioptic cît și necroptic se constată importante depuneri de acid fitanic, încărcare grasă cu acest acid.

Identificarea, la examenul general al bolnavului, a unei deficiențe psihice asociată cu manifestări neurologice de tip cerebelos și polinevritic, cu ichtioză și tulburări vizuale, conduce explorările paraclinice în vederea diagnosticării *bolii Refsum*.

În acest sens, se constată la acești bolnavi : disociație albumino-citologică (albuminorahia putînd ajunge la 3—7 $g^0/_{00}$, iar elementele celulare la 30—40/mm^3), hiperlipemie (700—1 000 mg/100 ml sînge), creșterea concentrației de ceruloplasmină în sînge (de la 20—40 mg/100 ml sînge, cît este normal, poate ajunge la valori duble sau chiar triple), creșterea activității transaminazice a serului, scăderea fosfolipidelor și apariția în sînge a acidului fitanic (care nu există în mod

Scanned with OKEN Scanner

normal la om). Valoarea examenului obiectiv este crescută de faptul că acești bolnavi beneficiază, într-o oarecare măsură, de un regim alimentar sărac în acid fitanic sau în precursorii săi (fitoli) : orez, grîu, soia, mazăre.

Avînd caracter ereditar, boala Refsum se transmite după modul recesiv autosomal, în multe cazuri constatîndu-se consanguinitatea părinților ; aparent sănătoși, părinții pot fi purtătorii unei gene anormale, particularitate genetică ce explică incidența familială crescută a acestei boli.

Abetalipoproteinemia

Progresele efectuate pe linia explorării metabolismului lipoproteinic a condus la identificarea unor perturbări metabolice necunoscute pînă în urmă cu cîțiva ani ; dintre acestea, reducerea marcată, pînă la dispariție, a betalipoproteinelor plasmatice s-a dovedit a sta la baza întîrzierii dezvoltării funcțiilor psihice la unii bolnavi.

Entitatea nosologică caracterizată prin absența beta-lipoproteinelor plasmatice, denumită după cei care au descris-o sindrom Bassen-Kornzweig, a primit ulterior denumiri legate de modificările biochimice și hematologice caracteristice : „abetalipoproteinemia", „acantocitoza", „degenerescența tapetoretiniană cu acantocitoză și steatoree".

Tulburările psihice, caracterizate prin întîrziere în dezvoltarea funcțiilor psihice — memoria, gîndirea, percepția, afectivitatea, atenția, logica —, apar precoce și se accentuează progresiv, evoluînd de la o ușoară întîrziere în dezvoltarea psihică pînă la oligofrenie.

Substratul biochimic al tulburărilor psihice îl reprezintă lipsa sau scăderea marcată abetalipoproteinelor serice, cu consecința sa — carența unor acizi grași esențiali și poate, a unor vitamine liposolubile, dintre care mai importante par a fi A și E.

Expresia histopatologică a acestor perturbări biochimice este demielinizarea structurilor nervos-centrale, unde are loc integrarea funcțiilor psihice. Afectarea în cadrul procesului de demielinizare a cordoanelor laterale și posterioare ale măduvii spinării, ca și a structurilor cerebeloase, asociază ataxia de tip Friedreich tulburărilor psihice.

Absența fracțiunii beta a lipoproteinelor — caracteristică definitorie a bolii — este corelată cu incapacitatea apoproteinei B de a se combina cu lipidele ; este vorba, foarte probabil, de un defect structural al acesteia și nu de sinteza sa insuficientă.

Apoproteina B + lipide → betalipoproteine

Biosinteza betalipoproteinelor

Lipsa betalipoproteinelor va conduce la perturbări serioase în activitatea unor sectoare ale organismului, la nivelul cărora aceste fracțiuni lipoproteice exercită rol important în funcționalitatea lor. Dintre aceste perturbări, mai importante sînt : tulburările oculare, gastrointestinale, neurologice și hematologice.

Scanned with OKEN Scanner

Manifestările neurologice, rezultatul demielinizării structurilor cerebeloase şi medulare (cordoanele posterioare şi laterale), se exteriorizează pe plan clinic prin : mişcări atetozice ale braţelor, tremurături intenţionale, mersul legănat cu lărgirea bazei de susţinere, incoordonarea mişcărilor, areflexie osteotendinoasă, tulburări de sensibilitate profundă a extremităţilor. Uneori, pot apărea hipotrofii musculare accentuate la centura scapulară şi la extremităţi, modificări ale curburilor fiziologice ale coloanei vertebrale (cifoscolioză) şi ale piciorului (picior scobit).

Manifestările digestive se caracterizează prin alterarea stării de nutriţie, ca urmare a malasimilaţiei lipidelor (sindrom de malasimilaţie). Lipsa betalipoproteinelor din mucoasa intestinală face imposibilă trecerea trigliceridelor din celulele mucoasei intestinale în limfă sub formă de chilomicroni, fapt care duce la acumularea lor la acest nivel şi la blocarea absorbţiei lipidelor. Perturbarea transportului se constată şi la ficat, unde lipidele sintetizate nu pot fi deversate în sînge, realizînd tezaurizarea lor hepatică.

Consecinţa acumulării grăsimilor în mucoasa intestinală şi în ficat este scăderea fracţiunilor lipidice din plasmă : lipidele totale, trigliceridele, fosfolipidele, chilomicronii, colesterolul, cefalina şi acizii graşi liberi ; raportul sfingomielină/lecitină creşte, iar prebeta- şi betalipoproteinele lipsesc din sînge.

Dacă acestea sînt modificările bioumorale constatate la bolnavii cu a-beta-lipoproteinemie — dismetabolie transmisă genetic în mod autosomal recesiv —, la heterozigoţi ele pot fi moderate, colesterolul, fosfolipidele, trigliceridele şi betalipoproteinele serice marcînd scăderi între 50 şi 80% faţă de normal, iar deficitul psihic fiind puţin manifest.

Tulburările oculare sînt foarte frecvent întîlnite în tabloul clinic al bolii şi se caracterizează prin : hemeralopie, reducerea cîmpului vizual, scăderea pînă la dispariţie a acuităţii vizuale, aspect care a condus chiar la definirea acestei dismetabolii ca „degenerescenţă tapetoretiniană cu acantocitoză şi steatoree". Este vorba de retinita pigmentară, cu repartizarea neuniformă a pigmentului retinian, care alterează profund vederea ; numai în circa 5% din cazuri aceasta lipseşte, la aceşti bolnavi constatîndu-se numai scăderea acuităţii vizuale. În cele mai multe cazuri, în afara degenerescenţei tapetoretiniene, la examenul clinic obiectiv se constată ptoză palpebrală, diferite pareze ale muşchilor extrinseci ai globului ocular nistagmus, opacifierea corneei.

Tulburările aparatului digestiv constituie, după unii autori, cauza, după alţii, efectul incapacităţii organismului de a sintetiza beta-lipoproteine — cei mai mulţi acordînd credit acestui ultim punct de vedere. Ele constau în anorexie, vărsături, episoade de steatoree, care conduc la denutriţie — manifestări clinice care definesc sindromul celiac, responsabil de întîrzierea în dezvoltarea somatică a copiilor cu această suferinţă. Pe măsură ce copilul avansează în vîrstă, sindromul celiac scade în intensitate şi chiar dispare după depăşirea vîrstei de 5 ani.

Modificările hematologice se caracterizează prin apariţia în sîngele periferic al bolnavilor cu această dismetabolie a unor hematii cu formă modificată faţă de normal. Este vorba de eritrocite care au la suprafaţă prelungiri mari şi grosolane, distribuite neuniform (acanto-

Scanned with OKEN Scanner

cite) care imprimă aspectul de spini, „akantha" în limba greacă avînd semnificaţie de spin sau ţeapă.

Aceste hematii cu formă crenelată şi cu mărimi diferite (poikilocite) care dau eritrocitului aspect de sferocit cu pseudopode au rezistenţă scăzută la factorii hemolitici, fragilitatea eritrocitară evidenţiindu-se prin scăderea rezistenţei globulare şi apariţia modificărilor biumorale de hemoliză : creşterea bilirubinei serice totale (cu păstrarea raportului normal de 85/15 între cea neconjugată şi conjugată), creşterea urobilinogenului urinar, creşterea eliminării de stercobilinogen prin scaun.

Evoluţia bolii este, în general, nefavorabilă ; uneori însă, după vîrsta de 3—5 ani manifestările clinice se atenuează (mai puţin cele neuropsihice şi deficitul statural).

*

Constatarea la examenul clinic general al bolnavului a unei întîrzieri în dezvoltarea funcţiilor psihice*, asociată cu deficit staturoponderal, alterarea stării de nutriţie, modificări neurologice de tip cerebelos sau sindrom de cordoane posterioare şi cu tulburări de vedere (retinită pigmentară) poate sugera existenţa unei dismetabolii lipoproteinice. Absenţa fracţiunii beta (uneori şi alfa) a lipoproteinelor serice, modificările bioumorale induse de lipsa acestei fracţiuni, precum şi modificările eritrocitare de tip acantocitar cu fragilitate crescută confirmă diagnosticul sugerat deseori încă de la examenul obiectiv al bolnavului.

---

* Dezvoltarea funcţiilor psihice se apreciază prin indicele de inteligenţă (quotient intellectuel, Q. I.) care defineşte raportul dintre vîrsta mentală şi cea cronologică a cărei formulă este :

$$I.I. = \frac{\text{vîrsta mentală}}{\text{vîrsta cronologică}} \times 100$$

Valorile sub 30 definesc idioţia, cele între 30 şi 50 desemnează imbecilitatea, indicele care variază între 50 şi 70 caracterizează debilitatea mintală, iar indicele situat între 70 şi 90 este definitor pentru lentoarea psihică, (lentoarea în gîndire).

Scanned with OKEN Scanner

II. Tulburări ale metabolismului proteic

Dismetabolia fenilalaninică — Fenilcetonuria

Afecţiune dismetabolică genetică al cărei defect metabolic se caracterizează prin incapacitatea metabolizării fenilalaninei — aminoacid esenţial conţinut în proteinele alimentare în proporţie de 4—6% —, fenilcetonuria are ca manifestare dominantă, în tabloul clinic, înapoierea psihică ; dealtfel, deficienţa psihică a fost manifestarea clinică cea mai pregnantă la cazurile *princeps* descrise iniţial, încît una din denumirile date bolii de către cei care au studiat-o a fost oligofrenie fenilpiruvică.

Cu toate că tulburarea psihică apare la cîteva săptămîni de la naştere, ea devine evidentă după 6 luni, caracterizîndu-se prin însuşirea dificilă a deprinderilor motorii definitorii ale acestei vîrste, precum şi prin întîrzierea apariţiei şi dezvoltării diferitelor funcţii psihice, dintre care cea mai importantă este vorbirea.

Analiza cazurilor de fenilcetonurie descrise pînă în prezent în literatura de specialitate evidenţiază faptul că mai mult de jumătate dintre bolnavi sînt imbecili, avînd indicele de inteligenţă sub 50 ; marea lor majoritate se situează însă în limitele idioţiei, coeficientul de inteligenţă variind între 20 şi 25%.

Cu toate că boala se manifestă printr-un polimorfism clinic, totuşi analiza atentă a bolnavului, examenul obiectiv efectuat cu minuţiozitate, permit orientarea diagnosticului înspre această eroare înnăscută de metabolism încă din faza clinică a raţionamentului diagnostic.

Dintre manifestările clinice de însoţire ale deficienţei mintale în fenilcetonurie, cele mai importante sînt :

— tulburările neurologice, foarte disparate la prima vedere, dar care la o analiză atentă apar ca avînd acelaşi mecanism patogenic şi biochimic în producerea lor. Este vorba de :

— modificări de comportament : irascibilitate, agitaţie psihomotorie, lipsă de control cortical al diferitelor acţiuni ;

Scanned with OKEN Scanner

— tremurături ale extremităților, mai accentuate la mîini, mișcări de tip coreic (bruște, involuntare, variabile ca intensitate, loc de apariție și de la o mișcare la alta) și mișcări de tip atetozic (mai lente, mai fixe ca loc de apariție decît precedentele).

La examenul obiectiv al acestor bolnavi, se constată :

— hiperreflectivitate osteotendinoasă generalizată și hipertonie musculară extrapiramidală. S-a descris chiar o postură pitecoidă, caracteristică bolnavilor cu fenilcetonurie atît în timpul mersului, cît și în ortostatism, aceștia avînd flectate articulațiile șoldurilor și genunchilor;

— accese convulsive tonicoclonice, amintind crizele epileptice. Dealtfel, multe dintre cazurile descrise inițial drept epilepsie cu tulburări psihice erau fenilcetonurii în care, pe lîngă deficiența psihică și tulburările de comportament, bolnavii aveau și crize epileptiforme. Cercetările electroencefalografice au arătat că aproximativ trei sferturi dintre bolnavii cu fenilcetonurie au diferite alterări de ritm sau de voltaj ale activității electrice a creierului ; la aproximativ un sfert dintre bolnavi, s-au evidențiat modificări electroencefalografice de tip vîrf și polivîrf-undă ;

— tulburări sfincteriene — incontinență de urină și, mai rar, de fecale ;

— lipsa pigmentării pielii, părului și reducerea pigmentului melanic din iris, astfel încît bolnavii cu fenilcetonurie au părul blond, pielea albă și ochii albaștri.

★

Analiza atentă a acestor manifestări clinice foarte disparate, variate ca formă de exprimare și ca intensitate, scoate în evidență faptul că ele au un substrat biochimic comun — imposibilitatea organismului de a metaboliza fenilalanina alimentară.

Manifestările clinice — atît cele neuropsihice, cît și celelalte, caracteristice fenilcetonuriei — se datoresc în esență la doi factori, și anume :

a) excesului de produși de degradare a fenilalaninei, realizați ca urmare a lipsei enzimei care o transformă în produsul imediat următor — tirozina și

b) lipsei componentelor fiziologice care provin din fenilalanină : tirozina, hormonii tiroidieni, mediatorii chimici ai sistemului simpatic (adrenalina, noradrenalina), precum și pigmentul melanic.

Schematic, perturbarea biochimică caracteristică fenilcetonuriei se prezintă astfel :

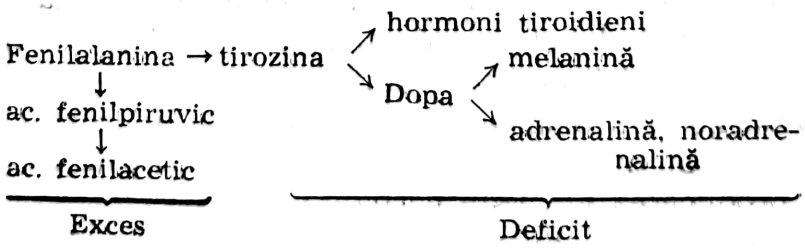

Schema perturbării biochimice în fenilcetonurie

Tulburarea principală biochimică a fenilcetonuriei se situează la nivelul transformării fenilalaninei în tirozină. În mod normal, transformarea fenilalaninei — aminoacid esențial — în tirozină — intermediar metabolic — se face prin înlocuirea hidrogenului din poziția para-a fenilalaninei cu o grupare oxidril. Această reacție chimică de hidroxilare se efectuează în prezența unei enzime de tip hidrolazic, denumită după primul termen al reacției, fenilalanin-hidroxilază. Cercetările enzimologice au evidențiat faptul că este vorba de un sistem enzimatic complex în care o componentă enzimatică activează în sistem carusel o alta care intervine în reacția chimică propriu-zisă. Astfel, s-au descris pînă în prezent două componente de bază ale acestui sistem, amîndouă de natură proteică :

— o enzimă — denumită fracțiunea I — avînd drept caracteristici definitorii : labilitatea reacțională, $NADH_2$ — dependența și existența sa numai în ficat și

— o enizmă — fracțiunea II — ale cărei caracteristici biochimice nu sînt opuse celeilalte (precedentei), ci diferite : stabilitatea reactivă, $NADPH_2$ — dependența și răspîndirea sa în toate țesuturile și organele.

Majoritatea cercetătorilor consideră că fracțiunea II nu participă direct la reacția biochimică de hidroxilare a fenilalaninei, ci ea are ca funcție fiziologică menținerea în formă activă a fracțiunii I.

Privită prin prisma concepției moderne fenilcetonuria reprezintă o eroare metabolică înnăscută al cărui substrat biochimic îl reprezintă lipsa fracțiunii I a fenilalanin-hidroxilazei. Aceasta are două consecințe imediate : stocarea fenilalaninei și sinteză deficitară a tirozinei (aproximativ 10% din valorile normale). Manifestările clinice dominante ale simptomatologiei fenilcetonuriei se datoresc, în cea mai mare parte, primei consecințe biochimice — excesului de fenilalanină și de metaboliți care ocolesc via tirozină —, cele care se datoresc reducerii sintezei tiroidinei fiind mai puțin importante ; aceasta ca urmare a faptului că tirozina provine, atît din fenilalanină, cît și din catabolismul proteinelor. Mai mult chiar, în aceste condiții rata sintezei tirozinei din proteine (respectiv din alți aminoacizi decît fenilalanina) crește — ca mecanism compensator — de la aproximativ 10% (cît este în condiții metabolice normale) la 90%, invers proporțional cu rata conversiunii tirozinei în fenilalanină.

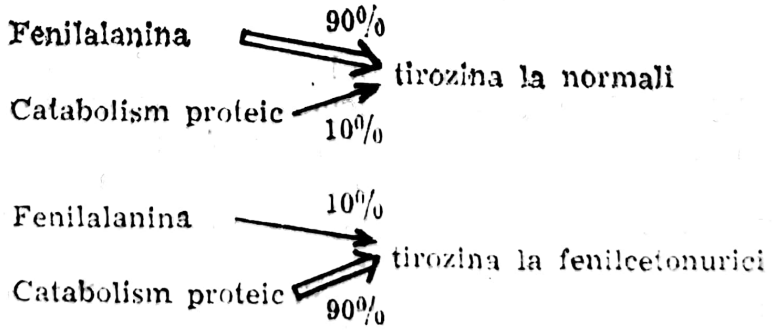

Biosinteza tirozinei la normali și la fenilcetonurici

Astfel, la bolnavii cu fenilcetonurie cercetările bioumorale evidențiază :

— creşterea concentraţiei sanguine a fenilalaninei de 5 pînă la de 10 ori faţă de normal ; în condiţiile unui metabolism normal, în sînge se găsesc 0,14—0,20 µmoli fenilalanină/ml, iar în cazul deficitului enzimatic fenilalanin-oxidazic se poate ajunge la valori de 1—2,5 µmoli/ml sînge ;

— creşterea concentraţiei fenilalaninei în lichidul cefalorahidian, modificare bioumorală responsabilă, în parte, de unele manifestări neuropsihice ale acestor bolnavi ;

— creşterea eliminării aminoacidului prin urină (cale pe care se depurează pînă la 1 g de fenilalanină pe zi) şi prin secreţia glandelor sudoripare (lichidul de transpiraţie poate conţine în mod normal numai urme de fenilalanină, în timp ce fenilcetonuricii elimină prin sudoare cantităţi mari din acest aminoacid) ;

— creşterea concentraţiei sanguine şi a eliminărilor (sudorale şi urinare) a unor metaboliţi intermediari care provin din degradarea fenilalaninei pe căi alternative (care în mod normal contribuie numai în foarte mică măsură la metabolizarea aminoacidului). Astfel, blocarea enzimatică a transformării fenilalaninei în tirozină are ca urmare reducerea cantităţilor de tirozină la aproximativ 10% faţă de normal. Fenilalanina în exces este degradată pe altă cale biochimică decît cea hidroxilazică şi anume pe cale transaminazică, cu formarea cetoacidului corespunzător — acidul fenilpiruvic. Acesta se transformă în acid fenillactic şi ulterior în acid fenilacetic, metabolit care se conjugă cu glutamina formînd fenilacetil-glutamina, substanţă lipsită de toxicitate. Acest lanţ degradativ biochimic al fenilalaninei la bolnavii cu fenilcetonurie se prezintă secvenţional astfel :

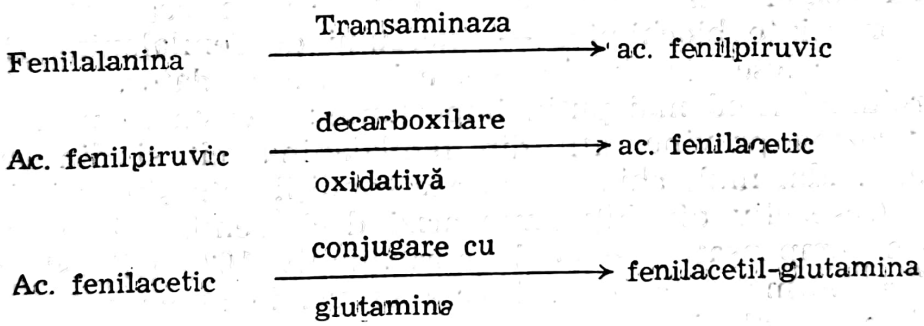

Schema degradării fenilalaninei la bolnavii cu fenilcetonurie

Recunoaşterea acestei căi metabolice în fenilcetonurie ne permite interpretarea fiziopatologică şi înţelegerea substratului biochimic al unora dintre manifestările clinice ale bolii, astfel :

— existenţa în urină a unor cantităţi foarte mari de acid fenilpiruvic (se elimină pe această cale 0,75 g pînă la 1 g în 24 de ore) şi a celorlalţi metaboliţi ai acestei căi degradative a fenilalaninei ;

— eliminarea prin glandele sudoripare a acizilor fenilpiruvic şi fenilacetic (transpiraţia şi *perspiratio insensibile)* imprimă tegumentelor (ca şi urinii, dealtfel) mirosul neplăcut de şoarece pe care-l au bolnavii respectivi ;

— creşterea vitezei de conjugare hepatică a acidului fenilacetic, pînă la de 5 ori, ca mecanism compensator, ficatul reuşind în acest

Scanned with OKEN Scanner

fel să neutralizeze cantităţile foarte mari de metaboliţi toxici oferiţi de calea degradării transaminazice a fenilalaninei.

Cum sistemele transaminazice sînt constituite din enzime care au o perioadă relativ lungă de maturare — aproximativ 6 săptămîni — este explicabilă întîrzierea decelării acidului fenilpiruvic în urina nounăscuţilor cu fenilcetonurie, aceasta apărînd în general, după 2 luni de la naştere.

O altă cale metabolică de degradare a fenilalaninei de minoră importanţă în condiţii normale, cu pondere mult mai mare în fenilcetonurie însă, este cea a formării hidroxiacizilor corespunzători celor rezultaţi din calea transaminazică : acizii hidroxi-fenilpiruvic şi hidroxi-fenilacetic. Aceştia se găsesc în concentraţii crescute în urina bolnavilor cu fenilcetonurie.

Fenilalanina
↓
Ac. fenilpiruvic → ac. hidroxi-fenilpiruvic
↓
Ac. fenilacetic → ac. hidroxi-fenilacetic

Schema degradării fenilalaninei pe calea hidroxiacizilor

Pe lîngă importanţa diagnostică, aceşti metaboliţi intermediari au, foarte probabil, şi acţiune toxică asupra sistemului nervos central, interferînd unele reacţii biochimice responsabile de dezvoltarea activităţii corticale.

Înapoierea psihică — manifestare clinică dominantă a fenilcetonuriei, care, dealtfel imprimă denumirea de oligofrenie fenilpiruvică acestei afecţiuni — are ca substrat histopatologic insuficienţa mielinizării sistemului nervos central. Expresia macroscopică a acestor modificări histocitologice o reprezintă microcefalia, hipoplazia cerebrală fiind o constantă caracteristică acestei dismetabolii. Într-adevăr, creierul bolnavilor fenilcetonurici este subponderal, el cîntărind cu aproximativ 1/4—1/3 mai puţin decît creierul unei persoane normale de aceeaşi vîrstă. În plus, se constată în toate cazurile întîrzierea procesului de mielinizare, ceea ce poate explica, pînă la un punct, oprirea definitivă a mielinizării diferitelor formaţiuni şi structuri cerebrale. Mai mult chiar, structuri aparţinînd sistemului nervos central care au ajuns la un stadiu avansat de mielinizare sau chiar la mielinizare completă, încep să se demielinizeze ; este cazul substanţei albe unde, în multe cazuri se poate constata glioză fibrilară, parenchimul degradat (neuronul demielinizat) fiind înlocuit de mezenchim (nevroglie). Această constatare pledează în favoarea existenţei unui sistem biochimic de reacţii care asigură nu numai mielinizarea structurilor nervos-centrale, ci şi menţinerea mielinei în anumite limite care-i asigură funcţiile sale neurofiziologice. În cadrul acestui sistem biochimic un rol important îl joacă fenilalanina şi tirozina — aminoacizi care participă în mod direct sau indirect la procesul de încărcare cu mielină a fibrelor nervoase. Excesul de fenilalanină, pe de o parte şi reducerea importantă a cantităţilor de tirozină endogenă, pe de altă parte, prin dezechilibrul bioumoral pe care îl realizează, împiedică mielinizarea sau favorizează demie-

Scanned with OKEN Scanner

linizarea unor fibre nervoase unde procesul de mielinizare s-a desfăşurat normal.

Cercetările moderne de histochimie au evidenţiat în substanţa albă scăderi importante ale concentraţiei colesterolului şi cerebrozidelor, chiar în condiţiile unei mielinizări normale.

Dar, pe lîngă perturbarea procesului de mielinizare a neuronilor sistemului nervos central, în explicarea deficitului psihic al bolnavilor cu fenilcetonurie intervin şi alte modificări biochimice fără un substrat histopatologic bine definit sau al căror substrat histochimic nu a fost încă elucidat. Este vorba de cel puţin 6 factori care, în măsură diferită, participă la întîrzierea dezvoltării psihice a acestor bolnavi şi anume :

a) Scăderea sintezei endogene de 5-hidroxitriptamină (serotonină). Această amină biogenă care se găseşte bogat reprezentată în sistemul nervos central, provine din triptofan — aminoacid esenţial — printr-o cale metabolică scurtă, avînd un singur intermediar :

$$\text{Triptofan} \xrightarrow{\text{hidroxilare}} \text{5-hidroxitriptofan}$$

$$\text{5-hidroxitriptofan} \xrightarrow[\text{decarboxilare}]{} \text{5-hidroxitriptamina}$$

Biosinteza serotoninei

Sub influenţa produşilor de metabolism ai fenilalaninei aflaţi în exces (acizii fenilpiruvic, fenilacetic şi fenillactic) activitatea enzimei responsabilă de transformarea 5-hidroxitriptofanului în 5-hidroxitriptamină — 5-hidroxitriptofan-decarboxilaza — este mult redusă.

Cu toate că funcţiile fiziologice ale serotoninei nu au fost suficient de bine precizate, ceea ce se ştie sigur însă este faptul că ea este esenţială pentru dezvoltarea creierului şi a funcţiilor cerebrale şi că scăderea sintezei sale are pondere mare în instalarea deficitului psihic la bolnavii cu fenilcetonurie.

De altfel, plecîndu-se de la aceste constatări, s-a recomandat introducerea 5-hidroxitriptaminei în arsenalul terapeutic al fenilcetonuriei. Rezultatele practice au fost puţin încurajatoare deoarece, aşa cum s-a constatat mai tîrziu, serotonina nu poate trece bariera hematoencefalică decît cînd este administrată în doze foarte mari — toxice —, sau cînd este injectată direct intraventricular — modalitate terapeutică improprie în patologia umană.

b) Scăderea sintezei endogene de acid γ-aminobutiric este consecinţa acţiunii inhibitorii pe care o exercită metaboliţii acizi ai fenilalaninei (în special acidul fenilpiruvic) asupra glutamic-decarboxilazei, enzima care catalizează reacţia de transformare a acidului glutamic în glutamină — precursorul acidului γ-aminobutiric. .

$$\text{Ac. glutamic} \xrightarrow[\text{glutamic-decarboxilaza}]{} \text{glutamina}$$

Biosinteza glutaminei

Scanned with OKEN Scanner

Intervenind ca factor reglator al funcţiilor cerebrale, avînd — după cunoştinţele actuale — acţiuni predominant inhibitorii (blocarea transmisiei sinaptice sau activarea neuronilor inhibitori), scăderea concentraţilor cerebrale ale acidului γ-aminobutiric poate induce, în perioada de maturare a funcţiilor psihice, întîrziere în dezvoltarea facultăţilor intelectuale sau chiar oprirea lor în evoluţie. Experimental, la animal, s-au putut produce anumite tipuri de convulsii prin administrarea unor substanţe care interferă sinteza sau inactivează acidul γ-aminobutiric. Această constatare poate avea un oarecare corespondent clinic, deoarece copiii cu fenilcetonurie, pe lîngă deficit mintal au deseori şi convulsii de tip comiţial, la instaurarea cărora participă — foarte probabil — şi scăderea concentraţiilor acidului γ-aminobutiric din diferitele structuri cerebrale.

Ca şi serotonina, acest acid nu poate fi folosit în terapeutică deoarece nu pătrunde prin bariera hematoencefalică.

Creşterea vitezei de formare, ca şi a cantităţilor de fenilacetilglutamină — metabolit al fenilalaninei — constituie un mecanism compensator prin care organismul îşi asigură o anumită cantitate de acid γ-aminobutiric provenit din glutamina rezultată din degradarea acestui metabolit.

c) Reducerea sintezei catecolaminelor fiziologice — adrenalina şi noradrenalina — reprezintă consecinţa directă şi indirectă a lipsei fenilalanin-oxidazei :

— directă : această enzimă exercită în mod normal acţiune de potenţare a Dopa-decaroboxilazei — enzimă responsabilă de transformarea Dopa în noradrenalină. În condiţiile fenilcetonuriei, Dopa-decarboxilaza este privată de un stimul fiziologic şi, astfel, capacitatea sa funcţională scade.

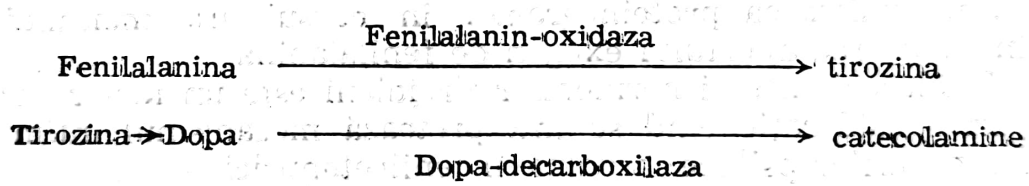

Biosinteza catecolaminelor

—indirectă : metaboliţii acizi ai fenilalaninei (aflaţi în exces la bolnavii cu fenilcetonurie) inhibă Dopa-decarboxilaza.

Prin acest mecanism complex se realizează diminuarea importantă a sintezei endogene de mediatori chimici ai sistemului vegetativ simpatic — adrenalina şi noradrenalina.

Dealtfel, numeroase cercetări semnalează concentraţii plasmatice scăzute de adrenalină, precum şi ale metaboliţilor săi. Aceasta ar însemna ca bolnavii cu fenilcetonurie să aibă valori tensionale subnormale, ceea ce în realitate nu se întîmplă. Această deducţie logică este contrazisă de realitatea clinică, deoarece aproximativ jumătate dintre purtătorii acestei enzimopatii au valori ale presiunii sanguine care depăşesc cu 30 pînă la 50% pe cele normale. Sensibilitatea la adrenalină a fibrelor musculare netede ale vaselor este mult crescută la aceşti bolnavi. Este, în această situaţie, o reflectare concretă a legii de biologie

Scanned with OKEN Scanner

generală, enunțată de Cannon, conform căreia : *„un neuroreceptor devine mult mai sensibil la stimulul său fiziologic în condițiile lipsei sau scăderii concentrației sale în mediul respectiv"*.

Fără a se putea afirma cu certitudine modul în care catecolaminele intervin în metabolismul cerebral, totuși este recunoscută capacitatea adrenalinei (și în parte a noradrenalinei) de a stimula substanța reticulată ascendentă și de a facilita transmiterea influxului nervos la nivelul sinapselor centrale. În acest fel, sinteza scăzută de mediatori chimici simpatici poate fi responsabilă, într-o oarecare măsură, de întîrzierea dezvoltării psihice a bolnavilor cu fenilcetonurie.

d) Perturbarea absorbției și metabolismului unor aminoacizi este incriminată, printre altele, în explicarea înapoierii psihice a acestor bolnavi. Punctul de plecare al acestei ipoteze l-a reprezentat constatarea scăderii marcate a absorbției intestinale și, consecutiv, a concentrației plasmatice a majorității aminoacizilor — dintre care mulți sînt esențiali. Excepție fac histidina (ale cărei concentrație serică și absorbție intestinală sînt crescute) și glicocolul (care rămîne nemodificat).

Este posibil ca perturbarea absorbției digestive a aminoacizilor — indusă de cantitățile mari de fenilalanină — să aibă răsunet asupra metabolismului sistemului nervos central, în general, și asupra procesului de mielinizare, în special. În acest caz ar fi mai puțin interesant un anumit aminoacid, cît mai ales, echilibrul dintre aceștia.

e) Creșterea concentrației sanguine a β-globulinelor constatată la majoritatea bolnavilor cu fenilcetonurie, tot consecință a hiperfenilalaninemiei poate fi responsabilă într-o mică măsură de perturbarea metabolismului mielinei — întîrzierea mielinizării ; mai important este, după părerea unor autori, faptul că hiper-β-globulinemiei i se impută demielinizarea structurilor nervoase ale substanței albe. În acest sens pledează normalizarea proteinogramei în cursul tratamentului dietetic, prin reducerea aportului exogen de fenilalanină.

f) Scăderea sintezei hormonilor tiroidieni este un factor care poate fi luat în considerație cînd se interpretează mecanismul intim biochimic al tulburărilor psihice la bolnavii fenilcetonurici.

Dealtfel, prin extrapolare, se poate face analogie între deficitul psihic din cursul insuficienței tiroidiene și din fenilcetonurie, ambele condiții patologice avînd același mecanism de producere — sinteză scăzută de hormoni tiroidieni.

★

Sintetizînd datele cunoscute pînă în prezent, privitoare la substratul biochimic al deficitului psihic al bolnavilor suferind de fenilcetonurie se poate conchide că acesta se datorește excesului de fenilalanină și de metaboliți acizi ai acestui aminoacid. Reducerea sintezei hormonilor care derivă din fenilalanină intervine în mică măsură în explicarea întîrzierii dezvoltării psihice ; aceste componente fiziologice explică, însă, celelalte manifestări de însoțire ale tulburărilor psihice. Astfel :

— scăderea sintezei pigmentului melanic, care este responsabilă de depigmentarea cutaneo-mucoasă, a fanerelor și a irisului ; la exa-

Scanned with OKEN Scanner

menul anatomopatologic se constată scăderea cantității de pigment din substanța neagră și din *locus coeruleus*. Această ultimă modificare histochimică este implicată în producerea mișcărilor involuntare și a hiperreflectivității osteotendinoase întîlnite relativ frecvent la acești bolnavi ;

— reducerea sintezei catecolaminelor explică variațiile presiunii sanguine : hipotensiune sau hipertensiune arterială (această ultimă posibilitate interpretată prin prisma legii Cannon) ;

— rata scăzută a sintezei hormonilor tiroidieni conduce la interferarea tulburărilor cutaneomucoase și neuropsihice ale insuficienței tiroidiene consecutive, cu cele induse în mod direct sau indirect de excesul de fenilalanină.

★

Rămînînd pe planul semiologiei biochimice, așa cum ne-am propus la începutul lucrării de față, trebuie să recunoaștem că existența unei întîrzieri în dezvoltarea psihică însoțită de tulburări neurologice (mișcări involuntare), depigmentare (cutanată, mucoasă, a părului, a irisului) și modificări tensionale (hiper- sau hipotensiune) care apar la scurt timp după naștere și se accentuează progresiv, sugerează existența unei dismetabolii, raționamentul diagnostic îndreptîndu-se în primul rînd asupra fenilcetonuriei.

Dismetabolia metioninică

Aminoacid esențial cu multiple funcții fiziologice, metionina își datorește poziția sa centrală în metabolism celor două proprietăți biochimice și anume :

— este donatoare de grupări metil, radical necesar sintezei unui mare și variat număr de biocatalizatori, ca de exemplu : mediatorii chimici ai sistemului vegetativ atît simpatic (adrenalina), cît și parasimpatic (colina și acetilcolina), a structurilor biochimice înzestrate cu capacitatea de a furniza energie (creatinina, adenozinmetionina etc.) ;

— este materia primă pentru obținerea cistinei și cisteinei — aminoacizi neesențiali din punctul de vedere al sintezelor endogene, dar de foarte mare importanță prin grupările SH pe care le conțin —, pentru buna funcționare a unor sisteme enzimatice cu mari implicații în metabolismul general : glutationul, insulina, sistemul coenzima A-SH etc. În plus, prin taurină — aminoacid neesențial care apare ca produs final de degradare metabolică a metioninei — metionina participă în mod indirect la sinteza acizilor biliari.

Perturbarea metabolismului metioninei poate induce o serie de tulburări, dintre care cele neuropsihice sînt pe prim plan, drept urmare a multiplelor sisteme de catalizatori biologici cerebrali a căror activitate este interferată de produșii săi de degradare aflați în exces.

Nu numai din motive de ordin didactic, ci și — sau mai ales — pentru înțelegerea cît mai corectă a dereglărilor care pot apărea în

Scanned with OKEN Scanner

metabolismul metioninei, complexul lanț degradativ al acestui aminoacid poate fi schematizat astfel :

a) Într-o primă etapă se obține cistationina.

De mare importanță pentru înțelegerea și interpretarea corectă a manifestărilor clinice și a modificărilor bioumorale ale perturbării metabolice a metioninei este recunoașterea reversibilității transformării metioninei în homocistină, singura reacție reversibilă din cursul degradării metioninei.

b) În faza imediat următoare se realizează scindarea cistationinei în homoserină și cisteină, aceasta din urmă prin condensarea a două molecule ducînd la sinteza cistinei.

c) În ultima etapă metabolică se realizează degradarea cisteinei și cistinei în acid piruvic, amoniac și radicali SH_2 pe de o parte, și acid cisteinic, prin a cărei decarboxilare se produce taurina, pe de altă parte.

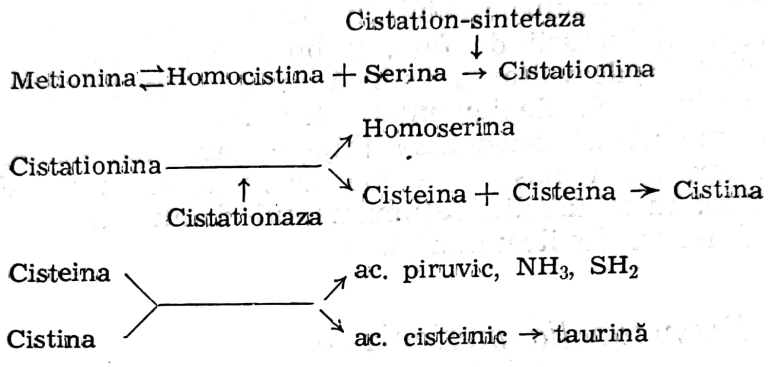

Schema degradării metioninei

Privită prin această prismă, dismetabolia metioninică apare ca o perturbare complexă, de origine enzimatică, în cadrul căreia se pot izola, în stadiul actual al cunoștințelor, cel puțin trei tipuri de defecte enzimatice congenitale transmise în mod autosomal recesiv. Corespunzător acestor tulburări de ordin biochimic, au fost descrise trei afecțiuni care au drept caracteristică comună în tabloul clinic — deficitul psihic ; acestea au fost denumite după componenta biochimică aflată în exces în organism : homocistinuria, cistationinuria și cistinoza. Cele trei disenzimopatii corespund alterărilor celor trei faze principale ale lanțului degradativ al metioninei.

Homocistinuria

Descrisă în ultimii 20 de ani, a fost recunoscută ulterior drept a doua cauză ca frecvență care induce întîrzierea sau alterarea dezvoltării psihice, urmînd imediat după fenilcetonurie.

Înapoierea psihică este estimată ca avînd un coeficient de inteligență sub 30, ceea ce situează acești bolnavi în rîndul idioției. În cadrul manifestărilor clinice, care sînt complexe și în aparență polimorfe, fără legătură între ele, mai frecvent se întîlnesc : accidente tromboembolice în special, dar nu exclusiv, cerebrale, ectopie cristalină, deformații ale

oaselor scheletului, tulburări din partea pielii și fanerelor (hiperhidroză tegumentară, friabilitate crescută a firului de păr și unghiilor), precum și existența unor leziuni valvulare.

Cercetările efectuate în vederea elucidării substratului biochimic al acestor manifestări clinice polimorfe și, în special, al întîrzierii dezvoltării psihice au dus date interesante care au contribuit la îmbogățirea cunoștințelor noastre privitoare la metabolismul normal și patologic al metioninei. Într-adevăr, la acești bolnavi s-a constatat existența în urină și în lichidul cefalorahidian a unor mari cantități de metionină și homocistină, modificare biochimică ce are valoare diagnostică. Studii aprofundate de enzimologie au condus la concluzia existenței unei perturbări într-una dintre primele etape ale degradării metioninei și anume în faza inițială a catabolismului acestui aminoacid. Schematic, perturbarea metabolică poate fi reprezentată astfel :

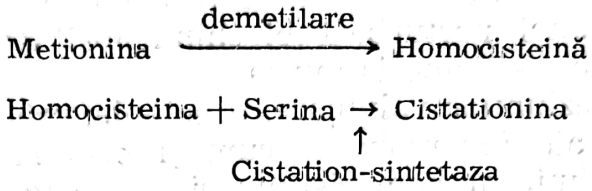

Schema perturbării biochimice în homocistinurie

Defectul biochimic se situează la nivelul cuplării homocisteinei (realizată prin demetilarea metioninei) cu serina ; lipsa enzimei care catalizează această cuplare — cistation-sintetaza — are două consecințe : scăderea sintezei cistationinei și creșterea homocisteinei și metioninei. Cum acești doi aminoacizi au formulă relativ simplă și greutate moleculară mică, trec ușor prin bariera hematoencefalică (fiind găsiți în lichidul cefalorahidian) și sînt eliminate apoi prin urină. În condițiile imposibilității desfășurării normale a reacțiilor biochimice ale catabolismului metioninei, homocisteina în exces va urma două căi :

— fie se va metila, transformîndu-se în metionină ;

— fie se va oxida în homocistină, astfel :

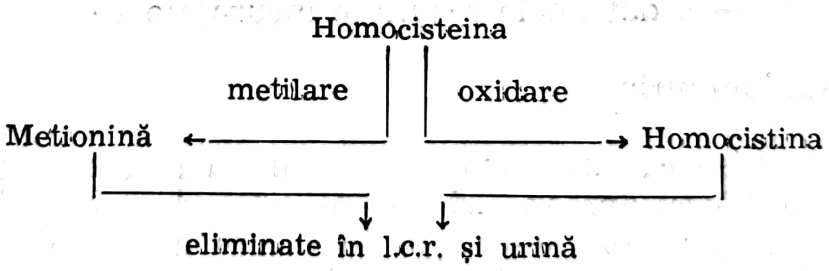

Schema transformărilor homocisteinei în homocistinurie

Existența în lichidul cefalorahidian a unor mari cantități de metionină și homocistină au fost puse de majoritatea autorilor la baza întîrzierii psihice a bolnavilor cu homocistinurie. Examenele histopatologice cerebrale au evidențiat leziuni cerebrale focale — consecință a accidentelor trombotice cerebrale, arteriale sau venoase — și rarefieri neuronale. Este posibil ca excesul acestor doi aminoacizi la nivelul sis-

Scanned with OKEN Scanner

temului nervos central să inducă perturbări biochimice neuronale importante care să ducă, în final, la reducerea numerică a neuronilor corticali. În plus, distrucția neuronală produsă de tulburările circulatorii cerebrale (trombozele venoase și arteriale) contribuie în mod evident la realizarea rarefierii neuronale cerebrale — leziunea histopatologică neurologică definitorie a acestei dismetabolii.

Analizînd prin prisma cunoștințelor actuale de biochimie privitoare la metabolismul aminoacizilor se poate formula constatarea că în fața unei grave deficiențe psihice asociată cu modificări scheletice și ectopie a cristalinului la un bolnav tînăr cu episoade hemiplegice în antecedente (hemiplegie acută infantilă, tromboflebite cerebrale, encefalită etc.) raționamentul diagnostic trebuie să vizeze în primul rînd o perturbare metabolică congenitală a metioninei. Dacă toate aceste manifestări clinice pot sugera existența unei dismetabolii metioninice, în schimb, gravitatea deficitului psihic — indice de inteligență sub 30 — sugerează existența unei perturbări biochimice situată în prima fază catabolică a metioninei — homocistinuria.

Prin existența leziunilor valvulare, a ectopiei cristaliniene, a modificărilor cutanate și ale fanerelor, precum și prin modificările oaselor scheletului, tabloul clinic al homocistinuriei se aseamănă pînă la identitate cu manifestările clinice ale sindromului Marfan. În afara diferenței în modalitatea de transmitere — homocistinuria, recesiv autosomal, iar sindromul Marfan, dominant — homocistinuria are drept caracteristici clinice înapoierea psihică și accidentele trombotice cerebrale (produse prin hipercoagulabilitate sanguină indusă de excesul de metionină și homocistină).

Analizînd de pe poziții clinice — semiologice tabloul clinic al homocistinuriei, apare ca posibilă suspicionarea acestei dismetabolii de origine enzimatică numai la examenul obiectiv al bolnavului, cercetările biochimice (urinare și l.c.r.) permițînd stabilirea certitudinii diagnosticului.

Dacă în practică nu s-a putut realiza încă depistarea heterozigoților prin proba de încărcare cu metionină și homocistină, în schimb, proba terapeutică — administrarea unei diete sărace în proteine și mai ales în metionină — a dat unele rezultate încurajatoare.

Cistationinuria

A fost descrisă ca enzimopatie congenitală în cadrul dismetaboliei metioninei în urmă cu aproape 25 de ani. Spre deosebire de afecțiunea precedentă, cazul *princeps* descris în literatură a fost al unei bolnave în vîrstă de 50 de ani ; dealtfel și celelalte descrieri ulterioare ale bolii se refereau tot la persoane adulte.

Manifestarea clinică dominantă a fost înapoierea psihică, asociată uneori cu tulburări hepatice sau renale, acestea din urmă fiind de mică intensitate.

Explorările paraclinice au evidențiat prezența cistationinei — metabolit al metioninei — în urină, compus care în mod normal nu apare în urină. Dozările zilnice au arătat că în 24 de ore se elimină pe această cale pînă la 500 mg cistationină, cantități care se dublau și

Scanned with OKEN Scanner

chiar se triplau în urma probei de încărcare cu metionină. Administrarea din afară a cistationinei este urmată, la acești bolnavi, de eliminarea integrală a sa prin urină, de unde poate fi recuperată complet.

Existența cistationinuriei a sugerat existența unei perturbări în catabolismul metioninei, acesta fiind blocat în etapa imediat următoare realizării sintezei cistationinei. O privire asupra lanțului de reacții biochimice care au ca rezultat degradarea metioninei evidențiază faptul că perturbarea se produce în faza a doua a catabolismului acestui aminoacid, astfel :

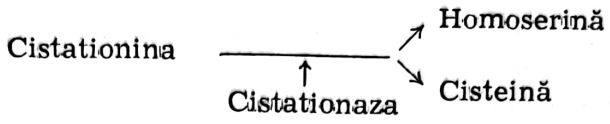

Schema perturbării biochimice în cistationinurie

În mod normal, degradarea cistationinei se face prin scindarea sa într-o moleculă de homoserină și una de cisteină, reacție catalizată de cistationază. La cazurile de cistationinurie descrise în literatură, activitatea enzimei a fost fie nulă, fie foarte mult redusă (nedepășind 5—10% din capacitatea funcțională a enzimei normale). În aceste condiții se va realiza un exces de cistationină care, în imposibilitatea degradării pe altă cale, se elimină prin urină, ca atare. Dificultățile de ordin tehnic nu au permis confruntări ale valorilor urinare cu cele serice ale acestui catabolit metioninic. În schimb, s-au constatat depuneri mari de cistationină la nivelul ficatului și în rinichi, modificări ce justifică manifestările clinice care traduc suferința acestor două organe și care însoțesc înapoierea mintală caracteristică. Comparativ cu bolnavii cu homocistinurie, cistationinuricii au deficit psihic mai puțin accentuat, indicele de inteligență situîndu-se în jurul cifrei 50.

Este foarte probabil ca defectul enzimatic să se situeze la nivelul cuplării dintre coenzimă (piridoxina) și apoenzimă ; afinitatea slabă sau nerealizarea legăturii între cele două componente se datorește, după cunoștințele actuale, apoenzimei. În unele cazuri, administrarea de vitamină B_6 în doze mari este capabilă să corecteze în parte deficitul enzimatic, dar nu-l poate normaliza. Acesta sugerează eventualitatea ca excesul de piridoxină să contribuie într-o oarecare măsură la creșterea afinității apoenzimei deficitare pentru coenzimă.

Datele histochimice, histoenzimologice și histopatologice de pînă acum nu permit concluzii asupra mecanismului biochimic ce stă la baza înapoierii psihice a bolnavilor cu cistationinurie. Un lucru însă se poate afirma fără a greși : acțiunea cistationinei în exces este mult mai puțin intensă, oprindu-se la stadiul iritativ-toxic, în comparație cu excesul de metionină și homocistină, care produce leziuni degenerativ-necrotice asupra neuronilor corticali. În aceste condiții este explicabilă și diferența de gravitate a deficitului psihic între cele două tipuri de enzimopatii metabolice metioninice.

Diagnosticul clinic al acestei afecțiuni este greu de stabilit sau chiar de suspicionat ; examenul obiectiv evidențiază, pe lîngă deficiența psihică și tulburări funcționale hepatice și renale care, nefiind carac-

Scanned with OKEN Scanner

teristice, au valoare diagnostică redusă. Cercetarea urinii — destul de greu de efectuat din punct de vedere tehnic — evidenţiază prezenţa cistationinei care poate ajunge pînă la 400—500 mg/24 ore. Caracterul genetic al acestei dismetabolii — insuficient studiat pînă în prezent — este scos în evidenţă de constatarea eliminării urinare crescute a acestui metabolit metioninic la rudele apropiate ale bolnavilor cu cistationinurie.

Cistinoza

Descrisă iniţial la copii, ulterior şi la adolescenţi şi adulţi, cistinoza reprezintă o enzimopatie în cadrul dismetaboliei metioninice congenitală. Caracterizată prin transmitere recesiv-autosomală, ea se datoreşte perturbării unei etape avansate a catabolismului metioninei. În acest sens pledează identificarea unor mari cantităţi de cistină interstiţial şi intracelular ; dacă depunerile interstiţiale se fac neselectiv, în schimb, cele intracelular se fac numai în celulele sistemului reticuloendotelial. Astfel, se constată depuneri însemnate de cistină în componetele mezenchimale reticuloendoteliale ale : plămînilor, ficatului, splinei, rinichilor, în ganglionii limfatici, în glandele salivare, în ţesutul celular subcutanat. Examenul histopatologic atestă existenţa cristalelor de cistină în cornee (decelabile şi la examenul cu lampa cu fantă) şi în măduva osoasă.

Interesant apare faptul că valorile serice ale cistinei sînt normale, iar eliminările urinare sînt nesemnificativ crescute, în comparaţie cu alţi aminoacizi.

Depunerea unor cantităţi mari de cistină intra- şi extracelular pledează în favoarea unei perturbări a reacţiilor degradative ale acestui aminoacid. Într-adevăr, cea de a treia fază a catabolismului metioninei — degradarea cistinei — este blocată, datorită scăderii activităţii sau lipsei unei enzime.

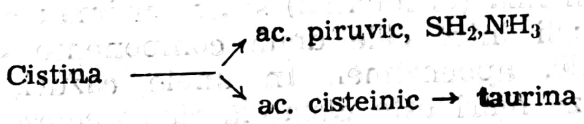

Schema perturbării biochimice în cistinoză

Considerată de unii autori ca cistin-reductază, de alţii ca o carboxilază sau disulfhidrază, enzima care catalizează degradarea cistinei pare responsabilă de manifestările clinice ale cistinozei.

În prima copilărie boala este caracterizată prin poliadenopatie, splenomegalie, hepatomegalie, oprirea creşterii, moderat deficit psihic, rahitism vitaminorezistent, aminoacidurie, poliurie sau glicozurie şi urini alcaline, acidoză. Pe măsură ce boala evoluează, pe primul plan apar manifestările clinice şi modificările bioumorale de insuficienţă renală.

La adult, deficitul în dezvoltarea activităţii psihice este de mică importanţă (putînd trece deseori neobservat), tabloul clinic fiind dominat de dureri osoase şi fracturi patologice, iar cel bioumoral de aminoacidurie şi glicozurie.

Scanned with OKEN Scanner

Insuficiența renală — modalitatea evolutivă obișnuită a acestor bolnavi — se datorește depunerii de cistină intrarenal (interstițial și în celulele tubulare) și, numai în mică măsură, lezării aparatului tubular de cistina eliminată în cantități crescute la acest nivel.

Cu toate că această interpretare a substratului biochimic este insuficient de convingător, pare mai aproape de realitate decît ipotezele care consideră că boala se datorește unei deficiențe generale de tip transaminazic sau inhibiției unor dehidrogenaze tiolodependente.

Deficiența psihică minimă din cistinoză este consecința acțiunii iritante foarte redusă pe care o exercită cistina asupra neuronilor corticali, chiar în cazul depunerii sale în unele structuri cerebrale.

Recunoscută ca avînd caracter genetic, cistinoza este considerată ca o tezaurismoză cu cistină, transmisă recesiv autosomal.

Deficitul psihic minim, precum și polimorfismul manifestărilor clinice fac dificilă chiar suspiciunea diagnosticului de cistinoză. În stadiul de insuficiență renală raționamentul diagnostic poate conduce la identificarea cistinozei (denumită și boala Lignac-Fançoni) dacă se constată aminoaciduria sau depunerile tisulare de cistină. În general însă diagnosticul clinic, pus pe baza examenului obiectiv al bolnavului, este foarte greu, astfel încît această dismetabolie este mai ales o constatare de laborator.

★

Rămînînd pe planul clinic al analizei noastre, trebuie să remarcăm că în cadrul dismetaboliei metioninice întîrzierea dezvoltării psihice este mai accentuată în cazurile în care perturbarea biochimică se situează în stadiile inițiale ale lanțului reacțional degradativ al metioninei. Homocistinuria cu coeficientul de inteligență în jur de 30, cistationinuria cu valoarea acestui coeficient de 50 și deficitul psihic minim în cistinoză (estimat ca fiind caracterizat printr-un indice de inteligență de 80—90) pledează în acest sens.

Valoarea diagnostică a deficienței psihice este cu atît mai mare, cu cît deficitul este mai accentuat, fiind maximă pentru homocistinurie, medie pentru cistationinurie și foarte redusă pentru cistinoză. Interpretarea întîrzierii dezvoltării psihice în context cu celelalte manifestări clinice caracteristice fiecărui tip de enzimopatie din cadrul dismetaboliei metioninice cresc semnificativ ponderea examenului obiectiv în stabilirea diagnosticului acestor afecțiuni.

Dismetabolia triptofanică — Boala Hartnup

Recunoașterea perturbării metabolismului triptofanului ca factor patogenic în instalarea deficitului psihic sau a întîrzierii dezvoltării funcțiilor psihice datează de aproximativ 30 de ani, cînd a fost descrisă o entitate nosologică caracterizată prin :

— întîrziere mintală ;

— tulburări neuropsihice : instabilitate psihoemoțională, halucinații, delir, pareze oculare, manifestări ataxice de tip cerebelos, sindromul vestibular ;

— manifestări cutanate de tip pelagros.

Scanned with OKEN Scanner

După numele bolnavului studiat — contrar uzanțelor de pînă atunci care, pentru denumirea unei boli se lua în considerare numele autorului care a descris-o — această afecțiune a fost denumită boala Hartnup.

Exacerbarea manifestărilor clinice (în special cele neuropsihice) în anumite condiții de alimentație, în situațiile patologice caracterizate prin ascensiune termică sau în urma administrării unor medicamente, a condus la necesitatea cercetării modificărilor bioumorale din cursul acestei boli. Rezultatele au fost la început foarte variate și chiar contradictorii, pentru ca ulterior, sinteza acestor date să ateste existența unor modificări biochimice definitorii pentru boala Hartnup. Este vorba de creșterea marcată a eliminării urinare a acidului indol-acetic, a indicanului urinar și a indol-acetil-glutaminei ; în plus, s-au constatat eliminări crescute ale unor aminoacizi, care pot merge pînă la de 10 ori valorile normale.

Cum perturbarea biochimică principală în boala Hartnup este indicanuria, iar singura sursă endogenă de nucleu indolic o reprezintă triptofanul — aminoacid esențial — atenția cercetătorilor a fost îndreptată spre acest aminoacid. Ipoteza s-a dovedit viabilă, la scurt timp de la începerea cercetărilor evidențiindu-se faptul că în boala Hartnup transformările metabolice pe care le suferă triptofanul sînt dereglate.

În mod normal metabolismul triptofanului urmează trei căi degradative, care au ca rezultat :

a) *Formarea serotoninei* — substanță cu rol sigur, dar insuficient definit, în desfășurarea proceselor psihice. Această cale metabolică apare schematic astfel :

Triptofan → 5-hidroxitriptofan → 5-hidroxitriptamină (serotonină)

Schema transformării triptofanului în serotonină

În continuare, serotonina este transformată în acid 5-hidroxiindolacetic, produs de degradare care constituie oglinda fidelă a metabolismului acestei amine biogene, cu multiple implicații în funcțiile sistemului nervos central, a vasomotricității, activității contractile intestinale și bronșiolice.

a) *Formarea serotoninei* — substanță cu rol sigur, dar insuficient *zime piridinice NAD-NADP.* Această cale degradativă a triptofanului se face în mai multe etape, secvențialitatea lor prezentîndu-se astfel :

1. Triptofan → kinurenina → ac. kinurenic
   kinurenina → hidroxikinurenina
2. Hidroxikinurenina —(Kinureninaza)→ alanină + ac. hidroxiantranilic
3. Ac. hidroxiantranilic → Coenzima A
   Ac. hidroxiantranilic → Nicotinamida → Sistemele NAD și NADP

Schema metabolizării triptofanului cu formarea de nicotinamidă

Scanned with OKEN Scanner

c) *Formarea de indol* care se elimină prin urină sub formă conjugată. Această transformare se face în cîteva etape, dintre care cele mai importante sînt :

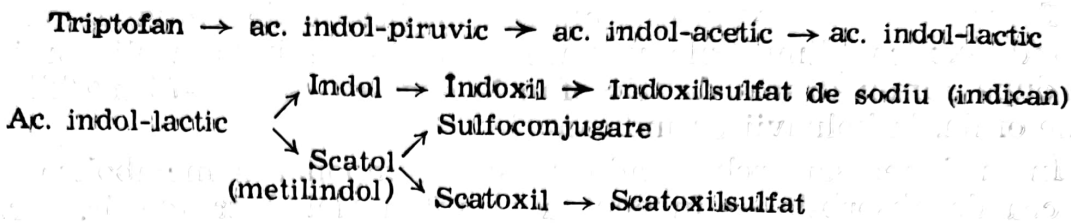

Schema metabolizării triptofanului cu formarea de indol

În condiţiile unei activităţi metabolice normale, transformarea triptofanului se face :

— aproximativ 1% pe calea serotoninei (concentraţiile sanguine normale ale 5-hidroxitriptaminei sînt 0,1—0,3 μg/ml) ;

— circa 25% pe calea indicanului urinar ;

— trei sferturi din cantitatea de triptofan ia calea degradării kinureninice cu formarea de kinurenină (excreţia urinară de kinurenină reprezintă între 8 şi 10% din totalul triptofanului), coenzima A şi coenzime piridinice ale sistemului NAD-NADP.

În condiţii patologice, lanţul biochimic degradativ al triptofanului se poate deregla, în prezent cunoscîndu-se două tipuri de perturbări:

— îndreptarea degradării aminoacidului exclusiv (sau aproape exclusiv) pe calea acizilor indolici — perturbare metabolică denumită alcaptonurie (este tipul enzimopatiei descrisă iniţial ca boală Hartnup) ;

— oprirea degradării triptofanului pe calea kinureninică în stadiul de acid hidroxikinureninic — tulburare metabolică desemnată prin termenul hidroxikinureninurie.

Indicanuria

Dismetabolie caracterizată prin degradarea aproape exclusivă a triptofanului pe calea indolică, alcaptonuria se caracterizează prin modificări biochimice datorite excesului de produşi indolici, pe de o parte, şi prin lipsa produşilor intermediari care se produc din celelalte două căi (serotoninică şi nicotinamidică), pe de altă parte.

Cercetările histochimice şi histoenzimologice n-au putut pune în evidenţă, pînă în prezent, o anumită perturbare biochimică sau enzimatică. Constatarea că absorbţia intestinală a triptofanului este mult scăzută în alcaptonurie a condus la formularea ideii că tulburarea principală în această dismetabolie este de absorbţie şi nu de metabolism. În favoarea acestui punct de vedere pledează, dealtfel, şi concentraţiile saguine scăzute (cu aproximativ 30% faţă de valorile normale) ale altor aminoacizi, ca : valina, leucina, izoleucina, alanina, fenilalanina, serina, tirozina, treonina, histidina, asparagina, citrulina şi glutamina. Ar fi deci vorba de o inhibare nespecifică a mecanismelor biochimice care asigură absorbţia intestinală a aminoacizilor. Mai mult chiar, eliminarea urinară crescută a acestor aminoacizi este interpretată ca expresia unor com-

Scanned with OKEN Scanner

plexe perturbări biochimice în care este interferată atît absorbţia digestivă (în sensul scăderii), cît şi excreţia urinară (care este mult crescută).

Totuşi, această explicaţie nu este suficient de convingătoare, ea neputînd explica eliminările urinare crescute de indol-acetic şi indol-lactic după administrarea de triptofan în doză mare (70—75 mg/kilocorp) pe cale orală, la bolnavii cu indicanurie.

În mod necesar trebuie admisă şi o componentă metabolică — pe lîngă cea de absorbţie — în geneza alcaptonuriei. Într-adevăr, cercetările moderne au evidenţiat scăderea capacităţii funcţionale a enzimelor care catalizează primele reacţii ale degradării triptofanului pe căile serotoninică şi kinureninică.

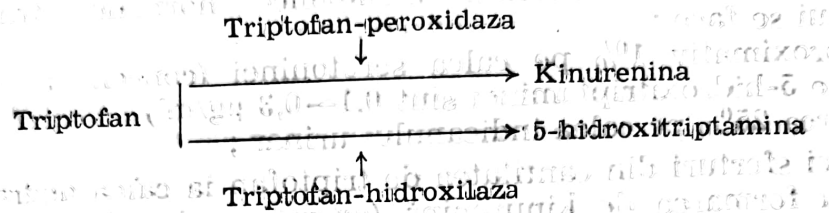

Schema deficitului enzimatic în indicanurie

Astfel încît, indiferent de *primum movens* al acestei dismetabolii, scăderea activităţii enzimelor degradative ale triptofanului — transmisă recesiv autosomal — şi accentuată de excesul de produşi indolici, joacă un rol important în instalarea manifestărilor clinice şi a modificărilor bioumorale caracteristice indicanuriei.

Excesul de produşi indolici (indol-acetic, indol-piruvic, indol-lactic, indoxil-sulfat de sodiu, scatoxil-sulfat de sodiu) explică concentraţia urinară crescută a indicanului şi a indol-acetil-glutaminei. Scăderea serotoninei, a nicotinamidei şi a sintezei de coenzime piridinice (NAD-NADP), are consecinţe deosebite, în special asupra dezvoltării şi desfăşurării funcţiilor neuropsihice. Privarea sistemului nervos central de serotonină şi de coenzimele sistemului NAD-NADP conduce la insuficienta dezvoltare a funcţiilor psihice a bolnavilor indicanurici. Tulburările vestibulare, cerebeloase şi cele oculare sînt atît expresia acţiunii iritativ-toxice a produşilor indolici, cît mai ales, a cantităţilor reduse de aminoacizi necesari procesului normal de mielinizare a fibrelor nervoase ale sistemului nervos central. Scăderea sintezei de acid nicotinic, respectiv nicotinamidă — ca deşeu metabolic al căii kinureninice de degradare a triptofanului — are şi consecinţe de ordin cutanat — erupţia cutanată de tip pelagros care apare în mod intermitent în zonele expuse la soare.

Exacerbarea episodică a manifestărilor neuropsihice la bolnavii cu indicanurie se datoreşte fie excesului de alimente bogate în triptofan, fie producerii excesive sau reţinerii sale în intestin, în condiţiile creşterii activităţii florei microbiene intestinale generatoare de derivaţi indolici.

Hidroxikinureninuria

Dismetabolie triptofanică descrisă în urmă cu 20 ani, hidroxikinureninuria este numai în parte asemănătoare cu indicanuria şi anume în privinţa manifestărilor clinice ; modificarea enzimatică este diferită, ea situîndu-se la nivelul hidroxikinureninei.



Schema perturbării enzimatice în hidroxikinureninurie

Dar pe lîngă excesul de produşi situaţi mai aproape de triptofan (formil-kinurenină, kinurenină, acid kinurenic) şi scăderea excreţiei de acid hidroxiantranilic, în acest defect metabolic se constată şi scăderi semnificative ale concentraţiei serice a 5-hidroxitriptaminei (serotonina). Este, în acest caz, vorba de intervenţia uneia dintre cele două enzime care participă la formarea serotoninei din triptofan.

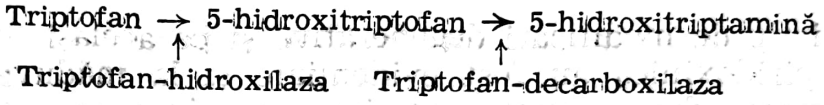

Schema perturbării sintezei serotoninei în hidroxikinureninurie

Problema dacă deficitul enzimatic triptofanic este concomitent sau consecutiv celui kinureninazic, este încă neelucidată.

Aceşti bolnavi cu manifestări clinice comune cu ale bolnavilor cu indicanurie, diferenţa constînd însă în modificările biochimice, care schematic se prezintă astfel :



Aprofundarea enzimologică în această variantă de tulburare metabolică a triptofanului a dus la evidenţierea a două tipuri de defecte enzimatice ale kinureninazei :

— unul independent de vitamina B_6 şi

— unul dependent de piridoxină, denumit „sindromul deficienţei de vitamină B_6".

Cu toate că kinureninaza este o enzimă care necesită prezenţa piridoxalfosfatului, în cel de-al doilea tip defectul se situează la nivelul cuplării între apoenzimă şi coenzimă.

Scanned with OKEN Scanner

Deficiența psihică constatată la toți bolnavii cu perturbări metabolice ale triptofanului recunoaște un mecanism biochimic complex în producerea sa :

— scăderea importantă a sintezei de serotonină — unul dintre factorii principali ai dezvoltării și modulării activității psihice ;

— scăderea enzimelor NAD și NADP — dependente, multe dintre acestea participînd direct în activitatea sistemului nervos central, în general, și a scoarței cerebrale, în special ;

— creșterea cantității de derivați indolici și kinureninici, care în condițiile perpetuării acestei perturbări exercită acțiune inhibitorie asupra activității nervoase centrale ;

— privarea sistemului nervos central de un sistem enzimatic piridoxal-dependent, ceea ce are ca urmare, pe lîngă întîrzierea dezvoltării funcțiilor psihice, manifestări convulsive de tip comițial.

Procesul de demielinizare care rezultă din deficiența metabolică a acizilor grași, precum și din deficiența sintezei colesterolului — elementul plastic al sistemului nervos — ducînd la o slabă izolare mielinică, poate avea consecințe epileptogene prin încărcarea electrică în exces a formațiunilor nervoase și impulsuri electrice peste pragul obișnuit.

Același tip de modificări degenerative și pe același fond biochimic de carență piridoxinică au fost evidențiate și la măduva spinării, în celulele nervoase din coarnele anterioare și din terminațiile senzitive și motorii.

*

Constatarea la examenul clinic al unui bolnav, în special de vîrstă tînără, a unei *deficiențe psihice* însoțită de *manifestări neurologice* (pareze oculare, tulburări vestibulare sau cerebeloase, convulsii) și *cutanate* (erupții de tip pelagros), trebuie să sugereze existența unei dismetabolii triptofanice. Examenele complementare, pe lîngă confirmarea diagnosticului pus pe baza examenului obiectiv, trebuie să stabilească tipul tulburării metabolice — indicanurie sau hidroxikinureninurie (piridoxalfosfat dependentă sau independentă).

Dismetabolia histidinică

Aminoacid neesențial — fiind sintetizat atît în intestin de către flora microbiană, cît și de către ficat — histidina prin tulburări în metabolismul său poate induce, în diferite grade, întîrzierea dezvoltării funcțiilor psihice.

Descrise în ultimii 25 de ani, perturbările metabolismului histidinei au fost posibile numai în măsura îmbogățirii cunoștințelor de enzimologie, precum și a metodelor biochimice, în general, și a celor histoenzimologice în special. Într-adevăr, aceste progrese au permis identificarea a cel puțin două tipuri de modificări biochimice în lanțul degradativ al histidinei, cărora le corespund două entități nosologice cu unele

Scanned with OKEN Scanner

manifestări clinice şi modificări bioumorale comune şi cu unele particulare fiecărei forme în parte.

Pentru înţelegerea cît mai corectă a acestor perturbări, nu pare lipsită de interes o privire generală asupra metabolismului acestui aminoacid care, fie sub formă liberă, fie în diferite combinaţii chimice, reprezintă un constituent normal al sîngelui şi al proteinelor tisulare.

Sintetic, degradarea catabolică a histidinei se face în trei etape : a) formarea acidului urocanic ; b) formarea acidului formimin-glutamic şi c) degradarea acestuia.

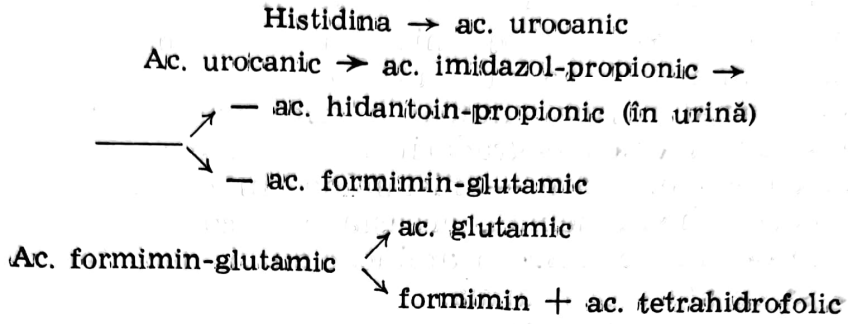

Schema degradării histidinei

Pînă în prezent s-au descris alterări ale metabolismului histidinei prin lipsa unor enzime care intervin în faza întîia şi cea de a treia a catabolismului acestui acid aminat.

Indiferent unde se produce perturbarea enzimatică, în tabloul clinic al acestor enzimopatii face parte, în mod constant, întîrzierea psihică.

Histidinemia

Dismetabolie genetică descrisă în ultimii 25 de ani, transmisă în mod recesiv autosomal — histidinemia se caracterizează :

— *clinic* prin : întîrzierea dezvoltării funcţiilor psihice, tulburări de vorbire, hipocromie a irisului şi fanerelor (bolnavii au părul blond şi ochii albaştri) şi

— *bioumoral* prin : creşterea concentraţiei serice şi urinare a histidinei şi eleminare crescută de acid imidazol-piruvic — cetoacidul corespunzător histidinei —, acid imidazol-lactic şi acid imidazol-acetic.

Acest polimorfism clinic şi bioumoral care caracterizează histidinemia are substrat biochimic comun — lipsa histidazei — enzima care catalizează demetilarea histidinei.

Locul acţiunii histidazei

În lipsa acestei enzime se realizează :

— exces de histidină în sînge (de 8—10 ori concentraţii mai mari decît în mod normal) ;

— lipsa metaboliților intermediari ai histidinei.

Histidina administrată în exces prin alimente duce la creșterea marcată a histidinemiei și a acizilor imidazol-piruvic, imidazol-lactic și imidazol-acetic. În schimb, excesul de acid urocanic în alimentație este urmat de creșterea eliminării acidului urocanic și a acidului formimin-glutamic : rămîn nemodificate eliminările de acizi imidazolici (lactic, piruvic, acetic).

Excesul de histidină (7—17 mg/100 ml sînge, față de normalul 1,5—2,5 mg/100 ml) are trei consecințe de ordin biochimic :

a) Eliminarea crescută ca atare a acestui aminoacid prin urină.

b) Îndepărtarea excesului de histidină din sînge (care depășește capacitatea de eliminare a sa prin urină) pe calea transformării sale în histamină. În mod normal, numai o mică parte din cantitatea de histidină din sînge ia calea degradării sale prin decarboxilare, cu formarea aminei corespunzătoare — histamina. În condițiile excesului de histidină din cursul histidinemiei, această cale constituie, de fapt, singura modalitate de metabolizare a aminoacidului, dacă facem abstracție de eliminarea sa ca atare prin urină.

Prin decarboxilarea histidinei se obține pe această cale histamină de 10—20 de ori mai multă decît în condițiile metabolice normale ; aceasta este destul de repede transformată în derivații acetic, piruvic și lactic ai imidazolului (respectiv acid imidazol-acetic, acid imidazol-piruvic și acid imidazol-lactic). Importanța de ordin practic a acestei constatări biochimice rezidă în valoarea sa diagnostică, manifestările neuropsihice putînd fi corect încadrate nosologic numai în condițiile existenței unor concentrații urinare crescute a acestor derivați imidazolici.

c) Excesul de histidină, pe de o parte și cel de acid imidazol-piruvic, pe de altă parte, au capacitatea de a inhiba într-un înalt grad activitatea 5-hidroxitriptofan-decarboxilazei — enzima care catabolizează transformarea triptofanului în 5-hidroxitriptamină (serotonină). În acest fel cantitatea de serotonină — amină biogenă cu funcție de mediator chimic al proceselor psihice — este mult scăzută la bolnavii cu histidinemie.

Dintre toate implicațiile biochimice ale lipsei histidazei, două sînt considerate ca fiind la baza întîrzierii dezvoltării proceselor psihice pe care o prezintă bolnavii cu această enzimopatie dismetabolică. Este vorba de scăderea sintezei de 5-hidroxitriptamină și insuficienta cantitate de acid glutamic oferită de cea de a treia fază a degradării biochimice a histidinei.

Cu toate că funcțiile fiziologice ale serotoninei nu au fost încă complet evaluate — dovadă că nu se poate preciza actualmente dacă ea are asupra sistemului nervos central acțiune stimulantă sau inhibitorie — cert este faptul că această amină biogenă participă, alături de acetilcolină, la asigurarea transmiterii sinaptice în sistemul nervos central. Datele de neurofiziologie modernă atestă rolul 5-hidroxitriptaminei în transmiterea transsinaptică, în special în formațiunile nervos-centrale mai vechi din punct de vedere filogenetic ; dintre acestea au fost identificate pînă în prezent sistemul limbic, hipotalamusul și trunchiul cerebral.

Scanned with OKEN Scanner

Asupra dezvoltării funcțiilor psihice serotonina are — după cunoștințele actuale — în mod neîndoielnic un rol bine definit, dar insuficient explicat biochimic (sau mai corect spus, dovedit în mod indirect prin modificările induse de lipsa acesteia). În condițiile lipsei acestui component fiziologic, evoluția funcțiilor psihice este întîrziată, sau chiar oprită, atît din lipsa serotoninei, cît și prin perturbarea echilibrului dintre sistemele biochimice care asigură transmiterea influxului la nivelul sistemului nervos central : sistemul colinergic, dopaminergic, adrenergic.

În privința participării acidului glutamic la instalarea deficitului psihic se cunosc numeroase date obținute în experiment pe animal ca și prin studii de neurofiziologie clinică ce converg spre atribuirea acestui aminoacid a unor importante funcții în metabolismul celulei nervoase. Este vorba de capacitatea sa de a lega amoniacul (cu formarea de glutamină), evitînd astfel ca aminoacidul să-și exercite acțiunea sa toxică asupra sistemului nervos central. Pe de altă parte acidul glutamic participă și la metabolismul oxidativ al țesutului cerebral. Printr-un mecanism indirect, acest aminoacid duce, prin decarboxilare, la formarea de acid γ-aminobutiric, a cărei participare la activitatea nervoasă superioară este suficient de convingător demonstrată experimental și clinic.

Astfel, privarea sistemului nervos central, în general și a cortexului, în special, de cel puțin trei componente fiziologice care asigură funcționarea normală a acestuia (serotonina, acidul glutamic, acidul γ-aminobutiric) duce la întîrzierea sau chiar oprirea în evoluție a funcțiilor psihice.

Prin manifestările neuropsihice, prin culoarea părului și a ochilor, ca și prin testul pozitiv la clorură ferică al urinii, histidinemia se aseamănă cu fenilcetonuria ; se deosebește de aceasta, însă, prin concentrațiile crescute de histidină în sînge și urină și prin eliminările urinare crescute de derivați lactic, piruvic și acetic ai imidazolului.

Pozitivarea testului la clorură ferică se datorește prezenței în urină a acidului imidazol-piruvic ; culoarea blondă a părului și albastră a irisului este consecința acțiunii deprimante pe care o exercită histidina în exces și derivații acizi ai imidazolului asupra enzimei responsabilă de transformarea Dopei în Dopachinonă — precursorul melanic.

Deficitul formimin-transferazei

Descris după doi ani de la recunoașterea histidinemiei, deficitul formimin-transferazei reprezintă o dismetabolie genetică transmisă, tot ca și precedenta, în mod recesiv autosomal, caracterizată :

— *clinic :* prin întîrzierea dezvoltării psihice cu alterări grave ale activității electrice a cordului, reducerea motilității și hipertonie a musculaturii membrelor inferioare ;

— *bioumoral :* anemie de tip megaloblastic și macroblastic, hipersideremie, scăderea concentrației sanguine a acidului folic și creșterea cantităților de acid formimin-glutamic și de amino-imidazol-carboxamidă eliminate prin urină.

Toate aceste manifestări clinice și modificări bioumorale se datoresc lipsei enzimei care catabolizează scindarea acidului formimin-glu-

Scanned with OKEN Scanner

tamic şi gruparea formimin ; aceasta din urmă se cuplează cu acidul tetrahidrofolic, participînd în mod direct la biosinteza bazelor purinice şi mai ales, pirimidinice, din structura nuleoproteinelor. În condiţiile lipsei sau deficitului enzimatic formimin-transferazic nu se mai eliberează acid glutamic, iar acidul formimin-glutamic se elimină ca atare prin urină. Această reacţie poate fi sintetizată astfel :



Deficienţa enzimatică are drept consecinţe :

— creşterea concentraţiei sanguine şi a eliminării urinare a metaboliţilor situaţi înaintea blocadei enzimatice ; dintre aceştia cel mai important este acidul imidazol-propionic, prin a cărui oxidare se realizează acidul hidantoinpropionic care se elimină în cantităţi mult crescute prin urină :

— scăderea cantităţii de acid formimin-tetrahidrofolic, sistem biochimic cu importanţă deosebită în complexul enzimatic al stadiilor finale ale sintezei bazelor purinice ;

— reducerea considerabilă a sintezei de acid glutamic.

Datorită faptului că intră în constituţia hormonilor cu structură polipeptidică — insulina, corticotrofina hipofizară, oxitocina etc. —, a acidului folic şi a glutationului, acidul glutamic participă la reglarea activităţii funcţionale a glandelor cu secreţie internă (pancreasul endocrin, corticosuprarenalele, hipofiza anterioară), la sinteza acizilor nucleici şi la procesele de oxidoreducere. În plus, acest aminoacid constituie un punct de legătură între metabolismul glucidic şi cel proteic. Prin decarboxilarea sa în organism se transformă în acid γ-aminobutiric (GABA), substanţă care, foarte probabil constituie un mediator chimic al activităţii celulelor nervoase (în special a celor corticale), avînd acţiune predominant inhibitorie asupra transmiterii mono- şi polisinaptice şi reduce activitatea motoneuronilor *gamma*. În acest fel, acidul glutamic are acţiune protectoare, de prevenire a convulsiilor şi a diferitelor stări de excitaţie la care este supus sistemului nervos central. Prin dezaminare enzimatică transaminazică, acidul glutamic se transformă în acid α-cetoglutaric, substanţă care intră în ciclul Krebs.

Capacitatea detoxifiantă a acidului glutamic a fost valorificată în practică în cazurile de encefalopatie portală, în care, datorită şunturilor porto-cave, amoniacul în loc să ajungă la ficat, unde este detoxifiat (transformat în uree), trece în vena cavă inferioară şi, prin circulaţia generală, ajunge la creier, asupra căruia îşi exercită acţiunea toxic-iritativă. Neutralizînd amoniacul în exces care ajunge la creier, acidul glutamic exercită funcţia de protector al celulei nervoase de acţiunea toxică a acestuia.

*

În interpretarea substratului biochimic al întîrzierii funcţiei psihice, a deficitului mintal al bolnavilor cu lipsa formimin-transferazei, trebuie avute în vedere cel puţin două fapte de observaţie :

a) scăderea concentrației acidului glutamic cerebral ;

b) perturbarea sintezei bazelor purinice și pirimidinice și, consecutiv, a nucleoproteinelor cerebrale, ca urmare a imposibilității realizării acidului formimin-tetrahidrofolic, componentă importantă a sistemului enzimatic al acestei sinteze. În acest sens pledează dealtfel atrofia corticală, cu modificările electroencefalografice constatate la acești bolnavi. Este foarte probabil ca acest al doilea factor — scăderea sintezei nucleoproteinelor — să explice gravitatea deficienței psihice a bolnavilor cu deficit formimin-transferazic în comparație cu cei suferinzi de histidinemie, la care întîrzierea dezvoltării psihice este mai puțin accentuată.

★

Sintetizînd într-o schemă, care are avantajele și dezavantajele oricărei scheme, modificările biochimice din cele două forme de enzimopatii din cadrul tulburărilor metabolismului histidinei, acestea apar astfel :

	Histidinemia	Deficitul de formimin-transferază
Acid imidazol-piruvic	↑	Normal
Acid imidazol-acetic	↑	Normal
Acid imidazol-lactic	↑	Normal
Acid imidazol-propionic	↓	↑
Acid hidantoin-propionic	↓	↑
Histidina	↑	Normal
Serotonina	↓	Normal

Analizînd dismetabolia histidinică prin prisma deficienței psihice pe care o prezintă acești bolnavi, trebuie să remarcăm faptul că întîrzierea dezvoltării funcțiilor psihice este mai accentuată în cazul în care perturbarea metabolică se produce în stadiile finale ale degradării histidinei. La aceasta, pe lîngă lipsa factorilor cu funcție de mediatori chimici ai proceselor neuropsihice sau de asigurarea unei activități normale a metabolismului celulei corticale și sinteza deficitară de nucleoproteine cerebrale.

Rămînînd pe planul clinic, semiologic, al expunerii noastre, trebuie să constatăm că depistarea unei deficiențe psihice la un bolnav (în special de vîrstă tînără sau chiar la copii) trebuie să îndrepte atenția asupra depistării unei eventuale dismetabolii produsă printr-o enzimopatie genetică.

Asocierea cu hipocromie a irisului și a părului sugerează existența fie a unei fenilcetonurii, fie a unei histidinemii, în acest din urmă caz dozarea histidinei sanguine și urinare, ca și prezența în urină a acizilor imidazol-piruvic, lactic și acetic tranșează diagnosticul.

Asocierea înapoierii psihice grave cu tulburări ale motilității și cu hipertonie musculară a membrelor inferioare obligă la dozarea acizilor imidazol-propionic și hidantoin-propionic în urină și la cercetarea activității electrice a creierului. Constatarea unor valori crescute a acestor metaboliți și a modificărilor eco- și electroencefalografice de tip atrofie

Scanned with OKEN Scanner

corticală sau valoare de certitudine în stabilirea diagnosticului deficitului de formimin-transferază — diagnostic care poate fi deseori sugerat de datele obținute prin examenul clinic al bolnavului.

Dismetabolia leucinică — Leucinoza

Dismetabolie descrisă în ultimii 30 de ani, leucinoza constituie o enzimopatie cu transmitere de tip autosomal recesiv, în care întîrzierea dezvoltării psihice reprezintă una dintre manifestările clinice caracteristice.

Dacă inițial această afecțiune a fost descrisă numai la copiii mici — care, prin cauza gravității bolii nu ajungeau să depășească vîrsta de 2—3 ani — ulterior, pe măsura lărgirii cunoștințelor noastre despre enzimopatiile ereditare ea a fost recunoscută și la bolnavi care au depășit vîrsta primei copilării ; la aceștia, deficitul psihic este prezent, dar într-o măsură mult mai mică, uneori abia perceptibil.

Întîrzierea psihică asociată cu modificări neurologice (hipertonie musculară, rigiditate musculară generalizată, opistotonus, convulsii), cu vărsături, anemie și accese de cianoză — manifestări clinice însoțite de eliminarea unor urini cu miros displăcut, de zahăr ars sau de sirop de arțar — au sugerat existența unei perturbări metabolice complexe în mecanismul de producere a acestei afecțiuni cu un accentuat polimorfism clinic. Într-adevăr, cercetările biochimice au atestat existența unor modificări bioumorale dintre care cele mai importante sînt creșterile concentrației plasmatice și urinare a leucinei, izoleucinei și valinei, pe de o parte și a cetoacizilor corespunzători, pe de altă parte.

Cercetările efectuate în vederea elucidării substratului biochimic al înapoierii psihice a bolnavilor suferind de leucinoză au adus date interesante care îmbogățesc cunoștințele noastre asupra factorilor care interferă la dezvoltarea normală a funcțiilor neuropsihice.

Studiul cromatografic al sîngelui și urinii acestor bolnavi a evidențiat creșterea simultană a celor trei aminoacizi : leucina, izoleucina și valina și a unora dintre metaboliții lor — cetoacizii corespunzători (respectiv acidul izocaproic, metilvaleric și izovaleric).

Explicația evoluției paralele a acestor trei aminoacizi în boala denumită generic leucinoză a fost găsită în apartenența lor la structura catenară a aminoacizilor (sînt aminoacizi cu catenă laterală). În schimb concentrațiile sanguine și urinare (în general, dar nu obligator), paralele cu ale cetoacizilor care provin din degradarea lor au creat multe confuzii pînă la lămurirea completă a mecanismului lor de producere. În măsura în care metodele de cercetare au cîștigat în finețe și în profunzime a fost posibilă interpretarea corectă a datelor biochimice legate de metabolismul normal și patologic al acestor trei aminoacizi.

Pentru a ne face o cît mai adevărată imagine a dimensiunilor problemei trebuie să arătăm că în literatură au fost descrise cazuri care evoluau cu eliminări urinare crescute ale tuturor celor trei cetoacizi corespunzători leucinei, izoleucinei și valinei, dar și separate ; mai mult chiar, în unele cazuri aceștia au fost normali, dar eliminări excesive s-au constatat la unii metaboliți finali ai aminoacizilor respectivi.

Scanned with OKEN Scanner

Aceste date discordante ridicau problema fie a unor boli diferite, fie a unor multiple perturbări metabolice în lanțul degradativ al celor trei aminoacizi.

Existența catenei laterale conferă leucinei, izoleucinei și valinei o cale metabolică comună, pînă aproape de termenii finali ai degradării lor. Astfel, într-un prim timp cei trei aminoacizi suferă o reacție de dezaminare, prin pierderea unei molecule de amoniac, ei transformîndu-se în cetoacizi, reacție care se desfășoară schematic astfel :

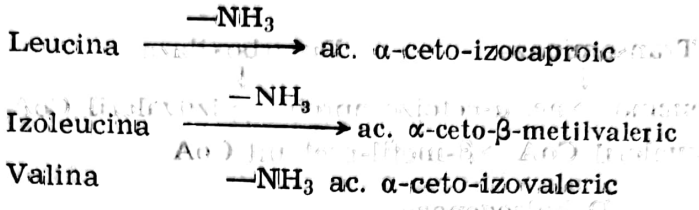

Schema degradării metabolice comune a leucinei, izoleucinei și valinei

I. *Dezaminarea* se efectuează sub influența unei transaminaze a cărei coenzimă este piridoxalfosfatul ; această enzimă comună pentru toți cei trei aminoacizi cu catenă laterală, fapt care explică interferarea în egală măsură a metabolismului celor trei aminoacizi, în prima fază a degradării lor în cazul lipsei acestei enzime. În consecință, această perturbare enzimatică va induce *creșterea concentrației serice și urinare a leucinei, izoleucinei și valinei, fără creșterea cetoacizilor corespunzători.*

II. În faza imediat următoare se produce *decarboxilarea* cetoacizilor, reacție care se desfășoară avînd drept catalizator un sistem enzimatic care asigură decarboxilarea oxidativă a cetoacizilor proveniți coenzima A, acidul lipoic și tiaminpirofosfatul. Rezultatul acestei secvențialități biochimice îl reprezintă formarea acizilor grași activați : acetil-coenzima A pentru leucină, succinil-coenzima A pentru valină și acetil-coenzima A împreună cu propionil-coenzima A pentru izoleucină.

Diminuarea sau inhibarea capacității funcționale a sistemului enzimatic care asigură decarboxilarea oxidativă a cetoacizilor proveniți din dezaminarea aminoacizilor cu catenă laterală va conduce la *creșterea nivelului seric și urinar atît al aminoacizilor, cît și al cetoacizilor corespunzători.*

Este situația cea mai frecvent întîlnită în cazurile de leucinoză descrise în literatura de specialitate.

III. În etapa finală a degradării aminoacizilor cu catenă laterală se formează produși caracteristici fiecăruia în parte. Astfel :

a) *Acetil-coenzima A*, provenită din metabololismul leucinei, generează corpi cetonici (acidul β-hidroxibutiric, acidul acetil-acetic și acetona) de unde și denumirea de aminoacid cetogen, acordată leucinei. Există cîteva cazuri de leucinoză în care s-au constatat cantități foarte mari de acid izovaleric în sînge și în urină (în acest din urmă caz conjugat cu glicocol sau sub formă β-hidroxilată). Analiza atentă a acestor cazuri a evidențiat un aspect particular acestei dismetabolii — lipsa unei enzime care participă la una dintre reacțiile care asigură trans-

formarea produsului decarboxilat al leucinei, izovaleric-coenzima A, în β-metilcrotonilcoenzima A. Această enzimopatie, deficitul de izovaleril-coenzima A-dehidrogenază, denumită după perturbarea biochimică dominantă — creşterea cantităţilor de acid izovaleric — *Acidemie izovalerică* se caracterizează prin tulburări psihice grave. Întîrzierea dezvoltării funcţiilor psihice este evidentă încă din primele luni ; faptul că pe fondul cronic apar perioade de acutizare (convulsii, somnolenţă, comă) sugerează existenţa unei periodicităţi în alterarea funcţională a enzimei.

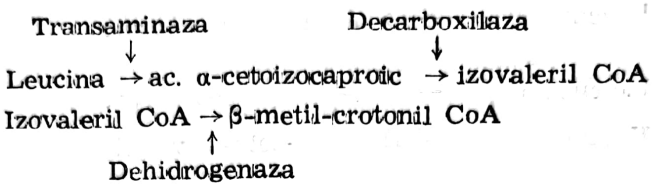

Schema perturbării biochimice în acidemia izovalerică

Este foarte probabil, vorba de acţiunea toxică pe care acidul izovaleric în exces o exercită asupra sistemului nervos central, în general şi asupra cortexului, în special.

b) *Succinil-coenzima A* rezultă ca produs final al degradării valinei şi, întrucît participă la faza aerobă a procesului de glicoliză, acest aminoacid a fost denumit ca glucoformator. Pe lîngă posibilitatea ca metabolismul valinei să fie blocat în primele două faze (dezaminarea şi decarboxilarea) — eventualitate întîlnită şi la ceilalţi doi aminoacizi cu catenă laterală — degradarea valinei poate fi perturbată prin lipsa sau scăderera activităţii unor enzime care intervin mai spre termenii finali ai lanţului reacţional degradativ al acestui aminoacid.

Relativ recent s-a descris, în acest sens, deficitul de metil-malonil-coenzima A-izomeraza — enzima care catalizează reacţia de izomerizare a metil-malonil-coenzimei A în succinil-coenzima A. Cum modificarea biochimică semnificativă a acestei enzimopatii este acumularea în sînge a unor mari cantităţi de acid metilmalonic, afecţiunea a fost denumită *Acidemia metilmalonică.*

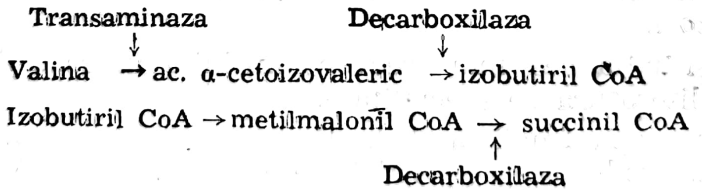

Schema perturbării biochimice în acidemia metilmalonică

În această formă de deficit enzimatic dezvoltarea psihică este afectată în măsură mai mică decît în celelalte enzimopatii ale metabolismului aminoacizilor cu catenă laterală; aceasta, deoarece acidul metilmalonic este mai puţin toxic pentru sistemul nervos central, decît toţi ceilalţi metaboliţi ai leucinei, izoleucinei şi valinei.

c) *Propionil-coenzima A* reprezintă produsul final al transformărilor pe care le suferă în organism izoleucina ; prin capacitatea sa de a se transforma reversibil în acetil-coenzima A (deci în lipide), pe de o parte, şi în succinil-coenzima A (deci, în glucide), pe de altă parte, izoleucina îşi justifică denumirea de aminoacid ceto- şi glucoformator.

Una dintre enzimele care participă la numeroasele reacţii ale degradării acestui aminoacid — cea care catalizează decarboxilarea propionil-coenzimei A, denumită propionil-coenzima A-decarboxilaza — poate perturba metabolismul izoleucinei, oprindu-l în stadiul de propionil-coenzima A ; de aici şi denumirea acestei enzimopatii — *acidemie metilpropionică*.

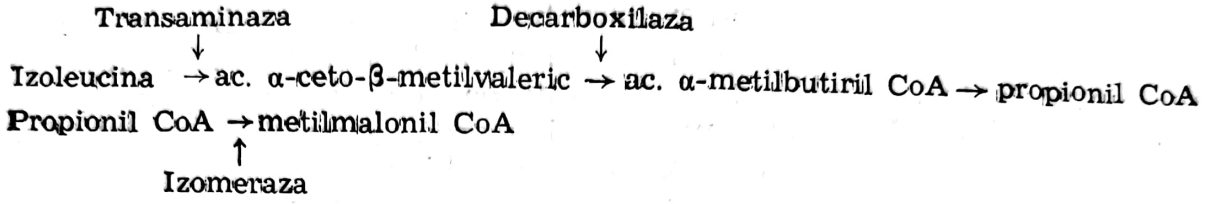

Schema perturbării biochimice în acidemia metilpropionică

Plecîndu-se de la constatarea că defectul enzimatic este posibil de corectat prin cantităţi mari de biotină, care joacă rol de coenzimă, s-a interpretat această dismetabolie ca insuficienţă funcţională a mitocondriilor celulei hepatice. În acest sens pledează acumularea şi a altor aminoacizi decît cei cu catenă laterală, ca urmare a carenţei de coenzimă A.

Deficitul psihic al acestei forme de enzimopatie este situat, ca intensitate, la un nivel mediu. Evoluţia gravă a acestor boli este imprimată nu de tulburările neuropsihice cît, mai ales, de cele respiratorii.

Prin prisma acestor cunoştinţe privitoare la metabolismul celor trei aminoacizi cu catenă laterală, perturbarea enzimatică incriminată în leucinoză apare mult mai complexă decît la prima vedere. Astfel, lanţul reacţional degradativ al acestor aminoacizi poate fi interferat în trei puncte, dintre care două comune leucinei, izoleucinei şi valinei şi unul separat pentru fiecare parte.

Indiferent de sediul unde este interferat metabolismul acestor aminoacizi, întîrzierea dezvoltării psihice constituie una dintre manifestările clinice dominante ale simptomatologiei leucinozei ; este foarte probabil ca alterările enzimatice care interesează un singur aminoacid cu catenă laterală (dehidrogenaza, izomeraza, decarboxilaza), să evolueze cu deficit psihic minim, iar cele care interesează toţi cei trei aminoacizi (transaminaza, decarboxilaza) să se caracterizeze prin alterări grave ale funcţiilor psihice.

Cercetările efectuate în vederea stabilirii mecanismului intim care stă la baza deficienţei psihice a bolnavilor cu leucinoză au urmărit, într-o primă etapă, modificările anatomo- şi histopatologice ale sistemului nervos central, în general, şi ale creierului, în special. Astfel, s-a constatat deficienţă în mielinizarea structurilor central-nervoase, tumefierea nevrogliilor, astrocitoză cu glioza substanţei albe, reducerea importantă a numărului elementelor oligodendritice şi — în puţine cazuri — chiar calcificări neuronale localizate în *globus pallidus*.

Scanned with OKEN Scanner

Pe măsura îmbogăţirii metodelor de biochimie, histochimie şi histoenzimologie diagnosticul leucinozei a cîştigat în profunzime, evidenţiind unele dintre modificările biochimice care stau la baza întîrzierii dezvoltării psihice a bolnavilor cu această enzimopatie. Dintre acestea, cele mai importante sînt cele care interesează acidul γ-aminobutiric, triptofanul şi metabolismul glucidic.

a) *Acidul γ-aminobutiric* este mult scăzut în substanţa cerebrală, consecinţă a sintezei sale reduse. În ultimă analiză, sinteza acidului γ-aminobutiric se află sub influenţa glutamic-decarboxilazei, enzimă a cărei activitate scade pînă la zero în condiţiile excesului de α-cetoacizi. Or, în leucinoză α-cetoacizii (izocaproic, metilvaleric, izovaleric) exercită acţiune inhibitorie continuă asupra glutamic-decarboxilazei, astfel încît numai cantităţi reduse de acid γ-aminobutiric reuşesc să fie sintetizate. În acest fel sistemul nervos central, în special cortexul, este lipsit de unul dintre factorii care asigură dezvoltarea şi desfăşurarea normală a proceselor psihice. Dealtfel, unii autori acordă acidului γ-aminobutiric atributul de mediator chimic al proceselor psihice.

b) *Triptofanul* — este incriminat în complexul de perturbări biochimice care în leucinoză concură la instalarea tulburărilor psihice, a întîrzierii dezvoltării funcţiilor psihice. Într-adevăr, transformarea 5-hidroxitriptofanului în 5-hidroxitriptamină (serotonină), reacţie care se efectuează sub influenţa unei decarboxilaze, este mult scăzută, ca urmare a acţiunii inhibitorii pe care o exercită excesul de α-cetoacizi asupra enzimei respective. Cum serotoninei i se atribuie funcţie de mediator sau modulator al unor sinapse din sistemul nervos central, este justificată părerea multor autori care consideră că sinteza scăzută de serotonină privează sistemul nervos central al bolnavilor cu leucinoză de unul din stimulii săi fiziologici care contribuie la dezvoltarea funcţiilor psihice.

c) *Tulburările metabolismului glucidic* — constant întîlnite în leucinoză au fost incriminate a participa la instalarea deficitului psihic în această enzimopatie. Evidenţierea constantă a hipoglicemiei în cursul evoluţiei acestei boli a ridicat problema hipersecreţiei de insulină, fapt care a condus la recunoaşterea unei incidenţe crescute a asocierii leucinoză-tumori pancreatice insulinosecretante. Cercetările efectuate ulterior acestor constatări au evidenţiat că bolnavii cu leucinoză au o sensibilitate crescută a metabolismului glucidic faţă de excesul de leucină (şi în mică măsură de izoleucină şi valină). Fără a se fi putut elucida mecanismul prin care leucina exercită acţiune hipoglicemiantă, totuşi se consideră că este vorba de un mecanism mixt : atît pancreatic cît şi extrapancreatic.

Scăderea concentraţiei sanguine a glucozei sub 50 mg% — valori constant întîlnite în leucinoză — se traduce pe plan clinic prin diferite manifestări neuropsihice, între care întîrzierea dezvoltării psihice este printre cele mai importante.

Datorită inegalei sensibilităţi ale diferitelor segmente ale nevraxului la aportul redus de glucoză şi de oxigen, segmentele mai nou apărute filogenetic sînt mai sensibile, fapt care explică apariţia precoce a tulburărilor psihice, în comparaţie cu cele care traduc suferinţa etajelor inferioare ale sistemului nervos central (bulbare, de exemplu).

Scanned with OKEN Scanner

Deoarece creierul foloseşte ca material energogen exclusiv glucoza, manifestările clinice ale hipoglicemiei vor fi de ordin neurologic şi psihic. În cazul hipoglicemiei severe — cum se întîmplă în leucinoză — captarea masivă a glucozei de către ţesuturile insulinoindependente face ca intrarea glucozei în celula nervoasă să se reducă foarte mult, pînă la zero, chiar ; cu toate acestea, intrarea oxigenului în celula nervoasă nu numai că nu este stingherită, dar este chiar semnificativ crescută. Aceasta face ca, în ciuda reducerii consumului de glucoză, oxigenul să continue să se consume normal, utilizînd pentru aceasta materialul de rezervă (glicogen, proteine, lipide) care se află înmagazinat în celula nervoasă.

Atunci cînd acest echilibru se strică, rezervele din celula nervoasă cerebrală se epuizează, consumul de glucoză scade; la aceste tulburări se adaugă şi scăderea consumului de oxigen, se instalează coma şi moartea.

În stadiile iniţiale ale acestei stări predomină semnele de simpaticotonie (tahicardie, midriază, transpiraţii etc.) şi de hipertonie musculară (contracturi tonice, spasme de torsiune, contracturi tetaniforme), iar în stadiile avansate predomină semnele de hipervagotonie (bradicardie, mioză etc.), care traduc alterarea gravă, chiar ireversibilă, a metabolismului celulei nervoase.

*

Sintetizînd datele expuse se poate conchide că în leucinoză tulburările psihice reprezintă consecinţa scăderii concentraţiilor acidului γ-aminobutiric şi a 5-hidroxitriptaminei (serotonina) din creier, precum şi a hipoglicemiei prelungite.

*

Rămînînd pe planul clinic al analizei deficitului psihic din cursul leucinozei, trebuie subliniat faptul că întîrzierea psihică asociată cu diferite tulburări neurologice (hiperreflectivitate osteotendinoasă, hipertonie musculară, convulsii) şi cu eliminarea de urini cu miros de sirop de arţar sau de zahăr are (datorită unui produs de polimerizare a acidului hidroxibutiric) poate sugera existenţa unei leucinoze încă de la examenul clinic obiectiv al bolnavului, examenele complementare susţinînd diagnosticul emis încă din etapa examenului obiectiv.

Dismetabolia lizinică

Cu toate că tulburările metabolismului lizinei participă cu un coeficient foarte mic la numărul mare de deficienţe psihice induse prin dismetabolii, totuşi gravitatea alterării psihice induse de enzimopatia lizinică obligă la recunoaşterea şi diagnosticul precoce, în vederea reducerii, pe cît posibil, a consecinţelor neuropsihice ale acestei perturbări metabolice.

Scanned with OKEN Scanner

Aminoacid a cărui degradare metabolică este relativ simplă — transaminare —, lizina se condensează iniţial cu acidul α-cetoglutaric cu formarea de sacaropină care, ulterior, dă naştere la acid glutamic.

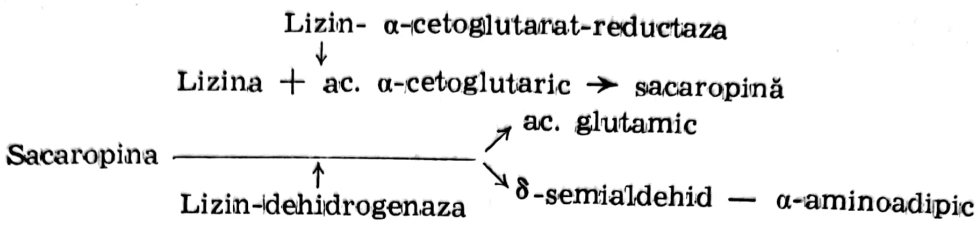

Schema degradării metabolice a lizinei

Perturbarea metabolismului lizinei se realizează, după cunoştinţele actuale, prin lipsa sau chiar scăderea activităţii funcţionale a enzimelor celor două etape biochimice : reductaza lizin-α-cetoglutarică şi lizin-dehidrogenaza.

Hiperlizinemia

Deficitul lizin-cetoglutarat-reductazei are un tablou clinic caracteristic, compus din întîrzierea dezvoltării psiho-fizice şi hipotonie musculară însoţită de laxitate ligamentară. Examenele bioumorale evidenţiază creşteri accentuate ale concentraţiei lizinei în sînge, în lichidul cefalorahidian şi în urină (care pot ajunge pînă la de 10 ori valorile normale).

Lipsa enzimei care catalizează reacţia de condensare a lizinei cu α-cetoglutarat face ca lizina să rămînă în exces în umorile organismului şi să se elimine prin urină în concentraţii foarte mult crescute ; pe de altă parte, scade cantitatea de acid glutamic sintetizat pe această cale.

Eliminarea urinară crescută de lizină realizează concentraţii tubulare mari ale acestui aminoacid ; aceasta are consecinţe, pe plan biochimic, blocarea sistemelor enzimatice responsabile de transportul transtubular al altor aminoacizi : cistina, arginina, ornitina — acizi aminaţi care au caracteristică comună faptul că sînt aminoacizi bazici. În consecinţă, eliminarea urinară a acestor aminoacizi va fi crescută (în mod normal ei nu apar în urină) nu printr-un mecanism de supraproducţie sau prin preaplin, ci prin inhibarea retroresorbţiei tubulare a lor.

În privinţa mecanismului biochimic ce stă la baza întîrzierii şi chiar opririi dezvoltării funcţiilor psihice la purtătorii de dismetabolie lizinică, cu toate că datele de pînă acum nu sînt suficient de convingătoare totuşi se pot lua în consideraţie cîteva fapte de observaţie şi unele date de neurofiziologie modernă. Este vorba de cantitatea mare de lizină care, dată fiind structura sa simplă şi greutatea moleculară mică, trece uşor în lichidul cefalorahidian şi care realizează timp îndelungat un mediu biochimic bogat în lizină, care exercită acţiune iritant-toxică asupra creierului. Permanentizarea acestui mediu face ca procesele biochimice care asigură dezvoltarea funcţiilor psihice (vorbirea, cititul, scrisul etc.) să se facă foarte greu sau chiar să devină imposibile. Este, în acest caz, reflectarea unei legi de biologie generală, conform căreia activitatea funcţională a unui sistem, organ sau ţesut —

între care pe prim plan se situează sistemul nervos central — este în funcţie, în primul rînd de echilibrul în care se află între ele componentele fiziologice (biochimice, enzimatice, hormonale etc.) şi mai puţin de modificările unui anumit component. În cazul dismetaboliei lizinice, excesul cronic de lizină în lichidul cefalorahidian realizează o baie care perturbă echilibrul dintre mediatorii chimici ai transmiterii sinaptice cerebrale (acetilcolina, Dopa, 5-hidroxitriptamina, acidul γ-aminobutiric, acidul glutamic etc.). În plus, în hiperlizinemie intervine şi faptul că, în lipsa enzimei care iniţiază degradarea metabolică a lizinei, nu se mai poate sintetiza acid glutamic, substanţă care joacă rol important în activitatea funcţională cerebrală, în general, şi corticală, în special.

Totuşi, cercetări recente au evidenţiat posibilitatea sintezei acidului glutamic din lizină pe altă cale biochimică decît cea a sacaropinei (cale blocată în hiperlizinemie), dar de minoră importanţă.

Astfel, acţiunea iritativ-toxică pe care o exercită în mod cronic lizina asupra structurilor cerebrale şi corticale, asociată cu scăderea sintezei de acid glutamic, poate explica substratul biochimic al întîrzierii dezvoltării psihice a bolnavilor cu hiperlizinemie.

Faptul că, pe lîngă insuficienta dezvoltare psihică, bolnavii cu hiperlizinemie au şi deficit al dezvoltării staturale şi ponderale, pledează în favoarea interferenţei lizinei cu procese biochimice mult mai complexe decît cele care asigură dezvoltarea funcţiilor psihice, procese care, în prezent, scapă posibilităţilor noastre de cunoaştere. Dealtfel, numai deficitul enzimatic reductazic nu este suficient în explicarea deficienţei dezvoltării psihofizice a acestor bolnavi, cu cît cercetările histoenzimologice au evidenţiat în hiperlizinemie numai scăderea capacităţii funcţionale (aproximativ 8—12% din valorile normale) şi nu neapărat absenţa enzimei lizin-α-cetoglutarat-reductaza.

Deficitul de lizin-dehidrogenază

Denumită şi intoleranţa congenitală la lizină, această deficienţă enzimatică se caracterizează clinic prin manifestări neuropsihice asemănătoare hiperlizinemiei (insuficienţă gravă a dezvoltării funcţiilor psihice, rigiditate musculară), în plus stări comatoase, convulsii. Agitaţia psihomotorie, stările comatoase, vărsăturile apar, în general, în cazurile în care creşte aportul alimentar de proteine la peste 2,5—3 g/kilocorp/zi.

Cercetările histoenzimologice au evidenţiat activitatea funcţională normală a enzimelor ciclului ureogenetic (carbamilfosfat-sintetaza, ornitincarbamil-transferaza, argininsuccinaza, argininsuccin-sintetaza, arginaza), precum şi a lizin-cetoglutarat-reductazei ; lizindehidrogenaza — enzima care catalizează scindarea sacaropinei în acid glutamic şi semialdehida acidului α-aminoadipic — s-a dovedit a avea activitatea funcţională mult scăzută (pînă la cel mult un sfert din valorile normale).

Consecinţa acestei deficienţe enzimatice este creşterea moderată a lizinei (de 1—2 ori faţă de normal) la regim alimentar normoproteic

Scanned with OKEN Scanner

și, în plus, a argininei și a amoniacului sanguin (de 4—5 ori mai mare decît cele normale, ajungînd la 600 γ/100 ml). Perturbarea ciclului ureogenetic, în condițiile aportului crescut de proteine, caracterizat prin creșterea argininei se datorește inhibiției pe care o exercită excesul de lizină asupra argininazei — enzima care guvernează transformarea argininei în uree și ornitină.

Deficitul psihic în intoleranța congenitală la lizină — mult mai puțin accentuat decît în hiperlizinemie — este consecința concentrațiilor crescute (de numai 1—2 ori față de normal, în comparație cu hiperlizinemia în care lizina sanguină ajunge la valori de 10 ori mai mari decît cele curente). Cantitățile moderate de lizină din sînge și din lichidul cefalorahidian exercită acțiune cronică iritant-toxică asupra structurilor cerebrale, în general și a celor corticale în special. Această acțiune se traduce pe plan clinic prin întîrzierea însușirii de către copil a deprinderilor corespunzătoare vîrstei (vorbirea, mersul, diferite jocuri etc.). Pe de o parte iritația cerebrocorticală de intensitate moderată și, pe de alta, tulburările neuropsihice și cele digestive (vărsături incoercibile) explică durata scurtă de viață a bolnavilor cu deficit de lizindehidrogenază, fapt care nu permite să se constate deficiența psihică sub complexele sale aspecte la vîrsta adolescenței sau la maturitate.

În schimb, excesul de arginină și scăderea capacității funcționale a arginazei constituie factorii biochimici responsabili de excitabilitatea corticală crescută, cu producerea de crize convulsive, iar cînd aceasta este foarte puternică inducția negativă corticală pe care o realizează se traduce, pe plan clinic prin instalarea stării comatoase. Tot prin mecanism iritativ central se produc și vărsăturile — expresie a acțiunii excitante pe care arginina o exercită asupra centrului bulbar al vomei.

Recunoașterea cît mai precoce a deficitului lizindehidrogenazei, în primele luni de la naștere, permite instituirea unei diete cu proteine la limita inferioară a necesarului fiziologic, care permite supraviețuirea de cîțiva ani.

★

Deficitul psihic constatat la examenul obiectiv al bolnavului poate sugera existența unei dismetabolii lizinice mai ales dacă aceasta se asociază cu insuficienta dezvoltare staturo-ponderală. Asocierea cu hipotonie musculară și laxitate ligamentară a unei întîrzieri grave a dezvoltării funcțiilor psihice obligă la cercetarea concentrației serice a lizinei și a eliminării urinare a lizinei și a aminoacizilor bazici : arginina, cistina și ornitina. Cantitățile mari de lizină în lichidul cefalorahidian explică gravitatea deficitului psihic al bolnavilor cu hiperlizinemie — enzimopatie familială transmisă în mod recesiv autosomal.

Deficitul lizindehidrogenazei, în schimb, este greu de intuit sau de sugerat numai pe baza examenului obiectiv : deficiența psihică, convulsiile, stările comatoase episodice, vărsăturile legate de administrarea de proteine alimentare în exces, mai ales la vîrste foarte tinere, coroborate cu creșteri moderate ale lizinei în sînge, în lichidul cefalo-

Scanned with OKEN Scanner

rahidian şi în urină, asociate cu creşteri ale argininei reprezintă manifestările clinice şi modificările bioumorale ale enzimopatiei lizindehidrogenazice în cadrul dismetaboliei lizinice.

Dismetabolia prolinică

Descrise relativ recent — de aproximativ 20 de ani — perturbările metabolismului prolinei şi ale derivatului său hidroxilat au fost recunoscute printre dismetaboliile în al căror tablou clinic se constată cvasiconstant întîrzierea dezvoltării funcţiilor psihice.

Degradarea metabolică a prolinei se face în general în două etape distincte biochimic : într-o primă etapă se formează acidul pirolin-carboxilic şi într-o etapă ulterioară acesta se transformă în semialdehida acidului glutamic, intermediar metabolic capabil să elibereze acidul glutamic. Interesant de remarcat, deoarece are implicaţii de ordin patogenic, este faptul că în mod normal toate aceste reacţii ale lanţului metabolic al prolinei sînt reversibile, ceea ce are drept consecinţă atît sinteza de prolină, cît şi de acid glutamic. Dacă aceasta constituie însă singura cale de sinteză a prolinei, în schimb, acidul glutamic are mai multe căi prin care se realizează sinteza sa. De aceea, perturbarea căilor metabolice ale prolinei are implicaţii clinice serioase asupra structurilor în a căror constituţie intră ca o componentă principală, prolina. Spre deosebire de prolină, acidul glutamic are multiple căi de sinteză, astfel încît în cursul perturbării metabolismului prolinei, sinteza acidului glutamic nu suferă modificări semnificative.

Schematic, sinteza şi degradarea prolinei se efectuează în două etape :

$$\text{Prolina} \rightleftarrows \text{ac. } \delta_1\text{-pirolin-carboxilic}$$

$$\text{Ac. } \delta_1\text{-pirolin-carboxilic} \rightleftarrows \text{ac. semialdehid-glutamic} \rightleftarrows \text{ac. glutamic}$$

Schema biosintezei şi degradării prolinei

Cercetările moderne de histochimie şi histoenzimologie au permis identificarea a două tipuri de deficienţe enzimatice responsabile de dismetabolia prolinică : acestea intervin în catalizarea celor două etape biochimice ale metabolismului prolinei. Fiecare enzimopatie prolinică are particularităţi clinice şi biochimice care impun analiza separată a fiecăreia dintre ele, întrucît constituie entităţi nosologice.

Deficitul de prolinoxidază

Denumit şi hiperprolinemie de tip I, acesta se caracterizează prin perturbarea fazei iniţiale a degradării prolinei, în care lipsa enzimei face imposibilă transformarea prolinei în acid pirolin-carboxilic.

$$\begin{array}{l}\text{Prolina} \rightarrow \text{ac. } \delta_1\text{-pirolin-carboxilic} \\ \quad\uparrow \\ \quad\text{Prolinoxidaza}\end{array}$$

Schema perturbării biochimice în deficitul de prolinoxidază

Scanned with OKEN Scanner

Consecutiv acestei tulburări enzimatice, cantitatea de prolină din sînge creşte mult (de 5 pînă la 10 ori faţă de cele normale : 5—25 mg prolină/100 ml sînge, faţă de 2 mg/100 ml cît se constată în condiţii normale). Cum prolina are structură chimică relativ simplă şi greutate moleculară mică, ea trece uşor prin filtrul glomerular renal, astfel încît bolnavii cu hiperprolinemie de tip I elimină prin urină cantităţi mari din acest aminoacid. Blocarea sistemelor enzimatice responsabile de transportul transtubular şi de resorbţia tubulară a prolinei induce în mod secundar blocarea resorbţiei altor doi aminoacizi care au comun transportul transtubular. Este vorza de glicocol şi de hidroxiprolină, a căror concentraţie urinară este foarte mult crescută în această enzimopatie prolinică.

Manifestările clinice ale dismetaboliei prolinice de tip I :

— înapoierea psihică ;

— tulburări auditive (scăderea acuităţii auditive care poate evolua pînă la surditate) ;

— anomalii ale aparatului renal : displazie renală, hidronefroză, sindrom nefrotic, diferite nefropatii cronice aparent primitive ; sînt consecinţa excesului de prolină în sînge şi în toate ţesuturile organelor şi sistemelor economiei generale pe care o exercită cantităţile mari de prolină, hidroxiprolină şi glicocol eliminate prin urină asupra diferitelor structuri renale (vasculare, tubulare, glomerulare, interstiţiale).

Dacă interpretarea mecanismelor biochimice care stau la baza producerii tulburărilor morfofuncţionale renale este mai uşoară, în schimb, substratul biochimic al deficitului psihic nu este suficient de convingător explicat de diferiţii cercetători. Totuşi, două fapte sînt demne de a fi luate în consideraţie cînd se analizează modul în care perturbările chimice din hiperprolinemia de tip I induc întîrzierea dezvoltării funcţiilor psihice.

1. Prolina în exces în sîngele care irigă creierul produce iniţial iritaţie locală prelungită, interesînd în special structurile corticale. Dovada acestei acţiuni o constituie inducerea de accese comiţiale la aceşti bolnavi prin stimuli luminoşi — epilepsia fotică — ceea ce trădează o stare de hiperexcitabilitate corticală difuză.

2. Prelungirea acţiunii iritante a prolinei asupra structurilor central-nervoase are ca urmare perturbarea gravă a proceselor biochimice corticale (în special a celor care asigură dezvoltarea în condiţii normale a funcţiilor psihice) şi auditive.

Excesul de prolină şi, în mai mică măsură, de oxiprolină, creează la nivelul sistemului nervos central un mediu biochimic cu acţiune iritativ-toxică : cea mai mare sensibilitate la efectul toxic o manifestă cortextul cerebral şi componenta acustică a perechii a VIII-a de nervi cranieni (nervul acustico-vestibular). Într-adevăr, întîrzierea în dezvoltarea psihică a acestor bolnavi (în general copii) pledează în acest sens. În plus, surditatea constant întîlnită în tabloul clinic al hiperprolinemiei de tip I, are un mecanism mixt în producerea sa :

— cortical — alterări ale capacităţii funcţionale a cortexului temporal (unde se află localizarea corticală a analizatorului auditiv). Tot

Scanned with OKEN Scanner

prin afectarea acestei zone se produc şi accesele de epilepsie psihomotorie constatate la unii dintre aceşti bolnavi ;

— periferic — acţiunea iritativ-toxică a prolinei asupra aparatului senzorial auditiv — aparatul Corti.

Astfel, prin afectarea corticală directă se realizează îngreunarea apariţiei şi maturării funcţiilor psihice, precum şi surditatea — în parte prin afectare corticală — la bolnavii cu deficit de prolinoxidază.

Privit prin prisma simptomatologiei clinice, diagnosticul hiperprolinemiei de tip I apare ca fiind relativ uşor de stabilit, sau de suspicionat numai pe baza anamnezei şi a examenului obiectiv al bolnavului. Deficitul psihic asociat, de regulă, cu surditate şi anomalii de ordin morfologic sau chiar funcţional renal (nefropatii cronice care apar ca primitive, tulburări displazice, sindrom nefrotic, hidronefroză) sugerează existenţa unei dismetabolii prolinice de tip enzimopatic şi anume deficit de prolinoxidază. Aportul exogen crescut de prolină sau de principii alimentare cu conţinut ridicat în acest aminoacid este urmat de creşterea concentraţiei sanguine şi a eliminării urinare a prolinei.

În faţa unui bolnav cu deficienţă psihică, în special de vîrstă tînără, cu surditate şi diferite anormalii renale, raţionamentul diagnostic trebuie să vizeze în primul rînd enzimopatia prolinoxidazică ; pentru elucidarea diagnosticului trebuie efectuată dozarea prolinemiei şi a prolinuriei ca şi proba de încărcare cu prolină.

Deficitul dehidrogenazei acidului δ_1-pirolin-carboxilic. Hiperprolinemia de tip II

Reprezintă cea de a doua varietate de enzimopatie prolinică caracterizată prin blocarea degradării metabolice a prolinei în cea de a doua fază. Acidul δ_1-pirolin-carboxilic în lipsa enzimei de tip dehidrogenazic nu mai poate fi transformat în semialdehida acidului glutamic, care la rîndul său eliberează acidul glutamic.

$$\text{Ac. } \delta_1\text{-pirolin-carboxilic} \xrightarrow{\delta_1\text{-pirolin-carboxil-dehidrogenaza}} \text{semialdehida ac. glutamic}$$

Schema deficitului enzimatic în hiperprolinemia de tip II

Între această enzimopatie şi precedenta există numeroase asemănări şi deosebiri. Dintre asemănări merită reţinute :

— modalitatea comună de transmitere, de tip recesiv autosomal;

— deficienţa funcţiilor psihice, mai accentuată decît în hiperprolinemia de tip I.

Dintre deosebiri mai importante sînt :

— lipsa anomaliilor renale ;

— apariţia spontană a acceselor convulsive de tip comiţial (nu prin provocare cu stimuli luminoşi, ca în forma precedentă).

Bioumoral se constată creşteri marcate ale concentraţiei sanguine a prolinei, care poate ajunge pînă la 30 mg/100 ml ser — valori superioare cu 30—50% faţă de cele întîlnite în hiperprolinemia de tip I. În schimb, eliminarea urinară a prolinei, hidroxiprolinei şi glicocolu-

lui sînt la fel de crescute ca în deficitul de prolinoxidază. În plus, bolnavii cu suferință enzimatică de tip II pierd prin urină pe lîngă cei trei aminoacizi și acid pirolin-carboxilic, metabolit care în mod normal nu apare în urină.

Deficitul psihic mai accentuat decît în cazul bolnavilor cu deficit prolinoxidazic, precum și accesele comițiale mult mai frecvente, care apar spontan, pledează pentru existența unui complex de tulburări enzimatice în producerea hiperprolinemiei de tip II. Într-adevăr, pînă în prezent s-a descris la acești bolnavi, pe lîngă deficiența dehidrogenazei acidului pirolin-carboxilic, scăderea, în diferite grade, a activității enzimatice a prolinoxidazei.

Intensitatea crescută a deficienței psihice în hiperprolinemia de tip II se datorește atît acțiunii iritant-toxice cerebrale pe care o exercită prolina, cît și acțiunii iritante nervos-centrale a acidului pirolin-carboxilic ; astfel, tulburările psihice reprezintă în această enzimopatie consecința sumării efectului iritant-toxic pe care-l exercită în mod cronic prolina (și, în mai mică măsură, hidroxiprolina și glicocolul) și acidul pirolin-carboxilic aflate în concentrație crescută în sînge. Este foarte probabil ca acidul pirolin-carboxilic să exercite acțiune iritantă direct asupra scoarței cerebrale și să fie responsabil de frecvența mare a crizelor comițiale ale acestor bolnavi. Dealtfel, în încercările de a verifica această ipoteză emisă de clinicieni și de neurofiziologi am administrat la suprafața creierului cîinelui anesteziat cîteva picături dintr-o soluție 15% de acid σ_1-pirolin-carboxilic : rezultatele noastre experimentale au confirmat punctul de vedere de mai sus, obținînd aproape de fiecare dată accese convulsive.

Mult mai greu de pus diagnosticul pe baza examenului obiectiv și a anamnezei, dismetabolia prolinică de tip II trebuie avută însă în vedere în cazul constatării întîrzierii dezvoltării funcțiilor psihice, asociată cu crize epileptice care apar spontan, în afara unor factori de provocare ; în această situație cercetarea prezenței în urină a prolinei, hidroxiprolinei și glicocolului, ca și a acidului $\delta_1$pirolin-carboxilic, precum și constatarea unor concentrații serice ale prolinei care depășesc 25—30 mg/100 ml pledează în favoarea deficitului de pirolin-carboxil-decarboxilază.

Deficitul de hidroxiprolinoxidază

Denumită și hidroxiprolinemia de tip I, această enzimopatie este echivalentul pe plan biochimic al deficitului de prolinoxidază sau a hiperprolinemiei de tip I.

Această corespondență își găsește justificarea în similitudinea lanțului biochimic degradativ al celor doi aminoacizi : prolina și hidroxiprolina. Într-un prim timp se formează acidul δ_1-hidroxiprolin-carboxilic, iar în a doua fază se desface structura ciclică cu formarea de acid γ-hidroxiglutamic (echivalentul semialdehidei acidului glutamic din metabolismul prolinei), care ulterior se transformă în acid γ-hidroxi-alfa-cetoglutaric (echivalentul acidului glutamic).

Scanned with OKEN Scanner

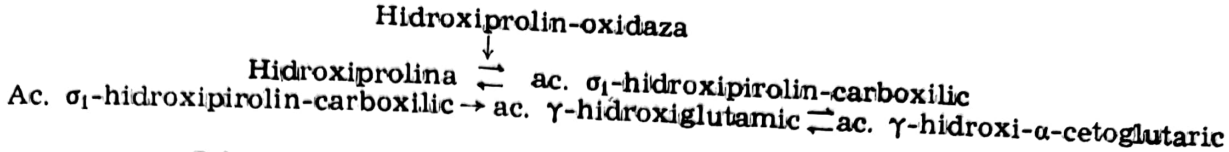

Schema deficitului enzimatic în hidroxiprolinemia de tip I

Pînă în prezent s-a descris un singur deficit enzimatic în metabolismul hidroxiprolinei și anume în prima fază a degradării sale; aceasta interesează enzima care oxidează hidroxiprolina în acid hidroxipirolin-carboxilic, enzimă care a primit denumirea de hidroxiprolin-oxidază.

Hidroxiprolinemia de tip I a fost identificată ca o enzimopatie în cadrul dismetaboliei hidroxiprolinice în urmă cu 20 de ani, cînd i s-a recunoscut și modul de transmitere — recesiv autosomal. Raritatea cazurilor și insuficienta lor studiere sub raport biochimic, histochimic și histoenzimologic nu a permis concluzii suficient de convingătoare privind mecanismul intim biochimic al manifestărilor clinice în general și al întîrzierii dezvoltării sau alterării funcțiilor psihice, în special.

Tabloul clinic al deficitului de hidroxiprolinoxidază este dominat de deficiența mintală gravă; acesteia i se adaugă diferite manifestări de ordin subiectiv și obiectiv din partea aparatului urinar. La examenul sumar al urinii se constată frecvente leucocite și hematii care la examenul cantitativ (proba Adis-Hamburger, proba Stansfeld) apar ca depășind cu mult valorile normale.

Celelalte teste bioumorale evidențiază creșterea concentrației serice a hidroxiprolinei, precum și ale cantităților eliminate prin urină. Spre deosebire de dismetabolia prolinică, eliminările urinare de prolină și glicocol sînt normale în hidroxiprolinemie, deoarece cantitățile de hidroxiprolină din sînge și din urină nu ajung la valori așa de mari, încît să blocheze sistemul de transport transtubular comun pentru cei trei aminoacizi.

Probabil că aceasta este și explicația lipsei anomaliilor renale în hidroxiprolinemie, afectarea renală manifestîndu-se în această enzimopatie numai prin leucociturie și hematurie microscopică.

În ceea ce privește substratul biochimic al gradului avansat al întîrzierii mintale din hidroxiprolinemie, acesta pare corelat, foarte probabil, cu acțiunea iritant-toxică pe care o exercită excesul cronic de hidroxiprolină asupra cortexului cerebral, mult superioară celei pe care o are prolina asupra aceluiași substrat.

Lipsa anomaliilor renale este pusă în legătură cu absența prolinei și glicocolului în urină.

★

Întîrzierea mintală gravă însoțită de tulburări funcționale necaracteristice din partea aparatului urinar poate sugera, numai pe baza anamnezei și examenului obiectiv al bolnavului, existența unei dismetabolii prolinice — hidroxiprolinice. Examenele complementare — leucociturie și hematuria, pe de o parte, hiperhidroxiprolinemia și hiper-

hidroxiprolinuria — relativ uşor de efectuat, pot tranşa destul de repede diagnosticul. Încărcarea cu hidroxiprolină exogenă — folosită ca test de provocare, respectiv ca test de diagnostic — este urmată de creşterea nivelului seric şi a eliminării urinare a hidroxiprolinei.

O privire generală asupra manifestărilor clinice şi a modificărilor bioumorale ale dismetaboliilor prolinică şi hidroxiprolinică scoate în evidenţă posibilitatea stabilirii — nu fără dificultăţi — a diagnosticului sau a îndreptării explorărilor complementare în vederea stabilirii diagnosticului acestor enzimopatii pe baza examenului clinic obiectiv şi a anamnezei corect conduse.

	Hiperprolinemie		Hiperhidroxiprolinemie
	tip I	tip II	
Înapoiere mintală	+	++	+++
Crize comiţiale	+	+++	–
Surditate	+	–	–
Anomalii renale	grave	–	–
Leucociturie, hematurie	–	–	+
Prolinemie	++	+++	+
Hidroxiprolinemie	++	++	+
Glicocolemie	+	+	–
Prolinurie	+	+	–
Hidroxiprolinurie	+	+	++
Glicocolurie	+	+	–
Ac. pirolin-carboxilic în urină	–	+	–

Privită prin prisma simptomatologiei clinice a enzimopatiilor din cadrul dismetaboliilor prolinică şi oxiprolinică, întîrzierea dezvoltării funcţiilor psihice apare ca manifestare clinică dominantă. Aceasta alături de :

— surditate şi anomalii renale pledează pentru hiperprolinemie de tip I ; diagnosticul de certitudine este pus pe baza creşterii concentraţiilor serice şi urinare a celor trei aminoacizi (prolina, hidroxiprolina, glicocol) care au comun sistemul de transport transtubular renal;

— crize convulsive care apar spontan (nu induse fotic, ca în forma precedentă) şi anomalii renale sugerează existenţa hiperprolinemiei de tip II ; precizarea diagnosticului este atestată de existenţa în sînge şi în urină a celor trei aminoacizi precedenţi, plus a acidului pirolin-carboxilic în aceleaşi umori ;

— tulburări funcţionale urinare însoţite de leucociturie şi hematurie microscopică, iar pe plan dismetabolic creşterea concentraţiei serice şi a eliminării urinare a hidroxiprolinei.

Înapoierea psihică este de intensitate diferită de la o enzimopatie la alta ; de la tipul I la tipul II de hiperprolinemie gradul alterării mintale creşte mult, pentru a ajunge la expresia sa majoră la hidroxiprolinemie, al cărei deficit psihic defineşte bolnavii drept cretini.

Scanned with OKEN Scanner

Tulburările aminoacizilor ciclului ureogenetic: arginina, citrulina, ornitina, acidul argininsuccinic

Perturbările enzimatice produse în ciclul ureogenetic datorite, după cunoştinţele actuale, deficitului funcţional sau chiar absenţei enzimelor care catalizează reacţiile biochimice ale acestui ciclu, au ca manifestare clinică importantă — insuficienţa dezvoltării funcţiilor psihice în grade diferite.

Prin complexitatea perturbărilor metabolice ale celor patru aminoacizi care participă la ciclul ureogenetic durata de supravieţuire a bolnavilor cu aceste enzimopatii genetice este mică, de cîteva luni pînă la cîţiva ani (numai deficienţa arginin-succinazei este compatibilă cu supravieţuiri de 15—20 de ani). În aceste condiţii, întîrzierea dezvoltării funcţiilor psihice trebuie căutată în deprinderile psihomotorii caracteristice fiecărei vîrste sau perioade în parte şi interpretate în contextul psihosomatic respectiv.

Schematic, ciclul ureogenetic comportă cinci etape, fiecăreia corespunzîndu-i o enzimă, a cărei activitate funcţională poate fi mult scăzută sau chiar absentă.

I. Sinteza carbamilfosfatului din amoniac, bioxid de carbon şi acid adenozintrifosforic.

II. Sinteza citrulinei din carbamilfosfat şi ornitină.

III. Formarea acidului argininsuccinic din citrulină şi acid aspartic.

IV. Clivarea acidului argininsuccinic în arginină şi acid fumaric.

V. Desfacerea argininei în uree şi citrulină, acest ultim component constituind elementul care asigură repetarea ciclului ureogenetic.

Deficienţa carbamilfosfat-sintetazei

Enzimopatie foarte rar întîlnită, sau mai corect foarte rar diagnosticată, a fost descrisă pînă în prezent numai la vîrste foarte tinere (pînă la un an). Starea de somnolenţă şi imposibilitatea însuşirii deprinderilor psihomotorii constituie manifestările clinice dominante ale acestei dismetabolii. Vărsături care apar periodic, însoţite de deshidratare severă şi acidocetoză, în legătură cu ingestia de lapte şi derivate lactate ca şi în urma administrării de hidrolizate de cazeină, completează tabloul clinic. Dintre modificările bioumorale care sînt constant întîlnite în cursul crizelor de somnolenţă, deshidratare şi modificări ale echilibrului acido-bazic, cea mai importantă este creşterea amoniacului seric şi scăderea concentraţiei sanguine a ureei.

Constatarea apariţiei manifestărilor clinice caracteristice enzimopatiei carbamilfosfat-sintetazei şi hiperamoniemiei după administrarea de ornitină a condus la recomandarea probei de încărcare cu ornitină ca metodă de diagnostic la ceilalţi membri ai familiei, dismetabolia avînd caracter familial şi transmitere de tip autosomal recesiv. Folosirea citrulinei de unii autori în scop diagnostic are valoare mai redusă decît ornitina, deoarece induce numai creşterea amoniemiei, fără modificări clinice.

Scanned with OKEN Scanner

Cercetările biochimice și histoenzimologice efectuate în vederea elucidării substratului biochimic al lipsei dezvoltării funcțiilor psihice au condus la evidențierea scăderii activității funcționale a carbamilfosfat-sintetazei la o treime pînă la un sfert din valorile normale.

În aceste condiții nu se mai sintetizează carbamilfosfatul, perturbare metabolică ce are două consecințe importante :

— creșterea cantității de amoniac ;

— scăderea tuturor celorlalți produși ai ciclului ureogenetic (citrulina, acidul argininsuccinic, arginina, ornitina și ureea) dintre care diminuarea concentrației sanguine a ureei are valoare diagnostică.

Alterarea metabolică se produce în prima fază a ciclului ureogenetic, în lipsa enzimei carbamilfosfat-sintetază nemaiputîndu-se forma carbamilfosfatul.

$$\text{Ac. carbonic} + NH_3 + \text{ATP} \xrightarrow[\text{Carbamilfosfat-sintetaza}]{} \text{carbamilfosfat} + \text{ADP}$$

Schema deficitului enzimatic carbamilfosfat-sintetazic

În producerea manifestărilor neuropsihice rolul principal revine excesului cronic de amoniac ; acesta exercită acțiune iritant-toxică asupra structurilor cerebrale, în general, și corticală, în special. Dealtfel, encefalopatia portală are ca mecanism biochimic de producere imposibilitatea sau insuficienta capacitate a celulei hepatice de a reține și inactiva amoniacul ajuns aici pe calea venei porte sau în condițiile existenței unui șunt porto-cav în ciroza hepatică, cînd se ocolește, în acest fel, ficatul.

Excesul de amoniac (de 4—5 ori valori mai mari decît cele normale) produce iritație digestivă și a centrului bulbar al vomei, ceea ce are drept urmare apariția vărsăturilor și deshidratării, cu perturbarea echilibrului acido-bazic : acidocetoza.

Deficiența ornitincarbamil-transferazei

A fost izolată în ultimul timp din dismetabolia enzimopatică a ciclului ureogenetic, odată cu constatarea apariției manifestărilor clinice și a modificărilor bioumorale după ingerarea de proteine în exces.

Dacă această enzimopatie se aseamnănă cu precedenta prin tabloul clinic — vărsături, agitație psihomotorie, comă, întîrzierea însușirii deprinderilor psihice corespunzătoare vîrstei — în schimb, modificările bioumorale sînt mult diferite de cele întîlnite în deficitul carbamilfosfat-sintetazei.

Bolnavii purtători ai acestui defect enzimatic — transmis în mod recesiv autosomal și, foarte rar, în mod dominant legat de sex — după ingerarea de proteine în exces intră într-o stare accentuată de agitație motorie și psihică. Pe măsura repetării episoadelor clinice, devine tot mai evidentă întîrzierea dezvoltării funcțiilor psihice care poate fi așa de gravă încît să situeze bolnavul în categoria idioției.

Scanned with OKEN Scanner

În timpul acceselor, valorile serice ale amoniacului sînt foarte mult crescute (pînă la 10 ori mai mari decît cele bazale); creşteri ale concentraţiei sanguine de 2—3 ori faţă de cele normale marchează şi acidul glutamic şi glutamina. Datorită faptului că aceste trei substanţe aflate în exces în sînge nu se pot metaboliza, avînd moleculă relativ simplă şi greutate moleculară mică, se vor elimina prin filtrul glomerular, astfel încît în urina definitivă se constată cantităţi foarte mari de amoniac, acid glutamic şi glutamină. Ureea este normală atît în urină, cît şi în sîngele acestor bolnavi.

Defectul enzimatic a fost recunoscut, în aceste cazuri, a fi la nivelul reacţiei de transfer a grupării carbamil (a carbamilfosfatului) în molecula de ornitină.

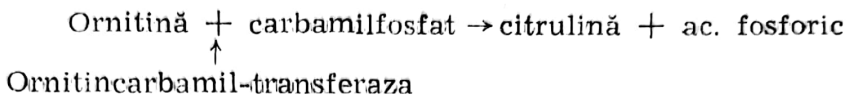

Schema deficitului enzimatic ornitincarbamil-transferazic

Importanţa acestei reacţii biochimice este dublă :

— ea introduce amoniacul în ciclul ureogenetic şi

— eliberează o moleculă de acid fosforic pe care ATP a cedat-o în faza precedentă (de formare a carbamilfosfatului).

Perturbarea metabolică indusă de scăderea activităţii funcţionale a ornitincarbamil-transferazei (pînă la 10% din valorile normale) va induce un exces de amoniac şi imposibilitatea recuperării unei molecule de acid fosforic la fiecare ciclu ureogenetic. Pe de altă parte scade cantitatea de metaboliţi intermediari ai acestui ciclu, ca urmare a blocării unei reacţii situate chiar la iniţierea lanţului degradativ ureogenetic ; este vorba de citrulină, acidul argininsuccinic şi arginină.

Perturbarea procesului de dezvoltare a funcţiilor psihice în enzimopatia ornitincarbamil-transferazică este consecinţa excesului de amoniac la nivelul sistemului nervos central şi a blocării unei importante cantităţi de acid fosforic. Prima modificare biochimică are ca rezultat iritaţia cronică, puternică a structurilor cerebrale, în general, şi corticale, în special ; cu timpul, această acţiune iritativă cronică se transformă într-una toxică, cu consecinţa sa — dereglarea reacţiilor bioumorale care asigură echilibrul între diferitele substanţe biologice care concură la buna funcţionare a proceselor corticale şi echilibrul dintre mediatorii chimici ai transmiterii sinaptice la nivelul sistemului nervos central.

Deficienţa argininsuccin-sintetazei

Cu toate că se aseamănă mult din punct de vedere clinic cu tipurile precedente de deficienţe enzimatice, totuşi, diferă prin mecanismul biochimic de la baza acestora.

Vărsăturile, perturbarea echilibrului hidroelectrolitic (deshidratare) şi acidobazic (alcaloză) după ingerarea de proteine în exces, insuficienţa dezvoltării şi maturării funcţiilor psihice — constituie elemen-

Scanned with OKEN Scanner

te comune tuturor enzimopatiilor ciclului ureogenetic. Caracteristic pentru deficiența argininsuccin-sintetazei apar : întîrzierea sau chiar oprirea creșterii (bolnavii sînt mari deficienți staturo-ponderali), accese convulsive și hipotonie musculară accentuată.

Apărînd în accese, legate de ingestia de proteine în exces, manifestările clinice se pot permanentiza ulterior, astfel încît devin evidente chiar și în afara excesului alimentar de proteine.

Deficiența psihică gravă ce caracterizează dezvoltarea psihică a acestor bolnavi constituie expresia dereglărilor biochimice care se produc în ciclul ureogenetic. Scăderea activității funcționale a argininsuccin-sintetazei — enzima care catalizează sinteza acidului argininsuccinic din citrulină și acid aspartic — duce la realizarea unui exces de citrulină (concentrații sanguine care depășesc pe cele normale de 20—45 de ori) și de amoniac, mai ales după un prînz bogat în proteine (de 10 ori valorile amoniemiei normale). Toți metaboliții intermediari care iau naștere prin reacții situate secvențional după formarea acidului argininsuccinic (arginina, acidul fumaric, ureea, ornitina) sînt scăzuți în umorile organismului ; dintre aceștia, ureea este semnificativ scăzută, aspect care, pe lîngă ușurința cercetării, conferă acestei constante bioumorale valoare de test diagnostic.

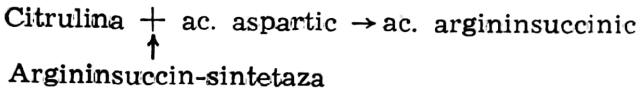

Schema deficitului enzimatic argininsuccin-sintetazic

Dată fiind greutatea moleculară mică și structura chimică relativ simplă, citrulina în exces în sînge (de unde și denumirea de citrulinemie dată acestei enzimopatii) se elimină prin urină, unde realizează concentrații care depășesc de 500—1 000 de ori pe cele normale.

Existența unei concentrații constant crescute a citrulinei în sînge, mărită și mai mult prin ingerarea de proteine în exces, constituie substratul biochimic al întîrzierii dezvoltării funcțiilor psihice. Iritația cronică cerebrală și, mai ales, corticală pe care o exercită citrulina în exces se manifestă clinic prin accese convulsive de tip comițial; după un timp, acțiunea iritantă se transformă în acțiune toxică. Expresia anatomică și anatomopatologică a efectului toxic citrulinic o constituie atrofia cerebrală cu modificări ale activității electrice care traduc o activitate corticală lentă. Acțiunii citrulinei asupra structurilor central-nervoase i se adaugă cea pe care o exercită excesul de amoniac realizat prin aportul alimentar de proteine peste necesarul fiziologic.

Gravitatea alterărilor psihice din cursul citrulinemiei obligă la recunoașterea precoce a enzimopatiei, pentru a institui cît mai devreme regimul alimentar care să asigure minimum necesar de proteine corespunzător perioadei de creștere pe care o parcurge copilul, fără a depăși cantitățile care pot fi metabolizate, evitînd astfel episoadele de hipercitrulinemie și hiperamoniemie.

Scanned with OKEN Scanner

Deficienţa arginin-succinazei — Aciduria arginin-succinică

Este strîns înrudită cu precedentele enzimopatii atît prin manifestările clinice, cît şi prin dereglările metabolice pe care le induce. Este vorba de scăderea, pînă la dispariţie, a activităţii arginin-succinazei — enzima care asigură scindarea moleculei de acid arginin-succinic în arginină şi acid fumaric.



Schema deficitului enzimatic în aciduria arginin-succinică

Cercetările biochimice şi histoenzimologice au evidenţiat scăderi ale activităţii funcţionale a arginin-succinazei în diferite ţesuturi, variind între 35 şi 5% din valorile normale.

În aceste condiţii se realizează acumularea de acid arginin-succinic în umorile organismului : sînge, lichidul cefalorahidian şi urină : paralel, se constată creşteri moderate ale concentraţiei sanguine a citrulinei, acidului glutamic şi glutaminei şi concentraţii foarte mari de amoniac.

O constatare biochimică ce a ridicat multe semne de întrebare privind substratul biochimic al enzimopatiei arginin-succinazice este aceea că, indiferent de gradul alterării funcţionale a enzimei, ureea apare în cantităţi normale în sînge. Acestea sugerează fie realizarea în aceste condiţii a sintezei ureei la nivel hepatic printr-un alt ciclu ureogenetic decît cel normal, fie că acumularea acidului argininsuccinic se datoreşte unei alte cauze decît cea care afectează ciclul ureogenetic. În favoarea primului punct de vedere pledează, asemănarea manifestărilor clinice şi a modificărilor bioumorale ale deficienţei arginin--succinazei cu ale celorlalte enzimopatii ale ciclului ureogenetic.

Într-adevăr, înapoierea psihică gravă, tulburările neurologice (convulsii, tremurături, tulburări de coordonare, somnolenţă) şi alterări grave morfofuncţionale cerebrale sînt comune dereglărilor enzimatice produse în ciclul ureogenetic. În plus, această enzimopatie are în tabloul clinic variate modificări cutanate şi ale fanerelor. Dintre tulburările bioumorale caracteristice acestei dismetabolii, prezenţa acidului argininsuccinic în sînge (în mod normal nu există) în concentraţii care ajung pînă la 30—50 mg‰ are valoare diagnostică.

Înapoierea psihică a acestor bolnavi este, în general, accentuată, ea devenind mai manifestă la vîrste mai mari, la adolescenţi şi la adulţi. La baza insuficientei dezvoltări a facultăţilor psihice ale purtătorilor de enzimopatie arginin-succinică stă excesul de acid argininsuccinic. Un fapt de observaţie merită subliniat, în vederea valorificării sale în explicarea patogeniei acestei afecţiuni şi mai ales a mecanismului de producere a deficienţei psihice. Este vorba de constatarea unor concentraţii ale acidului arginin-succinic în lichidul cefalorahidian care depăşesc cu mult pe cele sanguine. Aceasta sugerează existenţa unui

Scanned with OKEN Scanner

mecanism propriu cerebral de degradare a aminoacizilor care intră în ciclul ureogenetic, a cărei dereglare — prin blocarea arginin-succinazei — produce cantităţi mult mai mari de acid arginin-succinic decît orice alte structuri ale organismului (enzima este larg răspîndită în ţesuturi şi organe).

Lichidul cefalorahidian bogat în acid arginin-succinic realizează o adevărată baie de organ pentru creier ; în acest mediu, activitatea cerebrocorticală se desfăşoară în condiţii de stimulare prin iritaţia pe care o exercită cronic acidul arginin-succinic şi amoniacul. Expresia clinică a acestei acţiuni iritante o constituie accesele convulsive de tip comiţial. Perpetuarea în timp a iritaţiei corticocerebrale va duce la alterări morfologice cerebrale : alterări difuze cerebrale, semne de localizare cerebrală şi chiar atrofie cerebrală. Efectul toxic al excesului de acid arginin-succinic şi de amoniac se traduce, pe plan clinic psihic, prin dificultăţi în însuşirea deprinderilor specifice primei copilării, iar mai tîrziu, prin imposibilitatea însuşirii noţiunilor necesare instrucţiei personale, astfel încît aceşti bolnavi sînt infirmi sociali.

Deficienţa arginazei

Constituie ultima dintre enzimopatiile ciclului ureogenetic, atît ca dată a descrierii, cît şi ca secvenţialitate în acest ciclu. Cu toate că numărul de cazuri este mic, încît nu permite concluzii cu valoare de generalizare, cîteva concepte patogenice se pot deduce privind mecanismul de producere a înapoierii psihice.

Pe lîngă deficitul psihic grav, aceşti bolnavi au diferite tulburări nervoase : tulburări de coordonare, spasme, tremurături, parestezii.

Modificările bioumorale sînt caracterizate prin creşteri accentuate ale argininei şi ale amoniacului în sînge, în lichidul cefalorahidian şi în urină. În plus, se constată eliminări urinare crescute ale unor aminoacizi — citrulina, ornitina, lizina, cistina — al căror transport transtubular renal este blocat de excesul de arginină în urina primitivă.

Blocarea ciclului ureogenetic în etapa finală de formare a ureei prin deficienţa arginazei conduce la realizarea unui exces de arginină.

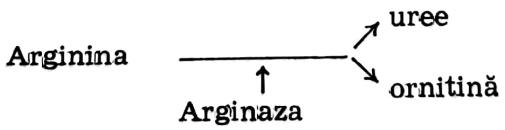

Schema deficitului enzimatic arginazic

Excesul de arginină şi amoniac în sînge şi în lichidul cefalorahidian realizează o iritaţie cronică, de intensitate mare, a structurilor cerebrocorticale, iar după un timp produce chiar efect toxic. Astfel, nu se ajunge la o dezvoltare a creierului şi cortexului cerebral corespunzătoare vîrstei bolnavului ; examenul anatomopatologic evidenţiază atrofie cerebrală, iar electroencefalografic se constată alterări grave ale activităţii electrice a creierului (frecvenţe lente, dispariţia undelor alfa şi teta).

Scanned with OKEN Scanner

Întîrzierea dezvoltării psihice la bolnavii cu dismetabolii interesînd aminoacizii ciclului ureogenetic este, în majoritatea cazurilor, manifestarea clinică dominantă în cadrul simptomatologiei acestor afecțiuni. Asocierea cu tulburări neurologice diverse (între care convulsiile ocupă un loc principal) și cu manifestări digestive îmbogățesc tabloul clinic, permițînd orientarea explorărilor bioumorale spre o enzimopatie a ciclului ureogenetic. Indiferent de enzima deficitară, creșterea amoniacului seric reprezintă parametrul bioumoral constant în toate cele cinci enzimopatii ale acestui ciclu, cunoscute pînă în prezent. În rest, se constată creșteri foarte mari ale aminoacizilor situați imediat înaintea secvenței reacționale biochimice la nivelul căreia acționează enzima respectivă.

Insuficienta dezvoltare a funcțiilor psihice la bolnavii cu diferite enzimopatii ale ciclului ureogenetic se datoresc la doi factori : acțiunea iritant-toxică a structurilor cerebrocorticale a aminoacizilor în exces, pe de o parte și efectului toxic pe care-l exercită amoniacul (în exces permanent sau episodic, în legătură cu excesul de proteine alimentare), asupra acelorași structuri. Perturbarea echilibrului între diferitele sisteme biologice care asigură transmiterea sinaptică în sistemul nervos central (sistemul adrenergic, colinergic, dopaminergic, 5-hidroxitriptamina, acidul γ-aminobutiric) conduce la iritația cerebrocorticală tradusă prin accese convulsive de tip comițial și la atrofia corticală cu deficit psihic grav.

Recunoașterea în timp util a enzimopatiei poate opri în evoluție procesul cerebral, prin instituirea unui regim proteic echilibrat, evitînd astfel producerea unor infirmități psihice ireversibile.

Manifestările clinice și modificările bioumorale din cursul dismetaboliei ciclului ureogenetic

	Deficitul carbamil-fosfat-sintetazei	Deficitul ornitin-carbamil-transferazei	Deficitul arginin-succin-sintetazei	Deficitul arginin-succinazei	Deficitul arginazei
Înapoiere psihică	↑↑	↑↑	↑↑	↑	↑↑↑
Convulsii	+	+	+	+	++
Tulburări neurologice diverse	+	++	++	+++	+++
Tulburări digestive	+	++	++	±	±
Tulburări acidobazice	acidoză, cetoză	—	alcaloză	—	—
Deficit staturo-ponderal	—	—	+	—	—
Amoniacul sanguin	↑↑	↑↑↑	↑↑↑	↑↑	↑↑↑
Amoniacul urinar	↑	↑↑	↑↑	↑	↑
Citrulina sanguină și urinară	N	N	↑↑	↑	N
Ureea sanguină	↓	N	↓	N	↓
Acidul arginin-succinic în sînge, lcr, urină	absent	absent	absent	↑↑	absent
Aminoacidurie	—	—	—	—	↑
Arginina sanguină	—	—	—	—	↑

III. Tulburări ale metabolismului nucleoproteinelor

Dismetabolia nucleoproteinică

Pe măsura îmbogăţirii cunoştinţelor de biochimie şi de enzimologie privind metabolismul normal şi patologic al nucleoproteinelor, a fost posibilă izolarea din cadrul hiperuricemiilor primare a unei enzimopatii ereditare în care perturbarea metabolică se situează în faza de formare a primelor nucleotide. În funcţie de gradul deficienţei enzimatice — totală sau parţială — manifestarea clinică dominantă pe plan semiologic — deficienţa psihică — este foarte gravă sau, din contră, redusă, ceea ce conferă acestor bolnavi compatibilitatea cu o activitate profesională cvasinormală.

Capacitatea acestor bolnavi de a forma primele nucleotide — acizii inozinic şi guanilic — este foarte mult scăzută (sau chiar absentă), ca urmare a scăderii capacităţii funcţionale sau chiar absenţa enzimei de tip transferazic care catalizează fixarea acidului fosforilpirofosforic la două dintre principalele baze purinice : hipoxantina şi guanina.

Hipoxantina → ac. inozinic (inozin-monofosforic)
↑
Fosforilpirofosfat
↓
Guanina → ac. guanilic (guanozin-monofosforic)

Schema biosintezei acizilor inozinic şi guanilic

În prezenţa fosforilpirofosfatului, cele două baze purinice se transformă în nucleotidele corespunzătoare, reacţie care necesită existenţa unei enzime ce asigură transferul de grupări fosforice de pe un substrat pe altul. Cum această enzimă este comună atît pentru hipoxantină, cît şi pentru guanină, ea a primit numele de hipoxantin-guanin-fosforibozil-transferază.

În cadrul perturbărilor metabolismului nucleoproteinelor, deficienţa hipoxantin-guanin-fosforibozil-transferazei constituie singura dismetabolie nucleoproteinică în care în tabloul clinic este prezentă întîrzierea dezvoltării funcţiilor psihice.

Scanned with OKEN Scanner

Spre deosebire de dismetaboliile aminoacidice, în care întîrzierea mintală are ca substrat biochimic fie insuficienta mielinizare a neuronilor cerebrali (prin deficit proteic-aminoacidic), fie acţiunea iritativ-toxică a produşilor de metabolism situaţi înaintea blocadei enzimatice, în dismetabolia nucleoproteinică la baza înapoierii psihice stă alterarea componentei nucleoproteinice a structurilor central-nervoase în general, corticale, în special.

Perturbarea biochimică principală în această dismetabolie este lipsa hipoxantin-guanin-fosforibozil-transferazei care are ca urmare directă reducerea sintezei acizilor inozinic şi guanilic. Secundar acestei deficienţe enzimatice, scade foarte mult componenta coenzimică (formată din nucleotide de adenină şi guanină) a fosforibozil-pirofosfat-aminotransferazei, enzimă cu multiple implicaţii în biosinteza purinelor.

Într-o primă fază se formează acidul inozinic din fosforibozil-pirofosfat şi din glutamină. Ulterior, acidul inozinic se transformă în inozină, care la rîndul ei dă naştere la hipoxantină, xantină şi, în final, acidului uric.

Tot din acidul inozinic ia naştere acidul guanilic care generează guanina.

Merită subliniat faptul că o importantă parte din hipoxantină resintetizează acidul inozinic, iar guanina — acidul guanilic, reacţii de mare importanţă în fiziologia şi fiziopatologia metabolismului nucleoproteinelor. Schematic, acest complex lanţ reacţional biochimic se desfăşoară în două etape :

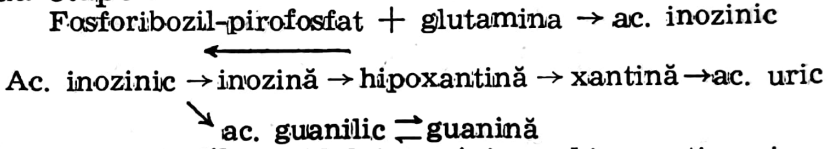

Schema interrelaţiilor acidului inozinic cu hipoxantina şi guanina

Blocarea enzimatică în această dismetabolie nucleoproteinică are două consecinţe importante :

a) imposibilitatea resintetizării acidului inozinic din hipoxantină şi a acidului guanilic din guanină. Ca urmare, se realizează un exces de hipoxantină, care va lua calea degradării spre acid uric. Într-adevăr, în deficienţa hipoxantin-guanin-fosforibozil-transferazei producţia endogenă de acid uric depăşeşte de cîteva ori valorile normale, fiind estimată de diferiţi autori între 8 şi 10 mg/kilocorp ; aceasta ca urmare a faptului că hipoxantina constituie cea mai importantă sursă de acid uric din organism ;

b) scăderea sintezei fosforibozil-pirofosfat-aminotransferazei, enzimă în compoziţia căreia intră acizii adenilic şi guanilic. Această enzimă intervine în trei puncte ale biosintezei bazelor purinice : a) cuplarea glutaminei cu fosforibozo-pirofosfatul în formarea acidului inozinic ; b) sinteza acidului adenilic din adenină şi c) sinteza acidului guanilic din guanină.

Manifestările clinice ale enzimopatiei hipoxantin-guanin-fosforibozil-transferazice sînt, în forma totală a deficienţei enzimatice, de două ordine : psihic şi neurologic.

— Întîrzierea dezvoltării şi maturării funcţiilor psihice este mult mai accentuată în deficitul total decît în cel parţial al activităţii enzi-

Scanned with OKEN Scanner

matice (în această din urmă condiție patologică indicele de inteligență se situează între 70 și 90, față de 50—60 în deficitul total). Din acest motiv deficiența totală enzimatică a fost denumită, după manifestarea clinică dominantă, encefalopatie ereditară cu hiperuricemie (sindrom Lesch-Nyhan).

— Tulburări neurologice diverse : accese convulsive de tip comițial, hipertonia musculaturii membrelor, mișcări coreoatetozice, mișcări de tip piramidal, disartrie, disfagie.

Modificările bioumorale din cursul enzimopatiei nucleoproteinice sînt dominate de hiperuricemie și hiperuricozurie, precum și de consecințele renale și osteoarticulare ale acestora. Astfel, în sînge concentrația acidului uric înregistrează valori de 100—120 mg%, iar prin urină se elimină cantități care se situează între 50 și 100 mg/kilocorp/zi ; în urină se constată de asemenea mari cantități de hipoxantină (avînd structură simplă și greutate moleculară mică, hipoxantina aflată în exces în sînge trece ușor prin filtrul glomerular renal). Consecutiv creșterii uricemiei se perturbă și raportul acid uric/creatinină, care poate crește de 10—13 ori (de la 0,3 cît este în condiții normale poate ajunge la 3,5—4).

Dintre consecințele renale ale hiperuricemiei și hiperuricozuriei cele mai frecvent întîlnite sînt : litiaza urică, nefrocalcinoza urică depunerea intraparenchimatoasă de săruri ale acidului uric), infarcte uratice — consecință a depunerii intratubulare a uraților —, nefropatie interstițială, infecție urinară cronică, insuficiență renală acută.

Consecințele extrarenale ale hiperuricemiei sînt reprezentate de artrita gutoasă și tofii gutoși. Plecîndu-se de la constatarea existenței manifestărilor clinice de tip gutos în această dismetabolie nucleoproteinică, unii autori chiar au emis ipoteza unui substrat disenzimatic comun între gută — definită ca eroare înnăscută de metabolism — și sindromul Lesch-Nyhan. Într-adevăr, cercetările sistematice efectuate pe un număr suficient de mare de bolnavi cu gută, pentru a putea permite concluzii cu valoare de generalizare, au scos în evidență un fapt care merită semnalat. Este vorba de identificarea unei activități enzimatice scăzute a hipoxantin-guanin-fosforibozil-transferazei la un bolnav din 40 de gutoși (procentul variază în jur de 2,5). Dealtfel, deficitul parțial enzimatic al dismetaboliei nucleoproteinice se caracterizează printr-o mare variabilitate a manifestărilor clinice (neuropsihice, renale și osteoarticulare), ca urmare a faptului că această enzimă ocupă un rol de primă importanță în sinteza oxipurinelor (xantina, hipoxantina, acidul uric) și, în ultimă analiză, în sinteza nucleoproteinelor.

Variabilitatea mare a intensității manifestărilor clinice (de la formele fruste la cele foarte zgomotoase și grave) își găsește explicația în limitele foarte largi între care se întinde scăderea activității funcționale a enzimei (între 0,02 și 15% din valorile normale).

*

Înapoierea psihică a bolnavilor cu deficit total sau parțial de hipoxantin-guanin-fosforibozil-transferază are ca mecanism biochimic de producere — perturbarea procesului de sinteză a bazelor purinice

și, consecutiv, a acizilor nucleici și nucleoproteinelor. Cum această enzimă este larg răspîndită în țesuturi și organe — ea fiind constatată în concentrații foarte mari în țesutul cerebral, în ovare, în elementele figurate ale sîngelui, în piele etc. — este explicabil polimorfismul clinic, bioumoral și histopatologic al acestei enzimopatii. Dacă ținem seama și de faptul că deficitul (total sau parțial sau — mai corect exprimat — complet și incomplet) al acestei enzime se asociază de regulă cu scăderea, în diferite grade a activității funcționale a adenin-fosforibozil-transferazei, consecințele biochimice sumîndu-se, avem o imagine cît mai aproape de realitate a complexității și amploarei dismetaboliei nucleoproteinice.

Insuficienta consolidare a nucleoproteinelor din diferite structuri ale sistemului nervos central (cortexul cerebral, creierul, sistemul piramidal, sistemul reticulat activator ascendent, cerebelul) explică pe de o parte modificările histopatologice din această afecțiune (degenerescență spino-cerebeloasă și chiar cerebrală) și pe de altă parte manifestările neuropsihice, atît de variate ca formă și intensitate.

În plus, mai intervine și acțiunea iritativ-toxică pe care o exercită în mod cronic asupra scoarței cerebrale hipoxantina aflată în exces în sîngele acestor bolnavi. În acest sens pledează și existența în tabloul clinic al acceselor convulsive de tip comițial care se produc, în general, în perioadele în care concentrația serică a hipoxantinei este crescută peste valorile obișnuite în această condiție patologică.

Dar, pe lîngă perturbarea procesului de biosinteză a nucleoproteinelor din structura diferitelor etaje ale sistemului nervos central, deficitul enzimatic respectiv are implicații și de ordin hematologic. Acestea se traduc pe plan clinic prin sindromul general de anemie (paloare cutaneomucoasă, astenie, cefalee, inapetență etc.) și pe plan hematologic prin apariția în sîngele periferic a unor elemente de tip macrocitar, iar în măduvă — meduloblastoză marcată. Anemia macrocitară este corelată cu deficiența enzimatică hipoxantin-guanin-fosforibozil-transferazică a hematiilor care are drept consecință perturbarea sintezei acizilor nucleici eritrocitari. Carența de acid folic — considerată de unii autori ca fiind responsabilă de producerea anemiei macrocitare în sindromul Lesch-Nyhan — are rol patogenic secundar. Aceasta deoarece deficitul de acid folic influențează, în măsură semnificativă, numai sinteza bazelor pirimidinice (în special a uracilului) caracteristice acidului ribonucleic pe cînd deficitul enzimatic caracteristic dismetaboliei nucleoproteinice interferă atît sinteza bazelor purinice, cît și a celor pirimidinice, respectiv sinteza ambelor tipuri de acizi nucleici (ribonucleic și dezoxiribonucleic).

Structura chimică a celor doi acizi nucleici este foarte apropiată, ei fiind formați din baze purinice (aceleași pentru amîndoi acizii nucleici : adenina, guanina, xantina, hipoxantina) și baze pirimidinice (citozina, comună celor doi, și una diferită : timina pentru ADN și uracilul pentru ARN), o pentoză (riboza, pentru acidul ribonucleic și dezoxiriboza pentru acidul dezoxiribonucleic) și acid fosforic.

Probabil că această perturbare metabolică a acizilor nucleici explică și modul particular de transmitere a dismetaboliei nucleoproteinice — transmitere de tip recesiv, legată de cromozomul X, boala

Scanned with OKEN Scanner

manifestă clinic fiind întîlnită numai la sexul masculin ; mamele acestor bolnavi au capacitatea de a transmite boala la urmași (băieți), dar n-au nici o suferință subiectivă sau obiectivă. Cercetările histoenzimologice au arătat însă la acestea scăderea activității funcționale a hipoxantin-guanin-fosforibozil-transferazei din culturile de țesuturi sau a elementelor figurate ale sîngelui.

★

Analizînd prin prisma semiologiei clasice și a celei moderne (biochimice, fiziopatologice), deficitul psihic din dismetabolia nucleoproteinică rezultă că în urma unei anamneze atente, condusă cu mult spirit de discernămînt și a unui examen obiectiv complet, într-o mare măsură diagnosticul este posibil de stabilit sau de intuit încă din această primă etapă (clinică a diagnosticului). Recunoașterea și încadrarea întîrzierii dezvoltării funcțiilor psihice într-unul din cele trei grade, precum și a manifestărilor clinice de însoțire :

— neurologice : tulburări de tonus ale musculaturii membrelor și ale coloanei vertebrale, convulsii, mișcări coreoatetozice, tulburări piramidale ;

— tulburări renale : colici ureterale, microcristalurie urică, litiază urinară cu săruri ale acidului uric, insuficiență renală acută sau cronică aparent primitivă, infecție urinară cronică, nefrită interstițială ;

— tulburări osteoarticulare : accese de gută, prezența tofilor gutoși la vîrste foarte tinere, artrită gutoasă sugerează existența unei perturbări în biosinteza acizilor nucleici și a nucleoproteinelor. În condițiile dificultăților de ordin tehnic în dozarea activității enzimatice hipoxantin-guanin-fosforibozil-transferazei, dificultăți greu de trecut în prezent, diagnosticul de certitudine al acestei enzimopatii se pune indirect, prin cercetarea cantitativă și calitativă a metaboliților situați înaintea fazei în care intervine enzima deficitară. Astfel, creșterea marcată a concentrației sanguine și a eliminării urinare a hipoxantinei și acidului uric constituie elementele care conferă diagnosticului atributul de certitudine, la care se mai adaugă și constatarea unei anemii de tip macrocitar.

Scanned with OKEN Scanner

IV. Tulburările metabolismului glucidic

Dismetabolia—galactozică—Galactozemia

Dismetabolie genetică descrisă în ultimii 35 de ani, galactozemia se caracterizează clinic prin :

— întîrzierea dezvoltării funcţiilor psihice ;
— manifestări digestive, vărsături, diaree, hepatosplenomegalie ;
— cataractă.

Dacă celelalte manifestări clinice pot lipsi (în parte) sau pot fi atenuate, în schimb, întîrzierea psihică este constant întîlnită în tabloul clinic al dismetaboliei galactozice. Importanţa practică a acestei constatări rezidă în faptul că, recunoscută precoce, boala beneficiază de un tratament igieno-dietetic care asigură desfăşurarea activităţii în condiţii normale, fără să greveze asupra duratei vieţii. Adevărata dimensiune a problemei este relevată de retrocedarea tuturor manifestărilor clinice subiective şi obiective ca şi a modificărilor histopatologice (în special cele hepatice şi splenice) după instituirea restricţiilor alimentare, cu *excepţia deficienţei funcţiilor psihice*. Concluzia practică, ce decurge în mod logic din recunoaşterea acestor fapte, este corelată direct cu necesitatea — sau obligativitatea — stabilirii cît mai precoce a diagnosticului, în vederea evitării instalării deficitului psihic — manifestare clinică ce transformă bolnavul într-un infirm social.

Recunoaşterea bolii trebuie făcută în lunile imediat următoare naşterii, cînd copilul începe să prezinte tulburări digestive după ingerare de lapte ; mai tîrziu, diagnosticul se pune pe baza apariţiei cataractei, iar într-un stadiu mai înaintat constatarea deficitului psihic este cea care stabileşte diagnosticul. De aceea, evidenţierea unor tulburări digestive la copil, legate de ingestia de lapte, asociate sau nu cu cataractă sau hepatosplenomegalie trebuie să oblige la cercetarea modului în care se desfăşoară evoluţia funcţiilor psihice corespunzătoare vîrstei respective.

Galactozemia — enzimopatie genetică transmisă în mod recesiv, legată de sex (după unii autori chiar recesiv autosomal) — se dato-

Scanned with OKEN Scanner

reşte alterării capacităţii de metabolizare şi utilizare a galactozei (sau compuşilor acesteia) din alimentaţie. Cercetările biochimice au evidenţiat lipsa unei enzime din ciclul degradativ metabolic al galactozei, ca factor responsabil de manifestările clinice şi modificările bioumorale caracteristice galactozemiei.

Degradarea galactozei se face în organism în două etape : într-o primă fază se realizează fosforilarea, iar într-o etapă următoare se produce transformarea sa în glucoză, care îşi urmează apoi ciclul său metabolic specific. Schematic, aceste reacţii se desfăşoară astfel :

$$\text{Galactoza} + \text{ATP} \rightarrow \text{galactoza-1-fosfat} + \text{ADP}$$

$$\text{Galactoza-1-fosfat} + \text{uridindifosfat-glucoza} \rightleftarrows$$

$$\rightleftarrows \text{glucoza-1-fosfat} + \text{uridindifosfat-galactoza}$$

Schema degradării galactozei

Deficitul enzimatic în galactozemie se situează în cea de a doua etapă a degradării galactozei şi anume la nivelul transformării galactozei în glucoză. Această reacţie se produce sub influenţa unei enzime de tip transferazic denumită — după reacţia pe care o catalizează — galactoza-1-fosfat-uridin-transferaza. Este vorba de transformarea galactoză-1-fosfatului în glucoză-1-fosfat, printr-o reacţie de transfer a grupării OH şi schimbarea orientării hidrogenului la cel de-al patrulea atom de carbon.

Enzima care catalizează această reacţie este localizată în ficat şi în hematii, de unde chiar a fost identificată în galactozemie.

În lipsa galactozo-1-fosfat-uridin-transferazei se realizează, pe de o parte, exces de galactoză şi, pe de alta, scăderea cantităţilor de glucoză realizată pe această cale metabolică.

Asemănarea structurală a galactozei cu glucoza (sînt izomeri) conferă galactozei unele asemănări, în special privind soarta sau în organism ; astfel, cînd se depăşeşte un anumit nivel în sînge, se elimină prin urină proporţional cu concentraţia sanguină, putînd fi definită ca substanţă cu prag de eliminare urinară (noţiune contestată de unii autori). Aceasta înseamnă că în perioadele în care galactozemia este moderată, în urină galactoza poate fi absentă. De aceea, pentru diagnostic corect trebuie făcută o probă de provocare — galactozemia şi galactozuria provocată — care permite identificarea unor forme sau unor stadii clinice fruste ale bolii.

Existenţa unei concentraţii mari de galactoză în tubii urinari care depăşeşte cu mult capacitatea tubulară de resorbţie a ei, produc iritaţie tubulară renală care se traduce prin împiedicarea resorbţiei unor aminoacizi care se resorb în mod normal la acest nivel ; este vorba de valină, serină, glicocol, alanină, treonină şi glutamină.

În plus, se constată şi albuminurie, cu pierdere de proteine a căror greutate moleculară nu depăşeşte 80 000 (deci sînt serine), mai ales în perioadele cu niveluri serice mult crescute ale galactozei.

Cercetările efectuate în vederea stabilirii substratului biochimic al întîrzierii dezvoltării funcţiilor psihice la bolnavii galactozemici au

Scanned with OKEN Scanner

adus unele date care permit o înțelegere cît mai aproape de realitatea biochimică cerebrală. Astfel, la baza deficienței psihice au fost incriminați trei factori: excesul de galactoză, hipoglicemia și pierderea urinară de aminoacizi.

a) *Excesul de galactoză* care, perpetuîndu-se în timp, poate deregla metabolismul celular al sistemului nervos central și exercită, în ultimă analiză, acțiune toxic-iritativă și, ulterior, necrotică asupra structurilor central-nervoase, în special asupra celor apărute mai recent pe scara ontogenetică. Astfel se explică sensibilitatea particulară a scoarței cerebrale în comparație cu alte structuri mai vechi, ca de exemplu măduva spinării și bulbul rahidian.

b) *Hipoglicemia*, constant întîlnită la bolnavii cu galactozemie, reprezintă unul dintre factorii cu pondere mare în instalarea deficienței psihice la bolnavii cu galactozemie. Este unanim admis astăzi că hipoglicemia este o tulburare metabolică secundară deficitului enzimatic al galactoză-1-fosfat-uridin-transferazei care realizează deficiența sintezei de glucoză pe această cale.

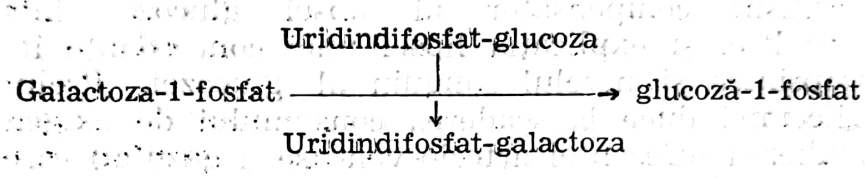

Mecanismul producerii hipoglicemiei în galactozemie

Această reacție are ca rezultat transformarea galactozei în glucoză, pe de o parte și transformarea uridin-difosfat-glucozei în uridin-difosfat-galactoză. Consecința acestei faze metabolice a galactozei o reprezintă formarea unor cantități de glucoză provenită din aportul exogen (fără ca organismul să fie nevoit să facă apel la rezervele proprii de glicogen). Cum această reacție este reversibilă, ea asigură menținerea unui echilibru între cantitățile de glucoză și cele de galactoză tisulară.

Cercetări experimentale au evidențiat prezența unei hipersecreții de insulină de durată la animalele cărora li se injectează galactoză; aceasta ar pleda în favoarea interpretării hipoglicemice ca fiind secundară hiperinsulinismului indus de cantitățile crescute de galactoză din sîngele bolnavilor galactozemici.

În condițiile deficitului enzimatic din galactozemie, cantitățile de glucoză rezultate sînt minime (sau chiar nule). Regimul dietetic restrictiv în glucoză reduce aportul de galactoză, care accentuează tot mai mult scăderea sintezei de glucoză, dar și a galactolipidelor — componente biochimice necesare bunei activități a celulelor nervoase. Acest al doilea aspect este compensat în măsură cvasinormală prin sinteza endogenă a galactozei din glucoză (reacție inversă decît cea care se realizează în condiții metabolice normale).

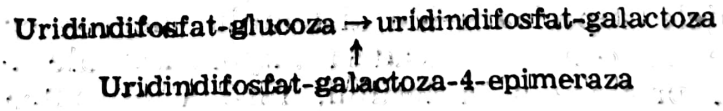

Schema biosintezei galactozei

Scanned with OKEN Scanner

Experimental s-a demonstrat că galactozo-1-fosfatul — metabolitul galactozei aflat în exces la bolnavii cu galactozemie — are capacitatea de a inhiba fosfoglucomutaza, enzimă de importanţă primordială în metabolismul glucozei.

Astfel, în mod direct — scăzînd sinteza endogenă a glucozei — şi indirect — inhibînd fosfoglucomutaza — în galactozemie se realizează hipoglicemie cronică.

Influenţa hipoglicemiei este hotărîtoare în perturbarea procesului de dezvoltare a funcţiilor psihice. Hipoglicemia este responsabilă de scăderea cantităţilor de glucoză care intră în celula nervoasă. Instalarea tardivă a deficitului psihic la bolnavii cu galactozemie, în raport cu celelalte manifestări clinice (digestive, oculare) se datoreşte faptului că, o perioadă de timp intrarea oxigenului nu este stînjenită (ba, la început hipoglicemia chiar o creşte). În aceste condiţii oxigenul este utilizat pentru oxidarea tuturor substanţelor acumulate în celula nervoasă (material de rezervă sau chiar produşi toxici — corpii cetonici). Utilizarea intracelulară a oxigenului poate fi considerată, pînă la un punct, ca mecanism compensator al lipsei glucozei intracelulare. Aceasta este dealtfel şi explicaţia lipsei unei concordanţe între manifestările neuropsihice şi nivelul sanguin al glucozei. Prelungirea în timp a hipoglicemiei duce la scăderea consumului de oxigen (demonstrată prin studierea diferenţei arterio-venoase a gazului) care, asociată cu scăderea consumului de glucoză, duce la alterări grave ale structurilor nervos-centrale, dintre care cele mai sensibile sînt creierul şi cortexul cerebral. Cercetările anatomopatologice şi histopatologice au evidenţiat la bolnavii cu galactozemie leziuni neuronale de grade diferite, difuze, interesînd cortexul, ganglionii bazali şi cerebelul. Concomitent, se constată activarea mezenchimului cerebral, tradusă prin glioză fibrilară, atît în substanţa cenuşie cît şi în cea albă. Macroscopic, aceste modificări se exteriorizează prin microencefalie şi scleroza girală (cu tendinţă de lisencefalie).

Cercetarea activităţii electrice a creierului pune în evidenţă existenţa unor unde lente, regulate care, la început, au tendinţă la normalizare după administrare de glucoză pe cale intravenoasă. Această constatare pledează pentru un mecanism hipoglicemic în producerea leziunilor corticale, alături de alţi factori (hipergalactozemia, pierderea de aminoacizi prin urină).

Totuşi, hipoglicemia singură nu poate explica deficienţa mintală la bolnavii galactozemici, deoarece alte condiţii patologice care evoluează cu hipoglicemie (glicogenoza de tip I = boala von Gierke, de exemplu) nu au în tabloul clinic, întîrzierea psihică.

c) *Pierderea urinară de aminoacizi* intervine cu un coeficient redus, faţă de factorii precedenţi, în explicarea substratului biochimic al întîrzierii psihice la galactozemici. Eliminarea cronică de serine şi de aminoacizi (glutamină, serină, alanină, valină, glicocol, treonină) duce, cu timpul, la perturbări în sinteza proteinelor cerebrale, care afectează şi etajele superioare ale sistemului nervos central. Cercetările histochimice au constatat scăderi importante ale fosfolipidelor şi ale componentei proteice a creierului, fără a se putea şti încă care dintre aminoacizi sînt cei interesaţi în această scădere. Creşterea frac-

Scanned with OKEN Scanner

ţiunii esterificate a colesterolului în substanţa cenuşie nu are încă o explicaţie convingătoare în privinţa participării ei la instalarea deficienţei psihice a acestor bolnavi.

★

Analiza contextului clinic în care apare deficienţa psihică la bolnavii cu galactozemie permite să se afirme că diagnosticul clinic — pus numai pe baza anamnezei şi a examenului obiectiv — este posibil în majoritatea cazurilor. Asocierea întîrzierii dezvoltării funcţiilor psihice cu tulburări digestive (greţuri, vărsături, diaree) care apar în legătură cu ingerarea de lapte, cataractă şi hepatosplenomegalie constituie elemente de mare valoare semiologică. Înmănuncherea acestor date de semiologie clinică şi corelarea lor cu modificările biochimice — spontane sau induse prin aport exogen de galactoză (hipergalactozemie, hipoglicemie, albuminurie şi aminoacidurie) — permite stabilirea cu certitudine a diagnosticului.

Precocitatea diagnosticului are importanţă hotărîtoare pentru viitorul bolnavului, care de regulă este copil, instituirea restricţiei galactozice permiţînd o viaţă normală ; mai mult chiar, pe măsura avansării în vîrstă se constată îmbunătăţirea utilizării galactozei de către purtătorii acestei dismetabolii.

Ireversibilitatea tulburărilor funcţionale psihice obligă la utilizarea tuturor metodelor şi mijloacelor actuale de diagnostic (cercetarea galactozuriei spontane şi provocate, determinarea activităţii galactoza-1-fosfat-uridin-transferazei în hematii, evidenţierea acumulării galactoza-1-fosfatului în eritrocite) în vederea redării societăţii, activităţii productive a unei persoane altfel condamnată la infirmitate socială şi medicală.

Dismetabolia glicogenozică

Glicogenozele sînt dismetabolii caracterizate prin perturbări ale metabolismului glicogenului la diferite niveluri ale lanţului degradativ, ceea ce are ca urmare acumularea sa în diferite organe. Pînă în prezent se cunosc opt tipuri de glicogenoze, dintre care unele au mai multe subtipuri.

Glicogenoza tip I. Boala Gierke

Este determinată de scăderea marcată a activităţii funcţionale a glucoza-6-fosfatazei — enzima responsabilă de degradarea glucoza-6-fosfatului ; se realizează astfel reducerea importantă a debitului glucozei în ficat, rinichi şi intestin, organe unde activitatea enzimei este mult redusă.

Glucoza-6-fosfat → glucoză
↑
Glucoza-6-fosfataza

Schema deficitului enzimatic în boala Gierke

Scanned with OKEN Scanner

Intrarea în acțiune a mecanismelor compensatorii — hipersecreția de hormoni hipofizocorticosuprarenalieni, de glucagon și de adrenalină — conduce la stimularea gluconeogenezei pe seama lipidelor și proteinelor. Consecința acestor perturbări biochimice o constituie depunerea de glicogen cu structura normală în ficat și rinichi (de unde și denumirea de formă hepatorenală dată acestui tip de glicogenoză).

Întîrzierea dezvoltării funcțiilor psihice este evidentă la mulți dintre purtătorii acestei enzimopatii, mai ales dacă depășesc perioada critică (în general ei mor în primii ani de viață) ; boala se caracterizează prin hepatomegalie, obezitate cu dispoziție particulară a depunerii de grăsime (pe față și pe trunchi), hipoglicemie care se accentuează postprandial (ajungînd la 3—4 ore după mese la valori critice de 50—40 mg glucoză/100 ml sînge). În cazul crizelor hipoglicemice nocturne este posibil ca bolnavii să nu-și dea seama de existența lor.

Tabloul clinic al hipoglicemiei este caracterizat prin două feluri de manifestări clinice : a) cele care țin de scăderea concentrației sanguine de glucoză și b) cele datorite intrării în acțiune a factorilor compensatori simpaticoadrenergici. Inițial, bolnavii au senzație de foame, dureri epigastrice, anxietate, irascibilitate și transpirații moderate. Acest tablou clinic apare în general cînd glicemia scade pînă la 75—70 mg/100 ml. Scăderile nivelului glicemic între 70 și 50 mg/100 ml se exteriorizează prin accentuarea anxietății, transpirații profuze, tremurături, incoordonare a mișcărilor, tahicardie, palpitații, uneori convulsii. Examenul obiectiv evidențiază la acești bolnavi hiperreflectivitate osteotendinoasă, hiperexcitabilitate neuromusculară, semnul Babinski, midriază.

Scăderea concentrației sanguine a glucozei la 45—40 mg/100 se manifestă prin pierderea cunoștinței și tulburări neurologice. Datorită sensibilității inegale a diferitelor segmente ale nevraxului la lipsa de glucoză și de oxigen, segmentele mai nou apărute filogenetic sînt mai sensibile, fapt care explică apariția precoce a tulburărilor psihice, în comparație cu cele care traduc suferința etajelor inferioare (bulbare, de exemplu).

Deoarece creierul este organul care folosește ca material energogen exclusiv glucoza, manifestările clinice ale hipoglicemiei vor fi de ordin neurologic și psihic. În cazul hipoglicemiei severe, captarea masivă a glucozei de către țesuturile insulinoindependente face ca intrarea glucozei în celula nervoasă să se reducă foarte mult, pînă aproape de zero ; cu toate acestea, intrarea oxigenului în celula nervoasă nu numai că nu este stingherită, dar este chiar semnificativ crescută. Aceasta face ca, în ciuda reducerii consumului de glucoză, oxigenul să continue să se consume normal, utilizînd pentru aceasta material de rezervă (glicogen, lipide, proteine), care se află înmagazinat în celula nervoasă. Instalarea tulburărilor psihice, afectarea funcțiilor psihice se face numai atunci cînd, în urma acceselor hipoglicemice frecvente și prelungite, se epuizează rezervele energetice din celula nervoasă cerebrală ; alături de scăderea consumului de glucoză scade și consumul de oxigen.

Scanned with OKEN Scanner

Boala se transmite ereditar în mod autosomal recesiv, în multe cazuri constatîndu-se consanguinitatea genitorilor.

Mecanismul prin care se produce întîrzierea dezvoltării psihice este legat de imposibilitatea furnizării de glucoză celulei nervoase; dealtfel, acești bolnavi fac convulsii mai ales la vîrste mici, ca expresie a hipoxiei celulei nervoase. În glicogenoze există cantități mari de glicogen, dar celulele nervoase (ca și alte celule dealtfel) nu-l pot utiliza din cauza deficitului enzimatic al lanțului degradativ ; ar fi o situație asemănătoare cu cea din diabetul zaharat, unde celulele înoată într-o baie de glucoză, pe care însă nu o pot utiliza din cauza lipsei hexokinazei — enzima care permite intrarea glucozei în celule.

Glicogenoza tip II

Considerată ca forma generalizată de glicogenoză se caracterizează prin lipsa unei enzime lizozomale care degradează legăturile 1—4 ale lanțurilor externe ale glicogenului ; această enzimă este o maltază acidă și a primit numele, după locul unde acționează, de alfa-1-4-glucozidază.

Glicogen → glucoză
↑
α-1-4-glucozidaza

Shema deficitului enzimatic în glicogenoza tip II

Se produce astfel acumularea intracelulară de glicogen cu structură normală (ca și în tipul I), în special în sistemul nervos central, în miocard, musculatura striată și în alte viscere. Spre deosebire de forma precedentă, acești bolnavi nu fac hipoglicemie, deoarece activitatea enzimelor glicogenolitice este normală. În funcție de localizarea predominantă a acumulării de glicogen și a vîrstei la care se face aceasta, s-au izolat trei forme clinice :

— Boala Pompe — care debutează precoce și cu depozitare de glicogen în diverse organe (mușchi scheletici, limbă, ficat, sistem nervos), dar predominant în miocard, unde produce cardiomegalie. Pînă ce deficitul psihic să se evidențieze și să incomodeze dezvoltarea profesională a bolnavului, acesta moare prin insuficiență cardiacă.

— Boala Gunther debutează la aproximativ un an după naștere, înmagazinarea de glicogen făcîndu-se cu precădere în mușchi — manifestarea clinică a bolii fiind hipotonia musculară generalizată — cardiomegalia și hepatomegalia fiind moderate. Acești bolnavi mor prin insuficiență respiratorie și infecții bronhopulmonare.

— Forma tardivă — are evoluție lentă, putînd apărea în prima copilărie sau adolescență ; ea se manifestă prin tulburări musculare de tip miopatic, hepatomegalie și întîrzierea dezvoltării funcțiilor psihice sau alterarea acestor funcții, dacă boala a debutat tardiv.

În mecanismul producerii insuficientei dezvoltări psihice sau a degradării acestor funcții este implicată depunerea în exces de glico-

Scanned with OKEN Scanner

gen în sistemul nervos central, atît în neuronii corticali care asigură integrarea funcţiilor psihice cît şi în celulele gliale. Este vorba de supraîncărcarea cu glicogen atît a parenchimului cerebral (celulele neuronale) cît şi a mezenchimului (ţesutul glial), glicogen care chiar dacă este normal structural-chimic este iritant şi toxic prin cantitate şi prin durată. În ultimul timp au fost identificate în aproape toate celulele în care se depozitează glicogen şi alte structuri biochimice, ca de exemplu mucoproteine şi mucopolizaharide. Ar putea fi vorba de o tezaurismoză mixtă în care, pe lîngă glicogen, la inducerea manifestărilor clinice participă şi aceste macrostructuri.

Glicogenoza tip III

Denumită şi dextrinoza cu dextrine limită sau boala Forbes — este o tezaurismoză glicogenică deosebită de cele două tipuri precedente prin aceea că glicogenul care se acumulează are structură biochimică anormală. Este vorba de multiple lanţuri laterale dar care sînt foarte scurte, particularitate biochimică ce apropie structural glicogenul de dextrina limită.

Anormalitatea biochimică constă în scurtimea lanţurilor externe şi în numărul mare de puncte de ramificare 1—6, aproape dublu (de la 6—8% cît este în mod normal, la 10—15% în glicogenoza tip III). Această dismetabolie se datoreşte lipsei enzimei care catalizează reacţia de deramificare a glicogenului, denumită amilo-1-6-glucozidază. Cercetări moderne de histoenzimologie au decelat două forme clinice de boală în acest tip de glicogenoză :

Glicogen ramificat → glicogen deramificat
↑
Amilo-1-6-glucozidaza

Shema deficitului enzimatic în glicogenoza tip III

— tipul III A, caracterizat prin lipsa activităţii enzimatice în toate ţesuturile şi

— tipul III B, în care în unele ţesuturi (ca de exemplu cel muscular) activitatea enzimei este normală, în rest fiind absentă.

Pe lîngă manifestările clinice întîlnite în toate tipurile de glicogenoză (hipotonie musculară accentuată, hepatomegalie, manifestări de insuficienţă cardiacă, insuficienţă de dezvoltare staturo-ponderală), în tipul III se întîlneşte hipoglicemia.

Aceasta este depistată numai la examenele bioumorale, fără să aibă exprimare clinică, deoarece deficitul enzimatic glicogenolitic este compensat prin neoglicogenoza din proteine. Prin urină aceşti bolnavi elimină cantităţi importante de corpi cetonici.

Boala se transmite genetic autosomal recesiv, avînd caracter familial ; este considerată de unii autori ca o formă clinică uşoară a glicogenozei tip I Gierke.

Scanned with OKEN Scanner

Manifestările clinice sînt expresia acţiunii iritante-toxice pe care o exercită glicogenul modificat structural (cu lanţuri externe scurte şi cu număr mare de puncte de ramificare 1—6) asupra ţesuturilor în care se tezaurizează.

Glicogenoza tip IV. Boala Andersen

Este caracterizată din punct de vedere biochimic prin lipsa unei enzime de ramificaţie — amilo-1,4-1,6-transglucozidaza — deficit enzimatic ce conduce la sintetizarea de glicogen anormal structural (cu lungimea lanţurilor externe şi interne de două ori mai mare decît normal).

Glucoza → glicogen ramificat
↑
Amilo-1,4-1,6-transglucozidaza

Schema deficitului enzimatic în glicogenoza tip IV

Această enzimă intervine în stadiile avansate ale degradării moleculei de glicogen, cînd au rămas numai 10—20 de grupări glucozil. Transferarea grupărilor glucozil din poziţiile 1,4 în 1,6 permite îmbogăţirea lanţului principal cu astfel de radicali.

Depunerea se face în celulele sistemului reticuloendotelial din diferite organe (splină, mucoasa intestinală, ficat, ganglioni limfatici) unde produce iritaţie şi apoi fibroză-scleroză. Cea mai frecventă afectare este cea hepatică, manifestările clinice fiind ale unei ciroze hepatice cu interesare vasculo-parenchimatoasă. Glicemia este normală, iar în urină nu se constată corpi cetonici.

În privinţa încadrării acestei dismetabolii enzimatice printre tezaurismoze există obiecţii, întrucît nu este vorba de depunere în exces de glicogen, ca urmare a alterării lanţului său degradativ, ci de sinteza unui glicogen modificat structural faţă de cel normal.

Glicogenoza tip V

Glicogenoza prin deficit de miofosforilază, boala Mc Ardle, boala Mc Ardle-Schmid-Pearson — este o tezaurismoză cu glicogen normal, produsă prin lipsa fosforilazei musculare (miofosforilaza a şi b), restul enzimelor glicolitice fiind normale. Activitatea fosforilazei din alte organe, ca de exemplu cea hepatică, este normală.

Fosforilaza transformă glucoza-1-fosfatul în glicogen.

Glucoza-1-fosfat → glicogen
↑
Fosforilaza musculară

Schema deficitului enzimatic în glicogenoza tip V

Boala se caracterizează prin senzaţia de oboseală extremă, care apare în cursul eforturilor musculare moderate. Aceasta deoarece în

Scanned with OKEN Scanner

repaus energia musculară este furnizată de acizii graşi în principal şi numai în foarte mică măsură de glucoză, în timp ce în efort energia musculară provine din glicogenoliză, faza anaerobiotică a degradării glucozei conducînd la acumularea de acid lactic — în concentraţii de 2—3 ori mai mari decît în repaus. La aceşti bolnavi degradarea glicogenului neputîndu-se face, la eforturile moderate apare senzaţia de oboseală musculară, crampe, iar examenul biochimic evidenţiază mioglobină în urină ; acidul piruvic şi acidul lactic nu cresc la efort (lactacidemia poate chiar scădea).

Glicogenoza tip V este considerată ca uzare precoce a sistemului enzimatic fosforilazic muscular, a cărei fragilitate se transmite, foarte probabil, recesiv autosomal.

Glicogenoza tip VI. Boala Hers

Poate fi considerată reversul formei precedente, fiind vorba de scăderea activităţii funcţionale a fosforilazei hepatice şi leucocitare, cea musculară fiind normală. Este vorba de o tezaurismoză cu glicogen cu structură chimică normală, depunerea făcîndu-se predominant în ficat, organ care poate ajunge să conţină pînă la 10—15% din greutatea sa, glicogen. Concentraţia glicogenului în muşchi este normală. Glicemia este normală în condiţii obişnuite, ea crescînd însă în condiţii de inaniţie şi de eforturi fizice prelungite, cînd poate apărea şi acidocetoză.

Glucoza-1-fosfat → glicogen
↑
Fosforilaza hepatică şi leucocitară

Schema deficitului enzimatic în glicogenoza tip VI

Glicogenoza tip VI este interpretată de unii autori ca formă uşoară a tipului I von Gierke.

Au fost identificate mai multe modalităţi de inducere a bolii Hers şi anume : lipsa activităţii enzimatice, anomalie structurală a fosforilazei, lipsa factorilor activatori fiziologici ai enzimei (glucagon, fosforilazkinaza, adenilciclaza, AMP-ciclic).

Glicogenoza tip VIII

A fost identificată cu lipsa glucagonului, iar tipul IX cu lipsa fosforilazkinazei.

★

Deoarece deficitul psihic nu este foarte evident la bolnavii cu glicogenoză — nefiind prezent decît în tipurile I şi II ale acestei dismetabolii enzimatice — el poate trece nesesizat sau necorelat cu celelalte manifestări clinice pe care le prezenta bolnavul. Totuşi, constatarea la examenul clinic general al bolnavului, a unei uşoare defici-

ențe psihice asociată cu oboseală musculară la eforturi moderate, infecții respiratorii repetate și insuficiență respiratorie, hepatomegalie, insuficiență cardiacă nejustificată trebuie să atragă atenția medicului asupra unei glicogenoze. Cercetarea activității enzimelor implicate în patogenia acestora precum și evidențierea de glicogen (cu structură normală sau modificată) în diferitele țesuturi și organe permit punerea diagnosticului de certitudine.

Pe de altă parte trebuie avută în vedere întotdeauna originea glicogenozică a cardiomegaliilor și decompensărilor cardiace fără substrat bine precizat, precum și interpretarea unor cazuri de miocardiopatie cronică ce nu-și fac proba etiologică.

BIBLIOTECA JUDEȚEANĂ
„GH ASACHI"
IAȘI

Scanned with OKEN Scanner